

Том 25
4/2025 (96)

PEDIATRIC DENTISTRY AND DENTAL PROPHYLAXIS

СТОМАТОЛОГИЯ

детского возраста
И ПРОФИЛАКТИКА

В НОМЕРЕ:

Интоксикация персонала
закисью азота во время
проведения
стоматологической
седации: невидимая
проблема с большими
последствиями

Клинико-лабораторная
эффективность
витамино-минерального
комплекса «Цыган»
в профилактике кариеса
у детей

Клиническая
характеристика
и анализ результатов
хирургического лечения
врожденных
преаурикулярных свищей
у детей

Журнал «Стоматология детского возраста и профилактика»



Включен в перечень
ведущих рецензируемых
научных журналов и изданий ВАК РФ



Включен в базу данных РИНЦ
(Российский индекс научного цитирования)



Официальный информационный партнер
секции детской стоматологии СтАР




Официальный партнер
European Journal of Paediatric Dentistry

Рецензируемый, включенный
в перечень ведущих научных
журналов и изданий ВАК РФ,
ежеквартальный журнал

«СТОМАТОЛОГИЯ ДЕТСКОГО
ВОЗРАСТА И ПРОФИЛАКТИКА»

ISSN 1683-3031 (Print)
ISSN 1726-7218 (Online)



РОССИЙСКАЯ
ПАРОДОНТОЛОГИЧЕСКАЯ
АССОЦИАЦИЯ

Учредитель и издатель:
Пародонтологическая
Ассоциация «РПА»

129164, Москва, проспект Мира,
дом 124, корпус 10,
помещение II, комната 2

Телефон: +7 (916) 369-17-87
E-mail: detstom@detstom.ru
www.detstom.ru

Руководитель
издательской группы «РПА»:
Слажнева Екатерина Сергеевна

Дизайн и верстка:
Грейдингер Евгения

Корректор:
Перфильева Екатерина

В России:
каталог «УралПресс»,
подписной индекс ВН018524

Статьи, публикуемые в журнале
«Стоматология детского возраста
и профилактика», проходят рецен-
зирование. За все данные в статьях и
информацию по новым медицинским
технологиям ответственность несут
авторы публикаций и соответ-
ствующие медицинские учреждения.
Все рекламируемые товары и услуги
имеют необходимые лицензии и сер-
тификаты, редакция не несет от-
ветственности за достоверность
информации, опубликованной в ре-
кламе. Издание зарегистрировано
в Федеральной службе по надзору в
сфере связи, информационных тех-
нологий и массовых коммуникаций.
Регистрационный номер: 7777040 от
22 октября 2019 года.

© «СТОМАТОЛОГИЯ ДЕТСКОГО
ВОЗРАСТА И ПРОФИЛАКТИКА»,
оформление макета, 2025

© Пародонтологическая
Ассоциация «РПА»,
перевод, 2025

Все права авторов охраняются.

Главный редактор:

В.Г. Атрушкевич – д.м.н., профессор, зав. ка-
федрой терапевтической стоматологии и пародон-
тологии ФГБОУ ВО Российский университет
медицины Минздрава РФ, вице-президент РПА
(Москва, Российская Федерация)

Заместители главного редактора:

Л.П. Кисельникова – д.м.н., профессор, зав.
кафедрой детской стоматологии ФГБОУ ВО
Российский университет медицины Минз-
драва РФ, главный внештатный специалист
ДЗ Москвы по детской стоматологии, главный
внештатный специалист-стоматолог детский
ЦФО МЗ РФ (Москва, Российская Федерация)

О.З. Топольницкий – заслуженный врач РФ,
д.м.н., профессор, зав. кафедрой детской че-
люстно-лицевой хирургии ФГБОУ ВО Россий-
ский университет медицины Минздрава РФ,
председатель Московской секции ЧЛХ и ХС
(Москва, Российская Федерация)

Ответственный секретарь:

Е.С. Слажнева – к.м.н., доцент кафедры тера-
певтической стоматологии и пародонтологии
ФГБОУ ВО Российский университет меди-
цины Минздрава РФ (Москва, Российская
Федерация)

Редакционная коллегия:

О.Г. Аврамова – д.м.н., профессор, руково-
дитель отдела профилактики ФГБУ «ЦНИИС
и ЧЛХ» Минздрава РФ (Москва, Российская
Федерация)

О.И. Адмакин – д.м.н., профессор, зам. дирек-
тора НОИ стоматологии им. А.И. Евдокимова,
профессор кафедры пропедевтики терапевти-
ческой стоматологии ФГБОУ ВО Российский
университет медицины (Москва, Российская
Федерация)

А.А. Антонова – д.м.н., профессор, зав. кафе-
дрой стоматологии детского возраста ФГБОУ
ВО ДВГМУ Минздрава РФ (Хабаровск, Россий-
ская Федерация)

Ф.С. Аюпова – к.м.н., доцент кафедры детской
стоматологии, ортодонтии и челюстно-лице-
вой хирургии ФГБОУ ВО КубГМУ Минздрава
РФ (Краснодар, Российская Федерация)

С.И. Блохина – д.м.н., профессор, заслуженный
врач РФ, профессор кафедры стоматологии
детского возраста и ортодонтии ФГБОУ ВО
УГМУ Минздрава РФ (Екатеринбург, Россий-
ская Федерация)

М. Бонкер – д.м.н., профессор, председатель
BDS, MSc, PhD, Post Doc, зав. кафедрой детской
стоматологии Университета Сан-Паулу, пре-
зидент Международной ассоциации детской
стоматологии IAPD (Бразилия)

О.С. Гилева – д.м.н., профессор, заслуженный
работник здравоохранения РФ, зав. кафедрой
терапевтической стоматологии и пропедевти-
ки стоматологических заболеваний ФГБОУ ВО
ПГМУ им. Е.А.Вагнера Минздрава РФ (Пермь,
Российская Федерация)

Ю.А. Гюева – д.м.н., профессор кафедры ор-
тодонтии ФГБОУ ВО Российский университет
медицины Минздрава РФ (Москва, Российская
Федерация)

Л.Н. Горбатова – д.м.н., профессор, ректор,
зав. кафедрой стоматологии детского возраста
ФГБОУ ВО СГМУ Минздрава РФ (Архангельск,
Российская Федерация)

О.В. Гуленко – д.м.н., доцент, профессор
кафедры хирургической стоматологии и
челюстно-лицевой хирургии ФГБОУ ВО Куб-
ГМУ Минздрава РФ (Краснодар, Российская
Федерация)

М.А. Данилова – д.м.н., профессор, зав. ка-
федрой детской стоматологии и ортодонтии
ФГБОУ ВО ПГМУ им. академика Е.А. Вагнера
Минздрава РФ (Пермь, Российская Федерация)

Ю.Л. Денисова – д.м.н., профессор 3-й кафедры
терапевтической стоматологии БГМУ (Бело-
руссия)

Г.Т. Ермуханова – д.м.н., профессор, заведую-
щая кафедрой стоматологии детского возраста
Казахского национального медицинского уни-
верситета им. С.Д. Асфендиярова (Казахстан)

Ю.А. Ипполитов – д.м.н., профессор, зав. ка-
федрой детской стоматологии с ортодонтией
ФГБОУ ВО ВГМУ им. Н.Н. Бурденко Минздрава
РФ (Воронеж, Российская Федерация)

Т.Ф. Косырева – д.м.н., профессор, зав. кафе-
дрой стоматологии детского возраста и орто-
донтии ФГАОУ ВО РУДН (Москва, Российская
Федерация)

Н. Крамер – д.м.н., профессор, директор по-
ликлиники детской стоматологии в Универ-
ситете Гиссена, избранный президент Между-
народной ассоциации детской стоматологии
(представитель Наций) (Германия)

П.А. Леус – д.м.н., профессор кафедры тера-
певтической стоматологии Белорусского го-
сударственного медицинского университета
(Белоруссия)

Ад.А. Мамедов – д.м.н., профессор, заслужен-
ный врач РФ, профессор кафедры детской, про-
филактической стоматологии и ортодонтии
ФГАОУ ВО Первый МГМУ им. И.М. Сеченова
Минздрава РФ (Москва, Российская Федерация)

Е.Е. Маслак – д.м.н., профессор, профессор ка-
федры стоматологии детского возраста ФГБОУ
ВО ВолГМУ Минздрава РФ (Волгоград, Рос-
сийская Федерация)

Л.Ю. Орехова – д.м.н., профессор, зав. кафедрой
стоматологии терапевтической и пародонто-
логии ФГБОУ ВО ПСПбГМУ им. И.П. Павлова
Минздрава РФ (Санкт-Петербург, Российская
Федерация)

Б. Перес – д.м.н., профессор кафедры детской
стоматологии Школы стоматологии им. Мо-
риса и Габриэлы Гольдшлегера медицинского
факультета Саклера Тель-Авивского универ-
ситета (Израиль)

С.В. Чуйкин – д.м.н., профессор, академик
РАЕН, заслуженный врач РФ, зав. кафедрой
стоматологии детского возраста и ортодонтии
с курсом ИДПО ФГБОУ ВО БГМУ Минздрава РФ
(Уфа, Российская Федерация)

А. Ямада – д.м.н., профессор, доцент кафедры
пластической хирургии в западном корпусе
Университета Резерва, приглашенный про-
фессор Всемирного фонда черепно-лицевой
хирургии (США)

Редакционный совет:

В.В. Алямовский – д.м.н., профессор, заслу-
женный врач РФ, профессор кафедры про-
педевтики терапевтической стоматологии
ФГБОУ ВО Российский университет медицины
Минздрава РФ, главный внештатный специ-
алист-стоматолог СФО Минздрава РФ (Москва,
Российская Федерация)


И.В. Березкина – к.м.н., доцент кафедры сто-
матологии терапевтической и пародонтологии
ФГБОУ ВО ПСПбГМУ им. И.П. Павлова Минз-
драва РФ (Санкт-Петербург, Российская Федерация)

Е.В. Брусицына – к.м.н., доцент кафедры сто-
матологии детского возраста и ортодонтии
Уральского государственного медицинского
университета Минздрава РФ (Екатеринбург,
Российская Федерация)

The Higher Attestation Commission (VAK) of Ministry of Education and Science of the Russian Federation has included the journal in the list of the leading peer-reviewed scholarly journals and editions publishing main scientific dissertation achievements for the academic ranks of doctor of science of a candidate of science

PEDIATRIC DENTISTRY AND DENTAL PROPHYLAXIS

ISSN 1683-3031 (Print)
ISSN 1726-7218 (Online)



RUSSIAN
PERIODONTAL
ASSOCIATION

Founder & publisher:
Periodontal Association RPA

129164, ave. Mira, 1-10-II-2,
Moscow, Russia

Tel.: +7 (916) 369-17-87
E-mail: detstom@detstom.ru
www.detstom.ru

Publication team manager:
E.S. Slazhneva

Design and layout: E. Greydinger
Proofreader: E. Perfilyeva

Subscription:
Catalogue «UralPress»
Subscription code BH 018524

The articles published in the journal "Pediatric dentistry and dental prophylaxis" are peer-reviewed. Authors and relevant medical institutions are responsible for all the data and information on new medical technologies published in the articles. All advertised products and services should be necessary licensed and certified; editorial staff is not responsible for the advertising accuracy. The journal is registered in the Federal Service for Supervision of Communications, Information technology and Mass media of the Russian Federation. The registration certificate is 7777040 dated October 21, 2019.

© "PEDIATRIC DENTISTRY AND DENTAL PROPHYLAXIS",
Design, 2025

© PERIODONTAL
ASSOCIATION RPA,
Translation, 2025

All publications are protected
by copyright.

Editor-in-chief:

V.G. Atrushkevich – PhD, MD, DSc, Head of the Department of Restorative Dentistry and Periodontology of Russian University of Medicine (Moscow, Russian Federation)

Deputy editors-in-chief:

L.P. Kiselnikova – MD, PhD, DSc, Professor, Head of the Department of Paediatric Dentistry of Russian University of Medicine (Moscow, Russian Federation)

O.Z. Topolnitskiy – MD, PhD, DSc, Professor, Head of Department Paediatric Maxillofacial Surgery of Russian University of Medicine (Moscow, Russian Federation)

Assistant Editor:

E.S. Slazhneva – MD, PhD, Associate Professor, of the Department of Restorative Dentistry and Periodontology of Russian University of Medicine (Moscow, Russian Federation)

Editorial Board:

O.G. Avraamova – MD, PhD, DSc, Professor, Head of the Department of Preventive Dentistry of Central Research Institute of Dentistry, (Moscow, Russia)

O.I. Admakin – MD, PhD, DSc, Deputy Director of the Institute of Dentistry, Professor of the Department of Restorative and Preclinic Dentistry, Russian University of Medicine (Moscow, Russian Federation)

A.A. Antonova – MD, PhD, DSc, Professor, Head of Department of Pediatric Dentistry of the Far Eastern State Medical University (Khabarovsk, Russian Federation)

F.S. Ayupova – MD, PhD, Associate Professor, Department of Paediatric Dentistry, Orthodontics and Oral Surgery, Kuban State Medical University (Krasnodar, Russian Federation)

S.I. Blokhina – MD, PhD, DSc, Professor, Department of Propaedeutic Dentistry, Ural State Medical University (Yekaterinburg, Russian Federation)

M. Bönecker – Professor and Chairman BDS, MSc, PhD, Post Doc Deptment of Paediatric Dentistry University of São Paulo, IAPD President (Brasil)

S.V. Chuikin – Academician of RANS, honored doctor of Russia, PHD, MD, DSc, Professor, Head of the Department of pediatric dentistry and orthodontics with the course of idpo BSMU (Ufa, Russia)

M.A. Danilova – MD, PhD, DSc, Professor, Head. Department of Pediatric Dentistry and Orthodontics, Wagner Perm State Medical University (Perm, Russian Federation)

Y.L. Denisova – MD, PhD, DSc, Professor, professor of the Department of the Restorative dentistry, Belarusian State Medical University (Belarus)

G.T. Ermukhanova – MD, PhD, DSc, Professor, Head of Department of Paediatric Dentistry, Asfendiyarov Kazakh National Medical University (Kazakhstan)

O.S. Gileva – MD, PhD, DSc, Professor, Honored Health Worker of Russia, Head of the Department of Restorative and Preclinic Dentistry, E.F. Vagner PermState Medical University (Perm, Russian Federation)

J.A. Gioeva – MD, PhD, DSc, Professor of the Department of Orthodontics Russian University of Medicine (Moscow, Russian Federation)

L.N. Gorbatova – MD, PhD, DSc, Professor, Rector, Head of Department of Pediatric Dentistry of Northern State Medical University (Arkhangelsk, Russian Federation)

O.V. Gulenko – MD, PhD, DSc, Associate Professor, Department of Oral and Maxillofacial Surgery, Kuban State Medical University (Krasnodar, Russian Federation)

Yu.A. Ippolitov – MD, PhD, DSc, Professor, Head of the Department of Pediatric Dentistry and Orthodontics, Voronezh State Medical University named after N.N. Burdenko (Voronezh, Russian Federation)

T.F. Kosyreva – MD, PhD, DSc, Professor, Head of Department of Paediatric Dentistry and Orthodontics, RUDN University (Moscow, Russian Federation)

N. Krämer – Professor, Doctor med. Doctor Med.Dent, Past President of European Academy of Paediatric Dentistry, President of the International Association of Paediatric Dentistry (Germany)

P.A. Leus – MD, PhD, DSc, Professor, professor of the Department of the Restorative dentistry, Belarusian State Medical University (Belarus)

Ad.A. Mamedov – PhD, MD, DSc, Professor, Professor of the department of Pediatric, Preventive Dentistry and Orthodontics of the Federal State Autonomous Educational Institution of Higher Education on I.M. Sechenov First Moscow State Medical University (Moscow, Russian Federation)

E.E. Maslak – MD, PhD, DSc, Professor, professor of the Department of Pediatric Dentistry, The Volgograd State Medical University (Volgograd, Russian Federation)

L.Y. Orekhova – MD, PhD, DSc, Professor, Head of the Department of Dentistry Restorative and Periodontology of Pavlov First Saint Petersburg State Medical University (Saint-Petersburg, Russian Federation)

B. Peretz – DMD, Professor, Head of the Department of Pediatric Dentistry, the Maurice and Gabriela Goldschleger School of Dental Medicine, Tel Aviv University (Israel)

A. Yamada – MD, PhD Professor Northwestern University, McGaw Medical Center (Lurie Children's Hospital), Pediatric Plastic Surgery (USA)

Editorial Council:

V.V. Aliamovskii – MD, PhD, DSc, Professor, Director of the Institute of Dentistry Department of Restorative and Preclinic Dentistry, Russian University of Medicine (Moscow, Russian Federation)

I.V. Berezkina – MD, PhD, Associate Professor of the Department of Dentistry Restorative and Periodontology of Pavlov First Saint Petersburg State Medical University (Saint-Petersburg, Russian Federation)

E.V. Brusnitsyna – MD, PhD, Associate Professor, Department of Pediatric Dentistry and Orthodontics, Ural State Medical University, (Ekaterinburg, Russian Federation)

Обзор | Review

Интоксикация персонала закисью азота во время проведения стоматологической седации: невидимая проблема с большими последствиями
О.В. Гуленко
Nitrous oxide exposure in dental personnel during sedation: an underrecognized problem with serious consequences
O.V. Gulenko 336

Оригинальная статья | Original article

Устройство антиглоссоптозное с рельефом рисунка твердого неба и специальным выступом в полость расщелины для ортодонтического лечения новорожденных с синдромом Пьера Робена
И.Д. Ушницкий, Н.В. Корякина, Т.В. Алексеева, Е.Ю. Никифорова, Л.С. Унусян, М.М. Давыдова
An anti-glossoptosis orthodontic appliance with a contoured palatal surface and an intra-cleft extension for the management of newborns with Pierre Robin sequence
I.D. Ushnitsky, N.V. Koryakina, T.V. Alekseeva, E.Y. Nikiforova, L.S. Unusyan, M.M. Davydova 345

Клинико-лабораторная эффективность витаминно-минерального комплекса «Цыгапан» в профилактике кариеса у детей
И.А. Алексеева, Л.П. Кисельникова, М.А. Носовицкая, Д.О. Хрулёва, И.Н. Захарова
Clinical effectiveness of the vitamin–mineral dietary supplement Cigapan for caries prevention in children
I.A. Alekseeva, L.P. Kiselnikova, M.A. Nosovitskaya, D.O. Khruleva, I.N. Zakharova 353

Клиническая характеристика и анализ результатов хирургического лечения врожденных преаурикулярных свищей у детей
И.В. Фоменко, И.В. Долгова, В.И. Шишкина, А.Л. Касаткина, Е.Е. Маслак, Ю.О. Кроман, А.Н. Бужбанова
Clinical features and surgical outcomes of congenital preauricular sinuses in children
I.V. Fomenko, I.V. Dolgova, V.I. Shishkina, A.L. Kasatkina, E.E. Maslak, Yu.O. Kroman, A.N. Buzhbanova 365

Обзор | Review

Критический анализ современного состояния методов комплексной реабилитации детей с односторонней гипоплазией и/или аплазией ветвей нижней челюсти при первично-костных заболеваниях височно-нижнечелюстного сустава. Часть I. Хирургический метод лечения
Е.А. Чепик, О.З. Топольницкий, Л.Г. Толстунов
Systematic review of current approaches to comprehensive management of children with unilateral mandibular ramus hypoplasia or aplasia in congenital osseous disorders of the temporomandibular joint. Part I: Surgical management
E.A. Chepik1, O.Z. Topolnitsry1, L.G. Tolstunov 373

Критический анализ современного состояния методов комплексной реабилитации детей с односторонней гипоплазией и/или аплазией ветвей нижней челюсти при первично-костных заболеваниях височно-нижнечелюстного сустава. Часть II. Ортодонтический метод лечения
Е.А. Чепик, О.З. Топольницкий, Л.Г. Толстунов
Systematic review of current approaches to comprehensive management of children with unilateral mandibular ramus hypoplasia or aplasia in congenital osseous disorders of the temporomandibular joint. Part II: Orthodontic management
E.A. Chepik1, O.Z. Topolnitsry1, L.G. Tolstunov 384

Оригинальная статья | Original article

Состав микроорганизмов зубного налета детей дошкольного возраста, получающих паллиативную помощь, и влияние настоев лекарственных трав, фурацилина и хлоргексидина на биопленки штаммов
М.А. Данилова, А.П. Годовалов, Е.А. Залазаева, М.В. Манаева
Dental plaque microbiota in preschool children receiving palliative care and the effects of herbal infusions, furacilin, and chlorhexidine on strain biofilms
M.A. Danilova, A.P. Godovalov, E.A. Zalazaeva, M.V. Manaeva 395

Способ донозологической диагностики кариеса зубов в стадии пятна
И.Д. Ушницкий, Т.В. Алексеева, М.И. Соловьева, О.С. Унусян, А.Н. Егоров, А.В. Иванов
A method for preclinical diagnosis of dental caries at the white spot stage
I.D. Ushnitsky, T.V. Alekseeva, M.I. Solovieva, O.S. Unusyan, A.N. Egorov, A.V. Ivanov 403

Обзор | Review

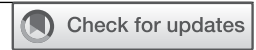Проблема дисфункции височно-нижнечелюстного сустава среди детей младшего школьного возраста: систематический обзор
А.Д. Боловина, И.В. Фоменко, Я.П. Боловина
Temporomandibular joint dysfunction in primary school-aged children: a systematic review
A.D. Bolovina, I.V. Fomenko, Ya.P. Bolovina 409

Применение нестероидных противовоспалительных препаратов в комплексной терапии воспалительных заболеваний пародонта у пациентов с высоким риском кариеса
Д.И. Тайлакова, Н.А. Соколов
Nonsteroidal anti-inflammatory drugs as adjunctive therapy in patients with periodontitis and high caries risk
D.I. Taylakova, N.A. Sokolovich 417

Клинический случай | Case report

Применение авторского способа лечения односторонней экзooksлюзии со смещением нижней челюсти: клинический случай
Е.З. Хелашвили, А.С. Шишмарева, Ю.С. Зарембо, Е.С. Бимбас
Application of an author-developed treatment approach for unilateral posterior crossbite with functional mandibular shift: a clinical case
E.Z. Khelashvili, A.S. Shishmareva, Yu.S. Zarembo, E.S. Bimbas 433

Применение «Одностороннего активатора для вертикализации нижней челюсти» в ортодонтическом лечении пациента с односторонней посттравматической гипоплазией ветви нижней челюсти. Клинический случай
Е.А. Чепик, А.Б. Слабковская, О.З. Топольницкий, Д.А. Лежнев, Л.Г. Толстунов, Р.Н. Федотов
Application of a unilateral mandibular verticalization activator in the orthodontic treatment of a patient with unilateral post-traumatic mandibular ramus hypoplasia: a clinical case report
E.A. Chepik, A.B. Slabkovskaya, O.Z. Topolnitsry, D.A. Lezhnev, L.G. Tolstunov, R.N. Fedotov 441



Интоксикация персонала закисью азота во время проведения стоматологической седации: невидимая проблема с большими последствиями

О.В. Гуленко*

Кубанский государственный медицинский университет, Краснодар, Российская Федерация

АННОТАЦИЯ

Актуальность. Закись азотно-кислородная седация (ЗАКС) широко применяется в России с начала 2000-х годов. Она признана эффективным методом управления поведением некооперативных пациентов. Вместе с тем, несмотря на преобладание позитивных оценок ее безопасности и эффективности, существует недостаток исследований негативных последствий и рисков, связанных с использованием закиси азота (N_2O) как для пациентов, так и для медицинского персонала. Цель. Структурировать информацию, которая позволит стоматологам, работающим с ЗАКС, минимизировать ее потенциальную токсичность для всего контактирующего персонала. **Материалы и методы.** Для обзора были проанализированы публикации из международных и российских баз данных за последние 30 лет по ключевым терминам, связанным с воздействием закиси азота на стоматологический персонал. Первоначальный отбор включал изучение названий и аннотаций, после которого оставшиеся статьи изучались в полном объеме текста. Всего из 145 найденных источников выбраны 33 наиболее значимые исследования. **Результаты.** N_2O , применяемая в стоматологии более 150 лет, обладает значительной токсичностью, ставящей под сомнение ее безопасность. Основной механизм вреда – необратимое окисление витамина B_{12} , что нарушает ключевые процессы: синтез ДНК, миелина, метаболизм гомоцистеина и фолиевой кислоты. Группы максимального риска: стоматологический персонал (хроническое воздействие), люди с дефицитом B_{12} /фолатов, врожденной мутацией гена MTHFR, хроническими заболеваниями (аутоиммунные, диабет), беременные женщины и др. Острые последствия для персонала: головокружение, тошнота, снижение когнитивных и моторных функций. Хронические последствия для персонала: неврологические (парестезии, атаксия, демиелинизация периферических нервов), гематологические (анемия, лейкопения), сердечно-сосудистые (тромбоэмболии, гипертензия), репродуктивные (снижение фертильности, риски при беременности), иммунные. Несмотря на меры контроля (вентиляция, мониторинг N_2O , респираторы), риск сохраняется из-за негерметичности систем и низкой осведомленности. Критически важно регулярное обследование персонала (два раза в год), включая тесты на гомоцистеин и метилмалоновую кислоту, общий анализ крови, неврологические обследования при симптомах. Необходимо информировать врачей о профессиональных рисках N_2O . **Заключение.** Корректное применение ЗАКС минимизирует риски. Владение стоматологом всеми методиками управления поведением, местного обезболивания и личная ответственность за соблюдение правил – ключ к безопасности персонала.

Ключевые слова: закись азота, профессиональное воздействие, стоматологический персонал, биологические эффекты закиси азота, воздействие на здоровье, дефицит витамина B_{12}

Для цитирования: Гуленко ОВ. Интоксикация персонала закисью азота во время проведения стоматологической седации: невидимая проблема с большими последствиями. *Стоматология детского возраста и профилактика*. 2025;25(4):336-344. <https://doi.org/10.33925/1683-3031-2025-947>

***Автор, ответственный за связь с редакцией:** Гуленко Ольга Владимировна, кафедра хирургической стоматологии и челюстно-лицевой хирургии Краснодарского государственного медицинского университета, 350063, ул. Митрофана Седина, д.4, г. Краснодар, Российская федерация. Для переписки: olga.gulenko@mail.ru

Конфликт интересов: Гуленко О. В. является членом редакционной коллегии журнала «Стоматология детского возраста и профилактика», но не имеет никакого отношения к решению опубликовать эту статью. Статья прошла принятую в журнале процедуру рецензирования. Об иных конфликтах интересов авторы не заявляли.

Благодарности: Авторы заявляют об отсутствии внешнего финансирования при проведении исследования. Индивидуальные благодарности для декларирования отсутствуют.

Nitrous oxide exposure in dental personnel during sedation: an underrecognized problem with serious consequences

O.V. Gulenko*

Kuban State Medical University, Krasnodar, Russian Federation

ABSTRACT

Relevance. Nitrous oxide-oxygen sedation has been widely used in Russia since the early 2000s. It is widely regarded as an effective method for managing the behavior of uncooperative patients. However, despite generally positive assessments of its safety and efficacy, there remains a lack of research into the potential negative consequences and risks associated with its use, both for patients and healthcare personnel. Objective. To provide structured information that will help dentists working with nitrous oxide sedation minimize its potential toxicity for all personnel involved.

Materials and methods. Publications from both international and Russian databases over the past 30 years were reviewed for key terms related to the effects of nitrous oxide on dental personnel. The initial selection process involved screening titles and abstracts, followed by a full-text review of the remaining articles. From the 145 sources identified, 33 of the most relevant studies were selected. **Results.** Nitrous oxide has been used in dentistry for over 150 years, but its significant toxicity raises concerns about its safety. The primary harmful mechanism is the irreversible oxidation of vitamin B₁₂, which disrupts essential processes such as DNA synthesis, myelin formation, homocysteine metabolism, and folic acid metabolism. High-risk groups include dental personnel (due to chronic exposure), individuals with B₁₂/folate deficiency, those with congenital MTHFR gene mutations, people with chronic diseases (such as autoimmune disorders and diabetes), pregnant women, and others. Acute effects for dental personnel include dizziness, nausea, and impaired cognitive and motor functions. Chronic effects can be neurological (paresthesia, ataxia, demyelination of peripheral nerves), hematological (anemia, leukopenia), cardiovascular (thromboembolism, hypertension), reproductive (reduced fertility, pregnancy complications), and immune-related. Despite control measures such as ventilation, nitrous oxide monitoring, and respirators, the risk remains due to system leaks and insufficient awareness. Regular check-ups for personnel, twice a year, are critical, including tests for homocysteine and methylmalonic acid, complete blood count, and neurological evaluations when symptoms arise. Dentists must be informed about the occupational risks of nitrous oxide. **Conclusion.** Proper use of nitrous oxide sedation minimizes these risks. Dentists' proficiency in behavior management techniques, local anesthesia, and personal responsibility for following safety protocols are crucial for ensuring the safety of dental personnel.

Keywords: nitrous oxide, occupational exposure, dental personnel, biological effects of nitrous oxide, health impact, vitamin B₁₂ deficiency

For citation: Gulenko O.V. Nitrous oxide exposure in dental personnel during sedation: an underrecognized problem with serious consequences. *Pediatric dentistry and dental prophylaxis*. 2025;25(4):336-344. (In Russ.). <https://doi.org/10.33925/1683-3031-2025-947>

***Corresponding author:** Olga V. Gulenko, Department of the Oral and Maxillofacial Surgery, Kuban State Medical University, 4 Mitrofanina Sedina Str., Krasnodar, Russian Federation, 350063. For correspondence: olga.gulenko@mail.ru

Conflict of interests: O.V. Gulenko is a member of the Pediatric dentistry and dental prophylaxis journal's editorial board but was not involved in the decision-making process regarding the publication of this article. The article underwent the standard peer-review process of the journal. The authors have declared no other conflicts of interest.

Acknowledgments: The authors declare that there was no external funding for the study. There are no individual acknowledgments to declare.

ВВЕДЕНИЕ

Закись азотно-кислородная седация (ЗАКС), особенно в детской стоматологической практике, стала массовой в России, благодаря регистрации газосмесительного устройства для седации MatrX Quantiflex MDM (США) и его выходу на стоматологический рынок в первой декаде 2000-х. Нет сомнений в том, что ЗАКС – это один из эффективных медикаментозных методов управления поведением пациента, значительно упрощающий практику стоматологического лечения некооперативных пациентов, особенно детей. Однако, как любая другая методика, седация закисью азота (N₂O) наделена как преимуществами, так и недостатками. Изучение научных источников, касающихся применения ЗАКС в стоматологической практике, позволяет констатировать односторонность освещения проблемы: в литературе доминируют данные, подтверждающие эффективность и безопасность методики [1, 2]. Между тем вопросы,

связанные с неблагоприятными последствиями и потенциальной опасностью закиси азота для здоровья пациентов и медицинского персонала, остаются на периферии научного дискурса и практически не отражены в работах отечественных авторов [1,2].

Этот обзор призван заполнить пробел в знаниях о потенциальных угрозах и последствиях для здоровья всего персонала, контактирующего с закисью азота во время процедурной стоматологической седации.

Цель работы – структурировать информацию, которая позволит стоматологам, работающим с ЗАКС, минимизировать ее потенциальную токсичность для всего контактирующего персонала.

МАТЕРИАЛЫ И МЕТОДЫ

Поиск релевантных публикаций проводился в базах данных PubMed, EMBASE, MEDLINE, Springer, Wiley Online Library, ResearchGate, eLIBRARY, Ки-

берЛенинка с использованием поисковых терминов на английском или русском языке в зависимости от используемого ресурса: nitrous oxide, occupational exposure of dental personnel, biological effects of nitrous oxide, risk assessment, risk factors, peripheral nervous disorders, neuropathy, vitamin B₁₂ deficiency, biomarkers of vitamin B₁₂ deficiency (закись азота, профессиональное воздействие на стоматологический персонал, биологические эффекты закиси азота, оценка риска, факторы риска, периферические нервные расстройства, нейропатия, дефицит витамина B₁₂, биомаркеры дефицита витамина B₁₂). Названия и аннотации статей анализировались на предмет потенциально подходящих исследований для дальнейшего анализа. Все статьи оценивались в полнотекстовом варианте. Из 145 публикаций было отобрано 33 исследования. Глубина поиска 30 лет.

РЕЗУЛЬТАТЫ И ОБСУЖДЕНИЕ

Закись азота используется в клинической анестезиологической практике более 150 лет, однако лишь с 1956 года в медицинской прессе появились самые ранние опасения по поводу ее токсичности [3-5]. С тех пор статус закиси азота, как безопасного анестетика в анестезиологии, почти постоянно подвергается сомнению из-за множества системных и подчас опасных эффектов в отношении персонала и пациентов [6, 7]. Единственным преимуществом закиси азота, в сравнении с современными летучими анестетиками, можно считать ее неспособность вызывать злокачественную гипертермию, что может быть полезно для пациентов с риском развития этого заболевания [8].

Короткая справка о закиси азота: бесцветный газ без запаха, тяжелее воздуха, с высокой проникаемостью гематоэнцефалического и плацентарного барьеров, всасывается в кровь через легкие, период полувыведения (T_{1/2}) 5–6 минут, полностью выводится через легкие в неизменном виде через 10–15 минут и небольшое количество через кожу, при сочетании с седативными агентами (мидазолам, анксиолитики) ингаляция закиси азота может вызвать все стадии седации вплоть до общей анестезии.

Кто подвергается наибольшему риску при контакте с закисью азота? Весь персонал, контактирующий с помещением, где оказывается услуга ЗАКС; пациенты, получающие ЗАКС; лица с мутацией гена, кодирующего метилентетрагидрофолатредуктазу (MTHFR); лица с дефицитом витамина B₁₂, метилфолата и глутатиона, лица с практически любым хроническим заболеванием (напр. аутоиммунные состояния, аутизм, синдром Дауна, диабет, гастроэзофагальный рефлюкс, воспалительные заболевания кишечника, беременность и прочие состояния) [9].

Итак, стоматологический персонал может подвергаться острому и хроническому воздействию чрезмерных уровней закиси азота, несмотря на рекомендованные технические средства контроля [10-13]. Причем

полученные эффекты от профессионального воздействия ЗАКС при работе в режиме нон-стоп (с концентрацией закиси выше 20%, более 1-1,5 часа за рабочую смену), некоторые из вышеупомянутых авторов сопоставляют с таковыми при рекреационном использовании со всеми вытекающими последствиями.

Рассмотрим биологические эффекты и точки приложения закиси азота при воздействии на персонал.

Основной механизм токсического действия. Витамин B₁₂ – это крайне важный элемент для поддержания эритропоэза и функционирования нервной системы. B₁₂ является кофактором в метаболизме фолиевой кислоты, превращении гомоцистеина в метионин, регулирует синтез белков, липидов, РНК и ДНК, миелиновых оболочек и гемоглобина.

Большинство известных токсических эффектов N₂O основаны на ее взаимодействии с витамином B₁₂ или коэнзимом B₁₂ (CoB₁₂). Закись азота, как известный окислитель кобаламина, весьма эффективно разрушает его, если нет достаточного уровня ряда веществ, способствующих восстановлению кобаламина обратно, в его активное и эффективное состояние. Что это значит? Лишь то, что N₂O «забирает» витамин B₁₂ и разрушает его настолько, что он не может выполнять свою работу. А работа витамина B₁₂, как метилкобаламина, очень важна: он готовит почву для метилирования в тандеме с метилфолатом. Окисление B₁₂ делает метилкобаламин неактивным в качестве кофактора метионинсинтазы и нарушает превращение гомоцистеина в метионин, который необходим для синтеза миелина [14].

Ингибирование фермента метионинсинтазы приводит к снижению уровня гемопоэтических функций и повышению уровня концентрации гомоцистеина. В свою очередь, повышенный уровень гомоцистеина способствует возникновению окислительного стресса, что приводит к митохондриальной дисфункции и некрозу нейронов [12, 15]. Причем токсичность N₂O, вследствие истощения B₁₂, может проявляться при любой продолжительности воздействия: от 2 дней до 2 месяцев после начала использования [16].

Биологические эффекты острого воздействия закиси азота. Острые эффекты у персонала могут включать раздражение глаз и верхних дыхательных путей (кашель, одышка), снижение умственной работоспособности, аудиовизуальных способностей, ловкости рук, тремор, головокружение, тошноту/рвоту, головную боль, возбуждение, эйфорию и прочее. Эти эффекты могут быть компенсированы и обратимы при правильном лечении. Прецедент требует занесения в медицинскую карту и внепланового медицинского обследования [17]. Особенно важным является то, что внезапное изменение состояния здоровья стоматолога во время приема может представлять угрозу для пациента.

Биологические эффекты хронического воздействия закиси азота. Последствия для здоровья, как правило, более выраженные и они напрямую коррелируют с периодом и интенсивностью воздействия.

В первую очередь, источники говорят о токсическом действии на периферическую нервную систему, которое приводит к таким неврологическим симптомам, как появление парестезий в дистальных отделах конечностей (ощущение онемения в кистях или стопах), развитие гиперестезии кожных покровов стоп (повышенная тактильная чувствительность), возникновение неустойчивости при передвижении (шаткость походки), а также симптом внезапной стреляющей боли по ходу позвоночного столба (феномен Лермитта), провоцируемый сгибанием шеи (ощущение, напоминающее удар током) [9, 17, 18]. Функциональный дефицит витамина В₁₂ может затем вызвать демиелинизацию задних столбов спинного мозга, что приводит к парестезиям и атаксии, а затем к слабости конечностей [18-21]. Причем даже при восполнении запасов витамина В₁₂ неврологические эффекты могут оказаться не в полной мере обратимыми [22].

Относительно недавно было зафиксировано, что гипергомоцистеинемия, как следствие хронического воздействия закиси азота, является вероятной причиной острой венозной тромбоэмболии [23]. Вместе с тем, высокий уровень гомотеина может быть причиной ишемической болезни сердца за счет усиления активации тромбоцитов и эндотелиальной дисфункции, артериальной гипертензии, пароксизмальной тахикардии [17, 24, 25].

К известным гематологическим рискам относят мегалобластную анемию, тромбоцитопению, лейкопению. Иммунологические нарушения, вызванные хроническим воздействием закиси, хорошо задокументированы: угнетение продукции лейкоцитов (риск развития лейкопении у медицинского персонала при длительном контакте с газом упоминается в разделе «меры предосторожности» инструкции по медицинскому применению препарата «Азота закись»), снижение подвижности и хемотаксиса лейкоцитов отрицательно влияет на клеточный иммунитет [14, 17].

Сильную озабоченность вызывают генотоксические эффекты закиси азота (повреждение ДНК) и репродуктивные риски: тератогенность, снижение фертильности у обоих полов, спонтанные аборт, а также азооспермия (мужское бесплодие). Биологическая основа репродуктивных рисков хорошо описана и сводится к растущему дефициту фолиевой кислоты на фоне низкого уровня витамина В₁₂. Несмотря на то что, с точки зрения качества доказательств, достоверно можно говорить лишь об ассоциации воздействия N₂O с репродуктивными рисками, а не о доказанной причинно-следственной связи, крайне важно понимание потенциальных последствий стоматологами детородного возраста [26].

Почему стоматологи подвергаются воздействию чрезмерных уровней закиси азота, несмотря на рекомендованные технические средства контроля? Во-первых, низкий уровень осведомленности врачей о потенциальных опасностях не способствует соблю-

дению рекомендаций (как технических, так и клинических) по использованию ЗАКС. Во-вторых, мало кто знает, что ни одна из систем наркозных аппаратов не является полностью герметичной [27].

Эта аксиома объясняет необходимость сокращения рабочего времени с ЗАКС до 1,5 часа за смену, надлежащего состояния системы общей вентиляции и удаления отработанного воздуха, ежедневной проверки шлангов и всех соединительных элементов оборудования, использования портативных детекторов закиси азота и кабинетных инфракрасных спектрофотометров для мониторинга взвешенных во времени уровней отходящих газов в зоне дыхания пациента или непосредственной рабочей зоне наиболее подверженных воздействию людей, использования стоматологами индивидуальных средств защиты в виде плотно прилегающих к лицу фильтрующих респираторов или респираторов с химическими картриджами для органических паров, а не обычных медицинских масок, ограничение разговоров с пациентом во время манипуляции (газ, который он вдыхает, с легкостью выходит через ротовую полость). Также необходимо обеспечить у пациента плотную фиксацию маски с учетом необходимого размера, что требует наличия должного ассортимента [17, 28].

Несмотря на то что закись азота значительно тяжелее воздуха, и при его распространении вне маски и трубки он сразу же «падает» на пол, N₂O крайне экспансивна по своей природе. Другими словами, она очень быстро и легко распространяется по всей площади рабочего кабинета. С другой стороны, парциальное давление закиси азота в 31 раз больше такового у воздуха, что увеличивает шанс его попадания в дыхательные пути врача до того, как он достигнет поверхности пола в случаях подтекания.

Международные рекомендации по допустимой концентрации N₂O в воздухе помещений. Национальный институт безопасности и гигиены труда (NIOSH) и Американская конференция специалистов по промышленной гигиене (ACGIH) разработали международные рекомендации пороговых значений закиси азота на протяжении 8-часового рабочего дня и 40-часовой рабочей недели: рекомендуемый предел воздействия, с точки зрения NIOSH, 25 частей на миллион или 46 мг/м³, а стандарты Международной карты химической безопасности (ICSC) специально предупреждают, что беременным женщинам следует избегать подобного воздействия [27, 29].

Особенности диагностики функционального дефицита витамина В₁₂ и рекомендуемое медицинское обследование персонала на основании обзора релевантных источников. Исследования установили, что сывороточный уровень витамина В₁₂ имеет ограниченную диагностическую ценность как самостоятельный маркер. Так, его низкий уровень не всегда свидетельствует о дефиците, а тяжелый функциональный дефицит микроэлемента регистрируется при нормальном и даже высоком уровне.

Диагностика функционального дефицита витамина В₁₂ в первую очередь опирается на определение метилмалоновой кислоты (ММК), нормальные значения которой находятся в диапазоне 50–300 нмоль/л. Концентрация ММК, превышающая референсные пределы, объективно свидетельствует о дефиците, способном приводить к поражению нервной системы и/или изменениям крови, несмотря на отсутствие снижения уровня кобаламина в сыворотке. Ввиду текущей недоступности теста на ММК в России, внимание обращают на косвенный биомаркер – сывороточный гомоцистеин [18]. Показатель менее 10 мкмоль/л является указанием на возможный В₁₂-дефицит. Следовательно, клиницисту необходимо учитывать вероятность ложнонормальных результатов определения уровня В₁₂ даже у пациентов с развернутой симптоматикой его недостаточности [30–33].

Врачам, регулярно использующим в своей практике закись азота, рекомендованы плановые обследования два раза в год, причем если был прецедент острого воздействия, оно должно быть задокументировано и дополнено внеплановым обследованием.

Рекомендуемые специалисты для планового обследования: терапевт, невролог, кардиолог, гинеколог, репродуктолог и гематолог (при необходимости). Однако, даже при диагностике В₁₂-дефицита и сопутствующих неврологических расстройств у стоматологов с адекватным питанием, терапевты/неврологи, не осведомленные о профессиональном риске хронической интоксикации закисью азота (N₂O) как о причине гиповитаминоза, могут испытывать диагностические затруднения, приводящие к ошибкам, неверной трактовке этиологии и неадекватной терапии. Следовательно, критически важно повышать осведомленность врачей первичного звена об этом механизме профессионального риска стоматологов, связанном с процедурной седацией [30–33].

Из лабораторных плановых исследований рекомендованы развернутый общий анализ крови (гематологическая оценка должна включать оценку мегалобластного изменения эритроцитов и гиперсегментации нейтрофилов), функциональные тесты печени и биомаркеры уровня витамина В₁₂ (уровень гомоцистеина, метилмалоновой и фолиевой кислот).

При появлении неврологической симптоматики (парестезии в дистальных отделах конечностей (онемение, покалывание); гиперестезия кожных покровов стоп; нарушения координации при движении; симптом Лермитта (боль по типу электрического разряда вдоль позвоночника при флексии шеи); повышенная сенсорная возбудимость, в том числе к громким звукам и т. п.) стоматологический персонал должен незамедлительно обращаться к неврологам с указанием в анамнезе на профессиональные контакты с закисью азота. В этом случае уровень неврологического обследования должен дополняться функциональными исследованиями (стимуляцион-

ная электронейромиография (ЭНМГ), соматосенсорные вызванные потенциалы с конечностей, МРТ спинного мозга и позвоночника) [18].

ЗАКЛЮЧЕНИЕ

Существует много методов управления поведением пациента и ЗАКС лишь один из них. Если стоматолог в одинаковой степени владеет медикаментозными и поведенческими методиками, всеми видами местной анестезии, быстрым четким мануалом, только в этом случае отрицательные эффекты закиси азота могут быть минимизированы или сведены к нулю. Спасение от хронической интоксикация персонала закисью азота при стоматологической седации не в отказе от технологии, а в корректном подходе: использовать ЗАКС по действительным клиническим показаниям, в низкой концентрации (до 30%), не более 1-1,5 часа за смену, не игнорировать средства персональной защиты, носить дозиметрические бейджи, а в помещении разместить инфракрасный спектрофотометр для мониторинга уровня отходящих газов в зоне дыхания или непосредственной рабочей зоне наиболее подверженных воздействию закиси азота людей. Использование перечисленных мер, в том числе контрольного оборудования, помогает врачу не превышать рекомендуемый предел воздействия закиси азота (N₂O).

Выявление профессионального воздействия закиси азота является серьезной проблемой ввиду сложностей диагностики, обусловленных недостаточной информированностью о ее биологических эффектах. Вероятно, стоматологи, использующие технику седации, сталкиваются с еще одной профессиональной вредностью, недостаточно исследованной и не учтенной при проведении специальной оценки условий труда. До тех пор, пока этот аспект не будет регламентирован соответствующими методическими рекомендациями либо нормативными актами, забота о собственном здоровье остается исключительно личным делом медицинских работников. Они обязаны осознавать токсическое воздействие N₂O, своевременно распознавать возможные риски и симптомы отравления N₂O для обращения за медицинской помощью.

ЗАКС – перспективная технология, значительно расширяющая возможности врача, особенно на детском приеме. Но как любая другая методика, она имеет преимущества и ограничения. Понимание принципов безопасного взаимодействия с газом для всех участников процесса является важным фактором его эффективного использования. В этом вопросе важен не сам предмет (закись азота), а стиль работы с ней. Врач, проводящий закись кислородную седацию, должен был ознакомлен со всей доказательной информацией, касающейся аспектов реализации данной манипуляции.

СПИСОК ЛИТЕРАТУРЫ

1. Бигаева УС, Будайчиев МГ, Будайчиев ГМА. Седативные методы лечения в детской стоматологии (обзор литературы). *Вестник новых медицинских технологий. Электронное издание*. 2024;18(6):20-26.
<https://doi.org/10.24412/2075-4094-2024-6-1-3>
2. Просокова СВ, Хосровян НМ, Еремин ДА, Кабисова ГС, Месхия НГ, Михайлова ЕГ. Сравнительный анализ санации полости рта у детей в условиях общей анестезии и ингаляционной анестезии закисью азота. *Медицинский алфавит*. 2020;(35):36-38.
<https://doi.org/10.33667/2078-5631-2020-35-36-38>
3. Lassen HC, Henriksen E, Neukirch F, Kristensen HS. Treatment of tetanus; severe bone-marrow depression after prolonged nitrous-oxide anaesthesia. *Lancet*. 1956;270(6922):527-530.
[https://doi.org/10.1016/s0140-6736\(56\)90593-1](https://doi.org/10.1016/s0140-6736(56)90593-1)
4. Linde HW, Bruce DL. Occupational exposure of anesthetists to halothane, nitrous oxide and radiation. *Anesthesiology*. 1969;30(4):363-368.
<https://doi.org/10.1097/0000542-196904000-00002>
5. Scheidt MJ, Stanford HG, Ayer WA. Measurement of waste gas contamination during nitrous oxide sedation in a non-ventilated dental operator. *Anesth Prog*. 1977;24(2):38-42. Available from:
<https://pmc.ncbi.nlm.nih.gov/articles/PMC2516045/>
6. Myles PS, Leslie K, Silbert B, Paech MJ, Peyton P. A review of the risks and benefits of nitrous oxide in current anaesthetic practice. *Anaesth Intensive Care*. 2004;32:165-72. Available from:
https://journals.sagepub.com/doi/10.1177/0310057X0403200202?url_ver=Z39.88-2003&rfr_id=ori:rid:crossref.org&rfr_dat=cr_pub%20%20pubmed
7. Борисов ДБ, Дунц ПВ, Заболотских ИБ, Лазарев ВВ, Лебединский КМ, Куликов АВ, и др. Есть ли место закиси азота в современной анестезиологии? *Анестезиология и реаниматология*. 2018;63(2):96-102. Режим доступа:
<https://cyberleninka.ru/article/n/est-li-mesto-zakisi-azota-v-sovremennoy-anesteziologii>
8. Wappler F. Malignant hyperthermia. *Eur J Anaesthesiol*. 2001;18:632-5.
<https://doi.org/10.1046/j.1365-2346.2001.00888.x>
9. Sanders RD, Weimann J, Maze M. Biologic effects of nitrous oxide: a mechanistic and toxicologic review. *Anesthesiology*. 2008;109(4):707-722.
<https://doi.org/10.1097/ALN.0b013e3181870a17>
10. Kugel G, Norris LH, Zive MA. Nitrous oxide and occupational exposure: it's time to stop laughing. *Anesth Prog*. 1989;36(6):252-257. Available from:
<https://pmc.ncbi.nlm.nih.gov/articles/PMC2163978/>
11. Yagiela JA. Health hazards and nitrous oxide: a time for reappraisal. *Anesth Prog*. 1991;38(1):1-11. Available from:
<https://pmc.ncbi.nlm.nih.gov/articles/PMC2162364/>
12. Savage S, Ma D. The neurotoxicity of nitrous oxide: the facts and "putative" mechanisms. *Brain Sci*. 2014;4(1):73-90.
<https://doi.org/10.3390/brainsci4010073>
13. Elgie LD, Salih T. Reducing staff exposure and the environmental impact of nitrous oxide: a win-win. *Anaesthesia*. 2023;78(8):1045-1046.
<https://doi.org/10.1111/anae.16033>
14. Krajewski W, Kucharska M, Pilacik B, Fobker, M, Stetkiewicz, J, Nofer, JR, et al. Impaired vitamin B₁₂ metabolic status in healthcare workers occupationally exposed to nitrous oxide. *Br J Anaesth*. 2007;99(6):812-818.
<https://doi.org/10.1093/bja/aem280>
15. Zheng R, Wang Q, Li M, Liu F, Zhang Y, Zhao B, et al. Reversible Neuropsychiatric Disturbances Caused by Nitrous Oxide Toxicity: Clinical, Imaging and Electrophysiological Profiles of 21 Patients with 6-12 Months Follow-up. *Neuropsychiatr Dis Treat*. 2020;16:2817-2825.
<https://doi.org/10.2147/NDT.S270179>
16. Chi SI. Complications caused by nitrous oxide in dental sedation. *J Dent Anesth Pain Med*. 2018;18:71-8.
<https://doi.org/10.17245/jdapm.2018.18.2.71>
17. Eftimova B, Sholjakova M, Mirakovski D, Hadzi-Nikolova M. Health Effects Associated With Exposure to Anesthetic Gas Nitrous Oxide-N₂O in Clinical Hospital – Shtip Personel. *Open Access Maced J Med Sci*. 2017;5(6):800-804.
<https://doi.org/10.3889/oamjms.2017.185>
18. Супонева НА, Гришина ДА, Легостаева ЛА, Мочалова ЕГ. Хроническая интоксикация «веселящим газом» (закисью азота) – причина В12-дефицитной миелополлинейропатии у лиц молодого возраста. *Нервно-мышечные болезни*. 2016;6(4):37-45.
<https://doi.org/10.17650/2222-8721-2016-6-4-37-45>
19. Garakani A, Jaffe RJ, Savla D, et al. Neurologic, psychiatric, and other medical manifestations of nitrous oxide abuse: A systematic review of the case literature. *Am J Addict*. 2016;25(5):358-369.
<https://doi.org/10.1111/ajad.12372>
20. Lan SY, Kuo CY, Chou CC, Welch AK, Protin CA, Bryson EO, et al. Recreational nitrous oxide abuse related subacute combined degeneration of the spinal cord in adolescents – A case series and literature review. *Brain Dev*. 2019;41(5):428-435.
<https://doi.org/10.1016/j.braindev.2018.12.003>
21. Kang SW, Hong JM, Namgung DW, Choi YC. Neurological manifestations of myeloneuropathy in patients with nitrous oxide intoxication. *J Clin Neurol*. 2019;15(1):116-117.
<https://doi.org/10.3988/jcn.2019.15.1.116>
22. Lundin MS, Cherian J, Andrew MN, Tikaria R. One month of nitrous oxide abuse causing acute vitamin B₁₂ deficiency with severe neuropsychiatric symptoms. *BMJ Case Rep*. 2019;12(2):e228001.
<https://doi.org/10.1136/bcr-2018-228001>
23. Pratt DN, Patterson KC, Quin K. Venous thrombosis after nitrous oxide abuse, a case report. *J Thromb Thrombolysis*. 2020;49(3):501-503.
<https://doi.org/10.1007/s11239-019-02010-9>
24. Myles PS, Chan MTV, Kaye DM, McIlroy DR, Lau CW, Symons JA, et al. Effect of nitrous oxide anes-

thetia on plasma homocysteine and endothelial function. *Anesthesiology*. 2008;109(4):657-663.

<https://doi.org/10.1097/ALN.0b013e31818629db>

25. Indraratna P, Alexopoulos C, Celermajer D, Alford K. Acute ST-Elevation Myocardial Infarction, a Unique Complication of Recreational Nitrous Oxide Use. *Hear Lung Circ*. 2017;26(8):e41-e43.

<https://doi.org/10.1016/j.hlc.2017.01.019>

26. Amsterdam van J, van den Brink W. Nitrous oxide-induced reproductive risks: Should recreational nitrous oxide users worry? *J Psychopharmacol*. 2022;36(8):951-955.

<https://doi.org/10.1177/02698811221077194>

27. The National Institute for Occupational Safety and Health (NIOSH). Control of Nitrous Oxide in Dental Operators (DHHS/NIOSH Publication No. 96-107). U.S. Department of Health & Human Services. Available from:

<https://www.cdc.gov/niosh/docs/hazardcontrol/hc3.html>

28. Denis MA, Pete-Bonneton C, Riche B, Cadot R, Massardier-Pilonchery A, Iwaz J, et al. Exposure of paediatric healthcare personnel to nitrous oxide in paediatric care units. *Ind Health*. 2022;60(3):276-283.

<https://doi.org/10.2486/indhealth.2021-0067>

29. Zaffina S, Lembo M, Gilardi F, Bussu A, Pattavina F, Tucci MG, et al. Nitrous oxide occupational exposure in conscious sedation procedures in dental ambulatories: a pilot retrospective observational study in an Italian pediatric hospital. *BMC Anesthesiol*. 2019;19(1):42.

<https://doi.org/10.1186/s12871-019-0714-x>

REFERENCES

1. Bigaeva U.S., Budaychiev M.G., Budaychiev G.M.A. Sedative treatment methods in pediatric dentistry (literature review). *Journal of New Medical Technologies, e-edition*. 2024;18(6):20-26 (In Russ.).

<https://doi.org/10.24412/2075-4094-2024-6-1-3>

2. Proskokova S.V., Khosrovyan N.M., Eremin D.A., Kabisova G.S., Meskhiya N.G., Mikhailova E.G. Comparative analysis of oral cavity sanitation in children under general anesthesia and inhalation anesthesia with nitrogen oxide. *Medical alphabet*. 2020;(35):36-38 (In Russ.).

<https://doi.org/10.33667/2078-5631-2020-35-36-38>

3. Lassen HC, Henriksen E, Neukirch F, Kristensen HS. Treatment of tetanus; severe bone-marrow depression after prolonged nitrous-oxide anaesthesia. *Lancet*. 1956;270(6922):527-530.

[https://doi.org/10.1016/s0140-6736\(56\)90593-1](https://doi.org/10.1016/s0140-6736(56)90593-1)

4. Linde HW, Bruce DL. Occupational exposure of anesthetists to halothane, nitrous oxide and radiation. *Anesthesiology*. 1969;30(4):363-368.

<https://doi.org/10.1097/00000542-196904000-00002>

5. Scheidt MJ, Stanford HG, Ayer WA. Measurement of waste gas contamination during nitrous oxide sedation in a non-ventilated dental operator. *Anesth Prog*. 1977;24(2):38-42. Available from:

<https://pmc.ncbi.nlm.nih.gov/articles/PMC2516045/>

6. Myles PS, Leslie K, Silbert B, Paech MJ, Peyton P. A review of the risks and benefits of nitrous oxide in

30. Boiano JM, Steege AL, Sweeney MH. Exposure control practices for administering nitrous oxide: A survey of dentists, dental hygienists, and dental assistants. *J Occup Environ Hyg*. 2017;14(6):409-416.

<https://doi.org/10.1080/15459624.2016.1269180>

31. Екушева ЕВ, Ших ЕВ, Аметов АС, Остроумова ОД, Захаров ВВ, Живолупов СА, Джукич М. Проблема дефицита витамина В₁₂: актуальность, диагностика и таргетная терапия (по материалам междисциплинарного совета экспертов с международным участием). *Журнал неврологии и психиатрии им. С.С. Корсакова*. 2021;121(11):17-25.

<https://doi.org/10.17116/jnevro202112111117>

32. Guidelines for the Use of Sedation and General Anesthesia by Dentists. *Adopted by the ADA House of Delegates*, October 2016. Available from:

https://www.ada.org/-/media/project/ada-organization/ada/ada-org/files/resources/research/ada_sedation_use_guidelines.pdf?rev=313932b4f5eb49e491926d4feac00a14&hash=C7C55D7182C639197569D4ED8EDCDDF6

33. OSHA Directorate of Technical Support and Emergency Management. Anesthetic Gases: Guidelines for Workplace Exposures. *U.S. Department of Labor 1999*. Available from:

<https://www.osha.gov/waste-anesthetic-gases/workplace-exposures-guidelines>

current anaesthetic practice. *Anaesth Intensive Care*. 2004;32:165-72. Available from:

https://journals.sagepub.com/doi/10.1177/0310057X0403200202?url_ver=Z39.88-2003&rfr_id=ori:rid:crossref.org&rfr_dat=cr_pub%20%20pubmed

7. Borisov D.B., Dunts P.V., Zabolotskikh I.B., Lazarev V.V., Lebedinskiy K.M., Kulikov A.V., et al. Is there a place for nitrous oxide in modern anesthesiology. *Anesteziologiya I Reanimatologiya (Russian Journal of Anaesthesiology and Reanimatology)*. 2018;63(2): 96-102 (In Russ.). Available from:

<https://cyberleninka.ru/article/n/est-li-mesto-zakisi-azota-v-sovremennoy-anesteziologii>

8. Wappler F. Malignant hyperthermia. *Eur J Anaesthesiol*. 2001;18:632-5.

<https://doi.org/10.1046/j.1365-2346.2001.00888.x>

9. Sanders RD, Weimann J, Maze M. Biologic effects of nitrous oxide: a mechanistic and toxicologic review. *Anesthesiology*. 2008;109(4):707-722.

<https://doi.org/10.1097/ALN.0b013e3181870a17>

10. Kugel G, Norris LH, Zive MA. Nitrous oxide and occupational exposure: it's time to stop laughing. *Anesth Prog*. 1989;36(6):252-257. Available from:

<https://pmc.ncbi.nlm.nih.gov/articles/PMC2163978/>

11. Yagiela JA. Health hazards and nitrous oxide: a time for reappraisal. *Anesth Prog*. 1991;38(1):1-11. Available from:

<https://pmc.ncbi.nlm.nih.gov/articles/PMC2162364/>

12. Savage S, Ma D. The neurotoxicity of nitrous oxide: the facts and "putative" mechanisms. *Brain Sci.* 2014;4(1):73-90.
<https://doi.org/10.3390/brainsci4010073>
13. Elgie LD, Salih T. Reducing staff exposure and the environmental impact of nitrous oxide: a win-win. *Anaesthesia.* 2023;78(8):1045-1046.
<https://doi.org/10.1111/anae.16033>
14. Krajewski W, Kucharska M, Pilacik B, Fobker, M, Stetkiewicz, J, Nofer, JR, et al. Impaired vitamin B₁₂ metabolic status in healthcare workers occupationally exposed to nitrous oxide. *Br J Anaesth.* 2007;99(6):812-818.
<https://doi.org/10.1093/bja/aem280>
15. Zheng R, Wang Q, Li M, Liu F, Zhang Y, Zhao B, et al. Reversible Neuropsychiatric Disturbances Caused by Nitrous Oxide Toxicity: Clinical, Imaging and Electrophysiological Profiles of 21 Patients with 6-12 Months Follow-up. *Neuropsychiatr Dis Treat.* 2020;16:2817-2825.
<https://doi.org/10.2147/NDT.S270179>
16. Chi SI. Complications caused by nitrous oxide in dental sedation. *J Dent Anesth Pain Med.* 2018;18:71-8.
<https://doi.org/10.17245/jdapm.2018.18.2.71>
17. Eftimova B, Sholjakova M, Mirakovski D, Hadzi-Nikolova M. Health Effects Associated With Exposure to Anesthetic Gas Nitrous Oxide-N₂O in Clinical Hospital – Shtip Personel. *Open Access Maced J Med Sci.* 2017;5(6):800-804.
<https://doi.org/10.3889/oamjms.2017.185>
18. Suponeva N.A., Grishina D.A., Legostaeva L.A., Mochalova E.G. Chronic intoxication with "laughing gas" (nitrous oxide) as a cause of B12 deficiency myelopolyneuropathy in young adults. *Neuromuscular Diseases.* 2016;6(4):37-45 (In Russ.).
<https://doi.org/10.17650/2222-8721-2016-6-4-37-45>
19. Garakani A, Jaffe RJ, Savla D, et al. Neurologic, psychiatric, and other medical manifestations of nitrous oxide abuse: A systematic review of the case literature. *Am J Addict.* 2016;25(5):358-369.
<https://doi.org/10.1111/ajad.12372>
20. Lan SY, Kuo CY, Chou CC, Welch AK, Protin CA, Bryson EO, et al. Recreational nitrous oxide abuse related subacute combined degeneration of the spinal cord in adolescents – A case series and literature review. *Brain Dev.* 2019;41(5):428-435.
<https://doi.org/10.1016/j.braindev.2018.12.003>
21. Kang SW, Hong JM, Namgung DW, Choi YC. Neurological manifestations of myeloneuropathy in patients with nitrous oxide intoxication. *J Clin Neurol.* 2019;15(1):116-117.
<https://doi.org/10.3988/jcn.2019.15.1.116>
22. Lundin MS, Cherian J, Andrew MN, Tikaria R. One month of nitrous oxide abuse causing acute vitamin B₁₂ deficiency with severe neuropsychiatric symptoms. *BMJ Case Rep.* 2019;12(2):e228001.
<https://doi.org/10.1136/bcr-2018-228001>
23. Pratt DN, Patterson KC, Quin K. Venous thrombosis after nitrous oxide abuse, a case report. *J Thromb Thrombolysis.* 2020;49(3):501-503.
<https://doi.org/10.1007/s11239-019-02010-9>
24. Myles PS, Chan MTV, Kaye DM, McIlroy DR, Lau CW, Symons JA, et al. Effect of nitrous oxide anesthesia on plasma homocysteine and endothelial function. *Anesthesiology.* 2008;109(4):657-663.
<https://doi.org/10.1097/ALN.0b013e31818629db>
25. Indraratna P, Alexopoulos C, Celermajer D, Alford K. Acute ST-Elevation Myocardial Infarction, a Unique Complication of Recreational Nitrous Oxide Use. *Hear Lung Circ.* 2017;26(8):e41-e43.
<https://doi.org/10.1016/j.hlc.2017.01.019>
26. Amsterdam van J, van den Brink W. Nitrous oxide-induced reproductive risks: Should recreational nitrous oxide users worry? *J Psychopharmacol.* 2022;36(8):951-955.
<https://doi.org/10.1177/02698811221077194>
27. The National Institute for Occupational Safety and Health (NIOSH). Control of Nitrous Oxide in Dental Operatories (DHHS/NIOSH Publication No. 96-107). *U.S. Department of Health & Human Services.* Available from:
<https://www.cdc.gov/niosh/docs/hazardcontrol/hc3.html>
28. Denis MA, Pete-Bonneton C, Riche B, Cadot R, Massardier-Pilonchery A, Iwaz J, et al. Exposure of paediatric healthcare personnel to nitrous oxide in paediatric care units. *Ind Health.* 2022;60(3):276-283.
<https://doi.org/10.2486/indhealth.2021-0067>
29. Zaffina S, Lembo M, Gilardi F, Bussu A, Pattavina F, Tucci MG, et al. Nitrous oxide occupational exposure in conscious sedation procedures in dental ambulatories: a pilot retrospective observational study in an Italian pediatric hospital. *BMC Anesthesiol.* 2019;19(1):42.
<https://doi.org/10.1186/s12871-019-0714-x>
30. Boiano JM, Steege AL, Sweeney MH. Exposure control practices for administering nitrous oxide: A survey of dentists, dental hygienists, and dental assistants. *J Occup Environ Hyg.* 2017;14(6):409-416.
<https://doi.org/10.1080/15459624.2016.1269180>
31. Ekusheva E.V., Shikh E.V., Ametov A.S., Ostroumova O.D., Zaharov V.V., Zhivolupov S.A., Djukic M. The problem of vitamin B12 deficiency: relevance, diagnosis and targeted therapy (based on materials of an interdisciplinary expert council with international participation). *S.S. Korsakov Journal of Neurology and Psychiatry.* 2021;121(11):17-25 (In Russ.).
<https://doi.org/10.17116/jnevro202112111117>
32. Guidelines for the Use of Sedation and General Anesthesia by Dentists. *Adopted by the ADA House of Delegates, October 2016.* Available from:
https://www.ada.org/-/media/project/ada-organization/ada/ada-org/files/resources/research/ada_sedation_use_guidelines.pdf?rev=313932b4f5eb49e491926d4feac00a14&hash=C7C55D7182C639197569D4ED8EDCDDF6
33. OSHA Directorate of Technical Support and Emergency Management. Anesthetic Gases: Guidelines for Workplace Exposures. *U.S. Department of Labor 1999.* Available from:
<https://www.osha.gov/waste-anesthetic-gases/workplace-exposures-guidelines>

СВЕДЕНИЯ ОБ АВТОРЕ

Автор, ответственный за связь с редакцией:

Гуленко Ольга Владимировна, доктор медицинских наук, профессор кафедры хирургической стоматологии и челюстно-лицевой хирургии Краснодарского государственного медицинского университета, Краснодар, Российская федерация

Для переписки: olga.gulenko@mail.ru

ORCID: <https://orcid.org/0000-0002-5257-903X>

INFORMATION ABOUT THE AUTHOR

Corresponding author:

Olga V. Gulenko, DMD, PhD, DSc, Professor, Department of Oral and Maxillofacial Surgery, Kuban State Medical University, Krasnodar, Russian Federation

For correspondence: olga.gulenko@mail.ru

ORCID: <https://orcid.org/0000-0002-5257-903X>


Поступила / Article received 15.08.2025

Поступила после рецензирования / Revised 24.09.2025

Принята к публикации / Accepted 16.10.2025

Вклад авторов в работу. Все авторы подтверждают соответствие своего авторства международным критериям ICMJE, а также согласны принять на себя ответственность за все аспекты работы: Гуленко О. В. – разработка концепции и планирование исследования, проведение исследования и сбор данных, анализ и интерпретация результатов, написание и редактирование рукописи.

Authors' contribution. All authors confirm that their contributions comply with the international ICMJE criteria and agree to take responsibility for all aspects of the work: O.V. Gulenko – development of the concept and research planning, conducting the study and data collection, analysis and interpretation of results, writing and editing of the manuscript.



РОССИЙСКАЯ
ПАРОДОНТОЛОГИЧЕСКАЯ
АССОЦИАЦИЯ

ЖУРНАЛЫ ИЗДАТЕЛЬСКОЙ ГРУППЫ РПА

Журнал «Стоматология детского возраста и профилактика»

Стоимость годовой подписки в печатном виде на 2025 год по России – 5000 рублей


Подписной индекс в каталоге «Урал-Пресс» – ВН002232

Электронная версия в открытом доступе

www.detstom.ru

PubMed NLM ID:101516363

Импакт-фактор: 1.3



РОССИЙСКАЯ
ПАРОДОНТОЛОГИЧЕСКАЯ
АССОЦИАЦИЯ

ЖУРНАЛЫ ИЗДАТЕЛЬСКОЙ ГРУППЫ РПА

Журнал «Пародонтология»

Стоимость годовой подписки в печатном виде на 2025 год по России – 5000 рублей

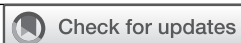Подписной индекс в каталоге «Урал-Пресс» – ВН018904

Электронная версия в открытом доступе

www.parodont.ru

PubMed NLM ID: 101535619

Импакт-фактор: 1.8



Устройство антиглоссоптозное с рельефом рисунка твердого неба и специальным выступом в полость расщелины для ортодонтического лечения новорожденных с синдромом Пьера Робена

И.Д. Ушницкий^{1*}, Н.В. Корякина², Т.В. Алексеева³,
Е.Ю. Никифорова¹, Л.С. Унусян¹, М.М. Давыдова¹

¹Северо-Восточный федеральный университет имени М. К. Аммосова, Якутск, Российская Федерация

²Республиканская больница №1 – Национальный центр медицины имени М. Е. Николаева, Якутск, Российская Федерация

³Якутский специализированный стоматологический центр, Якутск, Российская Федерация

АННОТАЦИЯ

Актуальность. На сегодняшний день, несмотря на широкое изучение синдрома Пьера Робена, определенные трудности возникают при лечении и реабилитации детей с врожденной расщелиной верхней губы, альвеолярного отростка, твердого и мягкого неба верхней челюсти (ВРГН) в трансверсальной, вертикальной и сагиттальной плоскостях. При этом сочетание ВРГН с синдромом Пьера Робена значительно усложняет проведение ортодонтического лечения на различных этапах и сроках оказания медицинской помощи младенцу. При синдроме Пьера Робена врожденные расщелины неба с глоссоптозом и микроретрогенией требуют неотложной специализированной ортодонтической медицинской помощи в роддомах в первые сутки после рождения. **Материалы и методы.** Для выполнения задач исследовательской работы было разработано устройство (заявка на патент №2025101519 от 25.01.2025), которое применялось у пяти новорожденных с синдромом Пьера Робена легкой и средней степени тяжести в возрасте нескольких дней в качестве неотложной медицинской помощи. Применение разработанного устройства осуществлялось на базе Перинатального центра отделения патологии новорожденных и стоматологического отделения Клинико-диагностического центра ГАУ РС(Я) «Республиканская больница №1 – Национальный центр медицины имени М. Е. Николаева», (Якутск). **Результаты.** Адаптация новорожденных к устройству происходит в первые трое суток с восстановлением дыхательной и сосательной функций, а также самостоятельного питания через ротовую полость, где назогастральный зонд по клиническим показаниям вынимается. Режим ношения аппарата круглосуточный с промыванием аппарата один раз в сутки с детским мылом. Планируется смена аппарата через 1,5-2 месяца с учетом роста, веса после контрольного эндоскопического осмотра. **Заключение.** Применение устройства антиглоссоптозного с рельефом рисунка твердого неба и специальным выступом в полость расщелины для ортодонтического лечения новорожденных с синдромом Пьера Робена позволяет эффективно устранять острое нарушение дыхания и питания в первые дни после рождения.

Ключевые слова: синдром Пьера Робена, врожденная расщелина неба, глоссоптоз, микроретрогения, дыхательная недостаточность, ортодонтический аппарат

Для цитирования: Ушницкий ИД, Корякина НВ, Алексеева ТВ, Никифорова ЕЮ, Унусян ЛС, Давыдова ММ. Устройство антиглоссоптозное с рельефом рисунка твердого неба и специальным выступом в полость расщелины для ортодонтического лечения новорожденных с синдромом Пьера Робена. *Стоматология детского возраста и профилактика.* 2025;25(4):345-351. <https://doi.org/10.33925/1683-3031-2025-969>

***Автор, ответственный за связь с редакцией:** Ушницкий Иннокентий Дмитриевич, кафедра терапевтической, хирургической, ортопедической стоматологии и стоматологии детского возраста Северо-Восточного федерального университета имени М. К. Аммосова, 677013, ул. Кулаковского, д. 42, г. Якутск, Российская Федерация. Для переписки: incadim@mail.ru

Конфликт интересов: Авторы декларируют отсутствие конфликта интересов.

Благодарности: Авторы заявляют об отсутствии внешнего финансирования при проведении исследования. Индивидуальные благодарности для декларирования отсутствуют.

An anti-glossoptosis orthodontic appliance with a contoured palatal surface and an intra-cleft extension for the management of newborns with Pierre Robin sequence

I.D. Ushnitsky^{1*}, N.V. Koryakina², T.V. Alekseeva³,
E.Y. Nikiforova¹, L.S. Unusyan¹, M.M. Davydova¹

¹M. K. Ammosov North-Eastern Federal University, Yakutsk, Russian Federation

²Republican Hospital No. 1 – M. E. Nikolaev National Center of Medicine, Yakutsk, Russian Federation

³Yakut Specialized Dental Center, Yakutsk, Russian Federation

ABSTRACT

Relevance. Despite extensive investigation of Pierre Robin sequence (PRS), significant challenges remain in the treatment and rehabilitation of infants with congenital cleft lip and palate, including alveolar and palatal clefts affecting craniofacial development across the transverse, vertical, and sagittal planes. The coexistence of cleft palate and Pierre Robin sequence substantially complicates orthodontic management at different stages of neonatal care. In PRS, cleft palate associated with glossoptosis and micrognathia frequently results in acute airway obstruction and feeding difficulties, necessitating urgent specialized orthodontic care within the first 24 hours after birth. **Materials and methods.** To achieve the study objectives, a novel orthodontic appliance was developed (patent application No. 2025101519, January 25, 2025). The appliance was used as an emergency intervention in five newborns with mild to moderate Pierre Robin sequence during the first days of life. Clinical use was carried out at the Perinatal Center (Neonatal Pathology Unit) and the Dental Department of the Clinical Diagnostic Center of Republican Hospital No. 1 – National Center of Medicine named after M. E. Nikolaev (Yakutsk, Russian Federation). **Results.** Newborns adapted to the appliance within the first three days, with restoration of airway patency and sucking function, allowing independent oral feeding and subsequent removal of the nasogastric tube when clinically indicated. The appliance was worn continuously and cleaned once daily using infant soap. Replacement of the appliance was planned after 1.5–2 months, based on the infant's growth and weight gain and following endoscopic reassessment. **Conclusion.** Use of an anti-glossoptosis orthodontic appliance with a contoured palatal surface and a targeted intra-cleft extension enables effective early management of acute respiratory compromise and feeding difficulties in newborns with Pierre Robin sequence during the first days of life.

Keywords: Pierre Robin sequence, congenital cleft palate, glossoptosis, micrognathia, airway obstruction, orthodontic appliance

For citation: Ushnitsky I.D., Koryakina N.V., Alekseeva T.V., Nikiforova I.M., Unusyan L.S., Davydova M.M. An anti-glossoptosis orthodontic appliance with a contoured palatal surface and an intra-cleft extension for the management of newborns with Pierre Robin sequence. *Pediatric dentistry and dental prophylaxis*. 2025;25(4):345-351. (In Russ.). <https://doi.org/10.33925/1683-3031-2025-969>

***Corresponding author:** Innokenty D. Ushnitsky, Department of the Restorative Dentistry, Oral Surgery, Prosthodontics and Pediatric Dentistry, M. K. Ammosov North-Eastern Federal University, 42 Kulakovskogo Str., Yakutsk, Russian Federation, 677013. For correspondence: incadim@mail.ru

Conflict of interests: The authors declare no conflict of interests

Acknowledgments: The authors declare that there was no external funding for the study. There are no individual acknowledgments to declare.

ВВЕДЕНИЕ

Врожденная расщелина верхней губы и неба является сложным видом врожденных пороков развития челюстно-лицевой области, где частота выявляемости достигает 26% случаев в структуре других анатомо-топографических изменений лица [1, 2]. При этом их сочетание с синдромом Пьера Робена значительно усложняет проведение ортодонтического лечения на различных этапах и сроках оказания медицинской помощи. Синдром Пьера Робена, как правило, сопрово-

ждается врожденной расщелиной неба, глоссоптозом и микроретрогенией, которые требуют неотложной специализированной ортодонтической медицинской помощи в условиях роддомов многофункциональных центров в первые сутки после рождения [3, 4]. В настоящее время проблема неотложной специализированной ортодонтической медицинской помощи в первые сутки после рождения остается до конца не решенной [1-9]. В этой связи исследования, направленные на решение вышеуказанных проблем, являются актуальными для клинической стоматологии.

Цель исследования – повышение эффективности ортодонтического лечения и реабилитации новорожденных с синдромом Пьера Робена и разработать практические рекомендации.

МАТЕРИАЛЫ И МЕТОДЫ

Для выполнения задач исследовательской работы было разработано устройство (заявка на патент №2025101519 от 25.01.2025), которое применялось у пяти новорожденных с синдромом Пьера Робена легкой и средней степени тяжести в возрасте от нескольких дней в качестве неотложной медицинской помощи. Применение разработанного устройства осуществлялось на базе отделения патологии новорожденных Перинатального центра и стоматологического отделения Клинико-диагностического центра ГАУ РС(Я) «Республиканская больница №1 – Национальный центр медицины имени М. Е. Николаева» (Якутск). У новорожденных отмечались признаки дыхательной недостаточности за счет глоссоптоза, микрогении, ретрогении и врожденной расщелины неба, которые способствовали нарушению самостоятельного питания, сосания и глотания. При этом питание у всех новорожденных осуществлялось через назогастральный зонд.

Новорожденным проводились цефалометрические измерения и снимались оттиски с верхней челюсти для изготовления аппарата. Для устранения вышеуказанных функциональных нарушений органов и тканей полости рта использовалось устройство антиглоссоптозное с рельефом рисунка твердого неба и специальным выступом в полость расщелины для ортодонтического лечения новорожденных с синдромом Пьера Робена, которое изготавливали в зуботехнической лаборатории из пластмассы Villacryl ortho Mix и металлической проволоки Lewa Dental с диаметром 1,0 мм.

РЕЗУЛЬТАТЫ

Новорожденные до изготовления ортодонтического аппарата находились на зондовом питании (рис. 1. а, б). Практическая реализация применения разработанного устройства начинается со снятия двуслойного оттиска с верхней челюсти новорожденного с применением слепочного силиконового материала Speedex Coltene (рис. 2) в присутствии неонатолога в положении на животе. Далее изготавливали рабочую диагностическую гипсовую модель верхней челюсти для устройства (рис. 3). Для изготовления устройства нужного размера проводили измерения расстояния от точки subnasalis (Sn) до mentalis (Me). При этом оптимальная длина заднего пелота больше на 5 мм, чем размер верхней челюсти (рис. 4), что соответствует длине заднего пелота. Далее производили измерения длины и ширины врожденной расщелины твердого неба для определения углубления

специального пластмассового выступа в полость расщелины. Затем измерялись расстояния между углами рта и на этом расстоянии крепили проволочные дуги в переднем отделе устройства, где длина дуг варьирует от линии смыкания губ до середины щек новорожденного. В зуботехнической лаборатории техником изготовлен восковой шаблон аппарата с использованием металлической ортодонтической проволоки с диаметром 1,0 мм с задненебным пелотом и направляющими проволочными внеротовыми фиксаторами (рис. 5). При этом формировали специальный пластмассовый выступ в полость расщелины (рис. 6: а) – вид сбоку; б) – вид сзади), где его края на 2 мм не достают слизистой твердого неба, способствующий улучшению фиксации и повышению функциональной активности внутриротовой части устройства. После чего наносили рельеф складок твердого неба в области базиса со стороны полости рта (имитация естественных складок слизистой твердого неба) (рис. 7) с целью увеличения сцепления языка новорожденного и придания переднего положения языка в период ортодонтического лечения, что способствует нормализации физиологических механизмов при акте сосания и глотания. После полимеризации в водяном полимеризаторе Omec проводили обработку и полировку готового аппарата, коррекцию специального пластмассового выступа в полость расщелины и рельефа складок твердого неба верхней челюсти. При правильном положении устройства в полости рта у новорожденных (рис. 8) разработанный специальный пластмассовый выступ не травмирует слизистую оболочку твердого неба, а поверхность устройства, направленная в сторону полости рта, имеет рельеф, имитирующий естественные складки слизистой оболочки твердого неба.

Обязательным является проведение ревизии с помощью назофарингоскопии с использованием тонкого гибкого эндоскопа риноларингофиброскопа 2,7 мм в аппарате Karl Storz, через полость носа с видеообзором и пульсоксиметрии для оценки положения заднего пелота относительно задней стенки глотки и надгортанника, где особое внимание обращается на изменение дыхания новорожденных и положения языка в полости рта, отсутствие признаков ишемии языка «слизистая языка должна оставаться розовой». При помощи пульсоксиметра фиксируется показатель сатурации кислорода в крови. Устройство зафиксировали вне полости рта с помощью гипоаллергенных пластырей к коже щек и лба. Адаптация новорожденных к устройству происходит в первые трое суток с восстановлением дыхательной и сосательной функций, а также самостоятельного питания через ротовую полость, где назогастральный зонд по клиническим показаниям вынимается. Режим ношения аппарата круглосуточный с промыванием аппарата один раз в сутки с детским мылом. Планируется смена аппарата через 1,5-2 месяца с учетом роста, веса после контрольного эндоскопического осмотра.

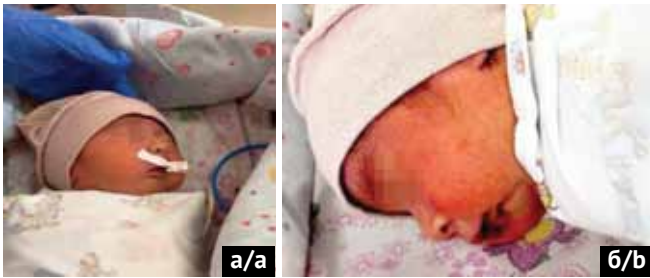

Рис. 1. Новорожденный с синдромом Пьера Робена до фиксации аппарата находится на зондовом питании: а – внешний вид новорожденного; б – новорожденный с микроретрогенией, глоссоптозом и врожденной расщелиной неба (источник: составлено авторами)

Fig. 1. Newborn with Pierre Robin sequence prior to appliance fixation and receiving nasogastric feeding: (a) general appearance of the newborn; (b) newborn with micrognathia, glossoptosis, and congenital cleft palate (Sources: compiled by the author)

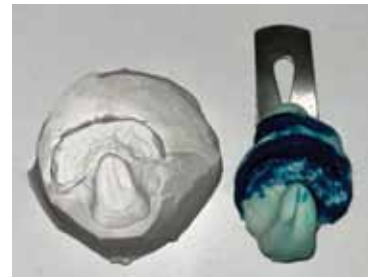


Рис. 2. Снятие двуслойного оттиска с верхней челюсти новорожденного с применением слепочного силиконового материала (источник: составлено авторами)

Fig. 2. Taking a two-layer impression of the newborn's maxilla using silicone impression material (Sources: compiled by the author)



Рис. 3. Изготовление рабочей диагностической гипсовой модели верхней челюсти для антиглоссоптозного ортодонтического аппарата (источник: составлено авторами)

Fig. 3. Fabrication of a working diagnostic plaster model of the maxilla for the anti-glossoptosis orthodontic appliance (Sources: compiled by the author)



Рис. 4. Длина заднего пелота больше на 5 мм, чем размер верхней челюсти (источник: составлено авторами)

Fig. 4. Posterior extension length exceeding the maxillary length by 5 mm (Sources: compiled by the author)



Рис. 5. Восковой шаблон аппарата с использованием металлической ортодонтической проволоки с диаметром 0,8 мм (источник: составлено авторами)

Fig. 5. Wax pattern of the appliance incorporating a metal orthodontic wire with a diameter of 0.8 mm (Sources: compiled by the author)




Рис. 6. Специальный пластмассовый выступ в полость расщелины в область базиса (а – вид сбоку; б – вид сзади), где его края на 2 мм не достают слизистой твердого неба (источник: составлено авторами)

Fig. 6. Specialized intra-cleft extension of the orthodontic appliance: (a) lateral view; (b) posterior view; the margins of the extension are positioned 2 mm short of the hard-palate mucosa (Sources: compiled by the author)



Рис. 7. Рельеф складок твердого неба в области базиса со стороны полости рта (имитация естественных складок слизистой твердого неба) (источник: составлено авторами)

Fig. 7. Contoured palatal rugae reproduced on the oral surface of the appliance base, simulating the natural folds of the hard-palate mucosa (Sources: compiled by the author)

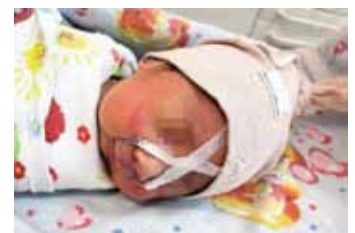

Рис. 8. Новорожденный после фиксации аппарата (источник: составлено авторами)

Fig. 8. Newborn after fixing the device (Sources: compiled by the author)

ЗАКЛЮЧЕНИЕ

Применение устройства антиглоссоптозного с рельефом рисунка твердого неба и специальным выступом в полость расщелины для ортодонтического лечения новорожденных с синдромом Пьера Робена позволяет эффективно устранять острое нарушение дыхания, сосания и питания в первые дни после рождения. Преимуществами устройства являются простая методика изготовления устройства, что не требует дорогостоящих материалов. Практическое применение разработанного устройства является альтернативой метода хирургической коррекции нижней челюсти при легкой и средней степени тяжести синдрома Пьера Робена. При использовании устройства сразу устраняется обструкция дыхательных путей, восстанавливаются дыхательные и сосательные функции, а также

самостоятельное питание через ротовую полость. Кроме того, устройство является более удобным в применении и простым для адаптации у новорожденных, где его применение значительно повышает качество жизни у новорожденных, что способствует нормализации физического развития ребенка.

Таким образом, использование предложенного технического решения, как неинвазивного метода, способствует быстрому восстановлению дыхательных и сосательных функций, а также самостоятельному питанию через ротовую полость, более оперативной реализации комплексных медико-социальных мероприятий, направленных на восстановление жизненно важных функций организма ребенка без проведения сложных инвазивных хирургических вмешательств, что определенно повышает качество жизни детей.

СПИСОК ЛИТЕРАТУРЫ

1. Дубин СА, Комелягин ДЮ, Злыгарева НВ, Строганов ИА, Рогинский ВВ, Полуэктов МГ. Хирургическое лечение новорожденных и грудных детей с синдромом Пьера-Робена. *Российский вестник детской хирургии, анестезиологии и реаниматологии*. 2011;(2):33-39. Режим доступа:

<https://elibrary.ru/item.asp?id=17355475>

2. Шибельгут НМ, Литовченко ЕВ, Горбунова ЕЮ, Мозес ВГ, Крюков ПМ, Лучанкина ЛА, и др. Синдром Пьера Робена у новорожденного – клинический случай. *Мать и дитя в Кузбассе*. 2014;(3):64-66. Режим доступа:

<https://www.elibrary.ru/item.asp?id=22307054>

3. Немец ВД, Ильющенков СН, Копцева АА, Заржевская ГН, Котов ПВ. Глоссопексия у ребенка с синдромом Пьера-Робена. *Тихоокеанский медицинский журнал*. 2011;(43):77-78. Режим доступа:

<https://www.tmj-vgmu.ru/jour/article/view/1063/1019>

4. Горячкина ЮА, Горячкин АМ. Лечение младенцев с синдромом Пьера-Робена с применением ортодонтического аппарата «РЕВР» (pre-epiglottic baton plate). *Стоматология*. 2020;99(6-2):29-32.

<https://doi.org/10.17116/stomat20209906229>

5. Рогинский ВВ, Дубин СА, Комелягин ДЮ, Злыгарева НВ, Строганов ИА, Полуэктов МГ. Устранение синдрома обструктивного апноэ во сне у детей с деформациями лицевого скелета методом компрессионно-дистракционного остеосинтеза. *Стоматология детского возраста и профилактика*. 2006;5:(1-2)3. Режим доступа:

<https://elibrary.ru/item.asp?id=9286838>

6. Федотов РН, Топольницкий ОЗ, Шуба МИ, Яколвев СВ, Зангиева ОТ, Епифанов СА. Ортогнатическая хирургия, дистракционный остеогенез и цифровое планирование у пациентов с двусторонней расщелиной губы и неба. *Вестник национального медико-хирургического центра им. Н.И. Пирогова*. 2021;16(4):88-92.

https://doi.org/10.25881/20728255_2021j6_4_88

7. Naros A, Steiner-Wilke I, Kaiser N, Bacher M, Koos B, Blumenstock G, et al. Neurocognitive development in isolated Robin sequence treated with the Tuebingen palatal plate. *Clin Oral Investig*. 2022;26(7):4817-4823.

<https://doi.org/10.1007/s00784-022-04448-3>

8. Poets CF, Maas C, Buchenau W, Arand J, Vierzig A, Braumann B, et al. Multicenter study on the effectiveness of the pre-epiglottic baton plate for airway obstruction and feeding problems in Robin sequence. *Orphanet J Rare Dis*. 2017;12(1):46.

<https://doi.org/10.1186/s13023-017-0602-8>

9. Müller-Hagedorn S, Buchenau W, Arand J, Bacher M, Poets CF. Treatment of infants with Syndromic Robin sequence with modified palatal plates: a minimally invasive treatment option. *Head Face Med*. 2017;13(1):4. *Head Face Med*. 2017;13(1):4.

<https://doi.org/10.1186/s13005-017-0137-1>

10. Evans KN, Sie KC, Hopper RA, Glass RP, Hing AV, Cunningham ML. Robin sequence: from diagnosis to development of an effective management plan. *Pediatrics*. 2011;127(5):936-948.

<https://doi.org/10.1542/peds.2010-2615>

REFERENCES

1. Dubin S.A., Komelyagin D.U., Zlygareva N.V., Stroganov I.A., Roginsky V.V., Poluektov M.G. Surgical treatment of neonates and babies with Pierre-Robin Syndrome. *Russian journal of pediatric surgery, anesthesia and intensive care*. 2011;(2):33-39. Access mode:

<https://elibrary.ru/item.asp?id=17355475>

2. Shibelgut N.M., Litovchenko E.V., Gorbunova E.J., Mozes V.G., Krukov P.M., Luchankina L.A., et al. Clinical case of Pierre Robin's syndrome in a newborn child. *Mother and baby in Kuzbass*. 2014;(3):64-66. Access mode:

<https://www.elibrary.ru/item.asp?id=22307054>

3. Nemets V.D., Iliuschenkov S.N., Koptseva A.A., Zarzhevskaya G.N., Kotov P.V. Glossopeksia in a child with Pierre Robin syndrome. *Pacific Medical Journal*. 2011;(1):77-78 (In Russ.). Access mode:

<https://www.tmj-vgmu.ru/jour/article/view/1063/1019>

4. Goryachkina Yu.A., Goryachkin A.M. Treatment of infants with Pierre-Robin syndrome using the orthodontic device PEBP (pre-epiglottic baton plate). *Stomatologiya*. 2020;99(6-2):29-32.

<https://doi.org/10.17116/stomat20209906229>

5. Roginskiy V.V., Dubin S.A., Komelyagin D.Y., Zlygarova N.V., Stroganov I.A., Poluektov M.G. Elimination of obstructive apnoe syndrome in sleeping children with facial skeletal deformations by compression-distraction osteosynthesis method. *Pediatric dentistry and dental prophylaxis*. 2006;5:(1-2)3-5. Access mode:

<https://elibrary.ru/item.asp?id=9286838>

6. Fedotov R.N., Topol'nickij O.Z., Shuba M.I., Yakovlev S.V., Zangieva O.T., Epifanov S.A. Orthognathic surgery, distraction osteogenesis and digital planning in patients with bilateral cleft lip and palate. *Bulletin of Pirogov National Medical & Surgical Center*. 2021;16(4):88-92 (In Russ.).

https://doi.org/10.25881/20728255_2021j6_4_88

7. Naros A, Steiner-Wilke I, Kaiser N, Bacher M, Koos B, Blumenstock G, et al. Neurocognitive development in isolated Robin sequence treated with the Tuebingen palatal plate. *Clin Oral Investig*. 2022;26(7):4817-4823.

<https://doi.org/10.1007/s00784-022-04448-3>

8. Poets CF, Maas C, Buchenau W, Arand J, Vierzig A, Braumann B, et al. Multicenter study on the effectiveness of the pre-epiglottic baton plate for airway obstruction and feeding problems in Robin sequence. *Orphanet J Rare Dis*. 2017;12(1):46.

<https://doi.org/10.1186/s13023-017-0602-8>

9. Müller-Hagedorn S, Buchenau W, Arand J, Bacher M, Poets CF. Treatment of infants with Syndromic Robin sequence with modified palatal plates: a minimally invasive treatment option. *Head Face Med*. 2017;13(1):4.

<https://doi.org/10.1186/s13005-017-0137-1>

10. Evans KN, Sie KC, Hopper RA, Glass RP, Hing AV, Cunningham ML. Robin sequence: from diagnosis to development of an effective management plan. *Pediatrics*. 2011;127(5):936-948.

<https://doi.org/10.1542/peds.2010-2615>

СВЕДЕНИЯ ОБ АВТОРАХ

Автор, ответственный за связь с редакцией:

Ушницкий Иннокентий Дмитриевич, доктор медицинских наук, профессор, заведующий кафедрой терапевтической, хирургической, ортопедической стоматологии и стоматологии детского возраста Северо-Восточного федерального университета имени М. К. Аммосова, Якутск, Российская Федерация

Для переписки: incadim@mail.ru

ORCID: <https://orcid.org/0000-0002-4044-3004>

Корякина Наталья Викторовна, врач-ортодонт стоматологического отделения Республиканской больницы №1 – Национальный центр медицины имени М. Е. Николаева, Якутск, Российская Федерация

Для переписки: orthokor@mail.ru

ORCID: <https://orcid.org/0009-0007-4603-4280>

Алексеева Татьяна Васильевна, кандидат медицинских наук, заведующая детским отделением Якутского специализированного стоматологического центра, Якутск, Российская Федерация

Для переписки: alekstatvas@mail.ru

ORCID: <https://orcid.org/0000-0001-5860-2029>

Никифорова Екатерина Юрьевна, кандидат медицинских наук, доцент кафедры терапевтической, хирургической, ортопедической стоматологии и стоматологии детского возраста Северо-Восточного федерального университета имени М. К. Аммосова, Якутск, Российская Федерация

Для переписки: feay88@mail.ru

ORCID: <https://orcid.org/0000-0002-7383-5995>

Унусян Лариса Саркисовна, ассистент кафедры терапевтической, хирургической, ортопедической стоматологии и стоматологии детского возраста Северо-Восточного федерального университета имени М. К. Аммосова, Якутск, Российская Федерация

Для переписки: lara.unusyan77@gmail.com

ORCID: <https://orcid.org/0009-0002-6506-1077>

Давыдова Майя Максимовна, старший преподаватель кафедры терапевтической, хирургической, ортопедической стоматологии и стоматологии детского возраста Северо-Восточного федерального университета имени М. К. Аммосова, Якутск, Российская Федерация

Для переписки: davidovamayya@mail.ru

ORCID: <https://orcid.org/0009-0005-4519-8721>

INFORMATION ABOUT THE AUTHORS

Corresponding author:

Innokenty D. Ushnitsky, DMD, PhD, DSc, Professor, Head of the Department Restorative Dentistry, Oral Surgery, Prosthodontics and Pediatric Dentistry, M. K. Ammosov North-Eastern Federal University, Yakutsk, Russian Federation

For correspondence: incadim@mail.ru

ORCID: <https://orcid.org/0000-0002-4044-3004>

Natalya V. Koryakina, DMD, Orthodontist, Dental Department, Republican Hospital No. 1 – M. E. Nikolaev National Center of Medicine, Yakutsk, Russian Federation

For correspondence: orthokor@mail.ru

ORCID: <https://orcid.org/0009-0007-4603-4280>

Tatyana V. Alekseeva, DMD, PhD, Head of the Pediatric Department, Yakutsk Specialized Dental Center, Yakutsk, Russian Federation

For correspondence: alekstatvas@mail.ru

ORCID: <https://orcid.org/0000-0001-5860-2029>

Ekaterina Yu. Nikiforova, DMD, PhD, Associate Professor, Department of the Restorative Dentistry, Oral Surgery, Prosthodontics and Pediatric Dentistry, M. K. Ammosov North-Eastern Federal University, Yakutsk, Russian Federation

For correspondence: feay88@mail.ru

ORCID: <https://orcid.org/0000-0002-7383-5995>

Larisa S. Unusyan, DMD, Assistant Professor, Department of the Restorative Dentistry, Oral Surgery, Prosthodontics and Pediatric Dentistry, M. K. Ammosov North-Eastern Federal University, Yakutsk, Russian Federation

sov North-Eastern Federal University, Yakutsk, Russian Federation

For correspondence: lara.unusyan77@gmail.com

ORCID: <https://orcid.org/0009-0002-6505-1077>

Maya M. Davydova, DMD, Senior Lecturer, Department of the Restorative Dentistry, Oral Surgery, Prosthodontics and Pediatric Dentistry, M. K. Ammosov North-Eastern Federal University, Yakutsk, Russian Federation

For correspondence: davidovamayya@mail.ru

ORCID: <https://orcid.org/0009-0005-4519-8721>


Поступила / Article received 20.10.2025

Поступила после рецензирования / Revised 29.11.2025

Принята к публикации / Accepted 29.11.2025

Вклад авторов в работу. Все авторы подтверждают соответствие своего авторства международным критериям ICMJE, а также согласны принять на себя ответственность за все аспекты работы: Ушницкий И.Д. – административное руководство исследовательским проектом, научное руководство; Корякина Н.В. – написание черновика рукописи, разработка методологии, проведение исследования, предоставление ресурсов; Алексеева Т.В. – визуализация, написание – рецензирование и редактирование; Никифорова Е.Ю. – написание – редактирование и рецензирование рукописи; Унусян Л.С. – курирование данных, Давыдова М.М. – формальный анализ.

The authors' contribution to the work. All authors confirm that their authorship meets the international ICMJE criteria, and they also agree to take responsibility for all aspects of the work: I.D. Ushnitsky – project administration, supervision; N.V. Koryakina – writing – original draft preparation, methodology, investigation, resources; T.V. Alekseeva – visualization, writing – review and editing; E.Yu. Nikiforova – writing – editing and reviewing of the manuscript; L.S. Unusyan – data curation; M.M. Davydova – formal analysis.



ЖУРНАЛЫ ИЗДАТЕЛЬСКОЙ ГРУППЫ РПА

Журнал «Пародонтология»

Стоимость годовой подписки в печатном виде на 2025 год по России – 5000 рублей

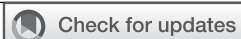Подписной индекс в каталоге «Урал-Пресс» – ВН018904

Электронная версия в открытом доступе

www.parodont.ru

PubMed NLM ID: 101535619

Импакт-фактор: 1.8



Клинико-лабораторная эффективность витаминно-минерального комплекса «Цыгапан» в профилактике кариеса у детей

И.А. Алексеева^{1*}, Л.П. Кисельникова¹, М.А. Носовицкая¹, Д.О. Хрулёва¹, И.Н. Захарова²

¹Российский университет медицины, Москва, Российская Федерация

²Российская медицинская академия непрерывного профессионального образования, Москва, Российская Федерация

АННОТАЦИЯ

Актуальность. Изучение влияния эндогенных препаратов на процессы минерализации твердых тканей зубов является перспективным профилактическим направлением в практике детского стоматолога. В отличие от местных патогенетических (реминерализирующих) препаратов, чья эффективность доказана множеством исследований, влияние эндогенных средств на профилактику кариеса у детей требует дальнейшего изучения. Цель. Изучение клинико-лабораторной эффективности применения БАД «Цыгапан» на состояние твердых тканей зубов и тканей пародонта у детей. **Материалы и методы.** В исследовании участвовали 60 детей 8-17 лет (средний возраст 12 лет). В ходе исследования пациенты детского возраста были поделены на группы. 1-я группа (30) – дети с низкой и средней интенсивностью кариеса КПУ < 4,5; 2-я группа (30) – дети с высокой и очень высокой интенсивностью кариеса, КПУ > 4,5. Изучение стоматологического статуса у детей включало оценку состояния тканей постоянных зубов по индексам ОНI-S; КПУ; тесту кислотоустойчивости зубов (ТЭР-тест); ICDASII. Степень деминерализации выявленных начальных очагов деминерализации постоянных зубов оценивалась методом лазерной флюоресценции с использованием прибора Diagnodent Pen 2190 (Германия). Состояние тканей пародонта определяли по индексам РМА и SBI. С целью сравнительной эффективности влияния проведенных лечебно-профилактических мероприятий с включением БАД «Цыгапан» изучалась динамика показателей состояния тканей зубов и пародонта в группах 1 и 2 в течение трех месяцев. **Результаты.** Полученные результаты показывают статистически достоверное снижение интенсивности очаговой деминерализации эмали (ОДЭ) и степени деминерализации начальных очагов (ОДЭ) в группах наблюдения (1 и 2) ($p < 0,05$). У детей с КПУ < 4,5 (1-я группа) выявлено исчезновение очагов деминерализации постоянных зубов по коду 1 (ICDASII); редукция показателя интенсивности ОДЭ постоянных зубов по коду 2 (ICDASII) составила 78,6%; степень минерализации по данным лазерной флюоресценции в диагностируемых очагах поражения эмали повысилась на 67,6%, при $p < 0,05$, что подтверждает эффективность проведенного нами лечения. В группе детей с высокой активностью кариеса (2-я группа) установлено достоверное ($p < 0,05$) снижение количества начальных форм кариеса по коду 1, редукция показателя составила 76,9%. Уровень минерализации в изучаемых очагах деминерализации эмали постоянных зубов у детей по данным Diagnodent Pen 2190 повысился на 72,4% от исходного уровня ($p < 0,05$). По коду 2 (ICDASII) также регистрировалось снижение количества начальных форм кариеса постоянных зубов у детей, редукция показателя составила 26%, а степень минерализации в изучаемых очагах поражения эмали по данным лазерной флюоресценции увеличилась на 53,9%, выявленные различия в показателях были статистически достоверными ($p < 0,05$). **Заключение.** Включение биологически активной добавки БАД «Цыгапан» в качестве общей патогенетической терапии в комплекс лечебно-профилактических мероприятий привело к улучшению у детей состояния гигиены полости рта и состояния десен, к снижению уровня проницаемости и повышению кислотоустойчивости эмали постоянных зубов, а также способствовало снижению количества начальных форм кариеса и повышению уровня минерализации в области очагов деминерализации эмали постоянных зубов.

Ключевые слова: дети, кариес, минерализация эмали, эндогенная профилактика

Для цитирования: Алексеева ИА, Кисельникова ЛП, Носовицкая МА, Хрулёва ДО, Захарова ИН. Клинико-лабораторная эффективность витаминно-минерального комплекса «Цыгапан» в профилактике кариеса у детей. *Стоматология детского возраста и профилактика*. 2025;25(4):353-363. <https://doi.org/10.33925/1683-3031-2025-968>

***Автор, ответственный за связь с редакцией:** Алексеева Ирина Александровна, кафедра детской стоматологии, Российский университет медицины, 127006, ул. Долгоруковская, д. 4, г. Москва, Российская Федерация. Для переписки: alexeeva.penza@yandex.ru

Конфликт интересов: Кисельникова Л. П. является заместителем главного редактора журнала «Стоматология детского возраста и профилактика», но не имеет никакого отношения к решению опубликовать эту статью. Статья прошла принятую в журнале процедуру рецензирования. Об иных конфликтах интересов авторы не заявляли.

Благодарности: Авторы заявляют об отсутствии внешнего финансирования при проведении исследования. Индивидуальные благодарности для декларирования отсутствуют.

Clinical effectiveness of the vitamin–mineral dietary supplement Cigapan for caries prevention in children

I.A. Alekseeva^{1*}, L.P. Kiselnikova¹, M.A. Nosovitskaya¹, D.O. Khruleva¹, I.N. Zakharova²

¹Russian University of Medicine, Moscow, Russian Federation

²Russian Medical Academy of Continuing Professional Education, Moscow, Russian Federation

ABSTRACT

Relevance. Investigation of the effects of systemic interventions on the mineralization of dental hard tissues represents a promising direction in preventive pediatric dentistry. In contrast to topical remineralizing agents, whose effectiveness has been demonstrated in numerous clinical studies, the role of systemic preventive approaches, including dietary supplementation, in reducing dental caries in children remains insufficiently studied and requires further clinical validation. **Objective.** To evaluate the clinical and diagnostic effectiveness of the dietary supplement Cigapan in improving the condition of dental hard tissues and periodontal tissues in children. **Materials and methods.** The study included 60 children aged 8–17 years (mean age, 12 years). Participants were stratified into two groups according to caries experience: Group 1 (n = 30), children with low to moderate caries experience (DMFT < 4.5), and Group 2 (n = 30), children with high to very high caries experience (DMFT > 4.5). Dental status assessment involved evaluation of permanent teeth using the Simplified Oral Hygiene Index (OHI-S), the DMFT index, the enamel acid resistance test (TER test), and the International Caries Detection and Assessment System (ICDAS II). The degree of demineralization of initial enamel lesions in permanent teeth was measured by laser fluorescence using the DIAGNOdent Pen 2190 (Germany). Periodontal tissue status was assessed using the Papillary–Marginal–Attached (PMA) index and the Sulcus Bleeding Index (SBI). To evaluate the comparative effectiveness of the preventive intervention incorporating Cigapan, changes in dental and periodontal tissue parameters were monitored in both groups over a three-month follow-up period. **Results.** The results demonstrated a statistically significant reduction in the extent of focal enamel demineralization and in the severity of demineralization of initial enamel lesions in both study groups (p < 0.05). In children with DMFT < 4.5 (Group 1), complete resolution of initial enamel lesions classified as ICDAS II code 1 was observed. The prevalence of ICDAS II code 2 lesions decreased by 78.6%. Laser fluorescence measurements indicated a 67.6% increase in mineralization within affected enamel sites (p < 0.05), confirming the effectiveness of the intervention. In children with high caries activity (Group 2), a statistically significant reduction in ICDAS II code 1 lesions was also recorded, with a decrease of 76.9% (p < 0.05). According to DIAGNOdent Pen 2190 measurements, mineralization levels in demineralized enamel areas increased by 72.4% compared with baseline values (p < 0.05). A reduction in ICDAS II code 2 lesions was likewise observed (26%), accompanied by a 53.9% increase in enamel mineralization as assessed by laser fluorescence; all observed differences were statistically significant (p < 0.05). **Conclusion.** Incorporation of the dietary supplement Cigapan as part of systemic preventive therapy within a comprehensive prevention program led to improvements in oral hygiene and gingival health in children, reduced enamel permeability, increased acid resistance of permanent teeth, a decreased prevalence of early carious lesions, and enhanced mineralization in areas of enamel demineralization.

Keywords: children, dental caries, enamel mineralization, systemic prevention

For citation: Alekseeva I.A., Kiselnikova L.P., Nosovitskaya M.A., Khruleva D.O., Zakharova I.N. Clinical effectiveness of the vitamin–mineral dietary supplement Cigapan for caries prevention in children. *Pediatric dentistry and dental prophylaxis*. 2025;25(4):353–363. (In Russ.). <https://doi.org/10.33925/1683-3031-2025-968>

***Corresponding author:** Irina A. Alekseeva, Department of Pediatric Dentistry, Russian University of Medicine, 4, Dolgorukovskaya Str., Moscow, Russian Federation, 127006. For correspondence: alexeeva.penza@yandex.ru

Conflict of interests: L.P. Kiselnikova the Deputy Editor-in-Chief of the journal *Pediatric dentistry and dental prophylaxis*, was not involved in the decision to publish this article. The article underwent the standard peer-review process of the journal. The authors have declared no other conflicts of interest.

Acknowledgments: The authors declare that there was no external funding for the study. There are no individual acknowledgments to declare.

ВВЕДЕНИЕ

Кариес остается актуальной проблемой детской стоматологии. Этому способствуют высокий титр кариесогенной микрофлоры и низкий уровень кариесрезистентности твердых тканей зубов в детском возрасте. Определенную роль в степени тяжести ка-

риозного процесса у детей играют несбалансированное питание и дефицит минералов, незаменимых белков и витаминов [1–5].

В качестве местной профилактики кариеса общепризнанным является использование фторидов. Это приводит к повышению резистентности эмали зубов благодаря образованию более кариесрезистентных

и менее способных к гидролизу соединений, таких как гидроксифторapatит и фторapatит, что снижает риск возникновения кариозного поражения, в том числе и за счет их бактерицидного воздействия на кариесогенную микрофлору [4, 6, 7].

В последние годы доказана высокая эффективность местных кальцийфосфатсодержащих, реминерализующих препаратов в патогенетической профилактике кариеса у детей. Наиболее оптимальными среди них считаются различные гели, которые обеспечивают пролонгированную доставку в эмаль кальция и фосфатов, наряду с другими биодоступными микроэлементами [7-10, 14]. Выявлено, что применяемые местные патогенетические карие-спрофилактические средства могут определять баланс процессов де- и реминерализации за счет поддержания длительной концентрации минералов в ротовой жидкости и эмали [7, 8, 10, 14, 15].

Роль эндогенных профилактических средств в профилактике кариеса также изучается и имеет доказанную эффективность [10-16].

Ранее в своих исследованиях мы выяснили, что использование подростками жевательных таблеток R.O.C.S. Medical, содержащих глицерофосфат кальция, витамины В1 и В6, морскую капусту, ксилит, показывает опосредованное влияние эндогенного кальцийфосфатсодержащего препарата на состояние твердых тканей зубов (из общего кровотока через гематосаливарный барьер), что привело к нормализации обеспеченности детей подросткового возраста кальцием. На фоне местной и общей патогенетической терапии у детей подросткового возраста повысилась резистентность твердых тканей зубов на 41%, по данным ТЭР-теста, и установлена редукция кариеса 73% [10, 14].

Применение местных препаратов кальция в комбинации с витамином D в качестве эндогенных профилактических средств получило широкое распространение из-за влияния на минеральный обмен за счет увеличения минерализующего потенциала слюны и накопления и поддержания оптимальной концентрации ионов кальция в эмали [10, 14-16].

По данным исследователей Д. В. Каменских, Н. А. Мачулина (2016), назначение витаминно-минеральных комплексов «Компливит кальций Д3 для малышей» и «Кальцинова» детям до 6 лет привело к стабилизации кариозного процесса, выявило отсутствие повышения индекса «кп» и двукратное увеличение количества детей с высоким минерализующим потенциалом ротовой жидкости [15].

В доступной литературе встречаются единичные исследования по влиянию комбинированных препаратов-синбиотиков (пробиотиков и пребиотиков), оказывающих синергический карие-спрофилактический эффект [16]. По данным Тимофеевой А. А. и соавторов (2016), у подростков, принимавших биологически активную добавку к пище, содержащую пробиотик и пребиотик, по одной таблетке два раза в день в течение десяти дней, улучшилось гигиени-

ческое состояние полости рта и уменьшились воспалительные проявления в тканях пародонта. Вместе с тем было зарегистрировано повышение количества кальция в ротовой жидкости, увеличение минерализующего потенциала слюны, увеличение активности нейтрофилов и уровня секретируемого IgA [16].

В последние десятилетия среди педиатров хорошо известен «Цыгапан» – биологически активная добавка к пище, стандартизированный порошок из сброшенных рогов северного оленя, содержащий: 63 микро- и макроэлемента, 20 аминокислот, 12 витаминов, коллагеновых и неколлагеновых белков, фосфолипидов и других биологически активных веществ (протеогликанов, гликозаминогликанов, производных нуклеиновых кислот), необходимых для обменных процессов в организме [17, 18].

Согласно данным проведенных исследований, «Цыгапан» может быть рекомендован детям с трех лет при широком спектре состояний, как адаптоген и иммуномодулятор с доказанной эффективностью [17, 18].

Эффективность «Цыгапана» ранее изучалась у детей с различными соматическими заболеваниями. Исследователями отмечено:

- снижение частоты ОРВИ на 30-40% у детей 3 до 12 лет при курсовом приеме в течение 1-2 месяцев;
- нормализация минерального обмена при остеопорозе: повышение плотности костной ткани на 15-20%;
- показано, что «Цыгапан» может применяться в комплексной терапии хронических заболеваний ЖКТ, опорно-двигательной системы [17, 18].

Основываясь на данных литературы, считаем перспективными изучение эффективности применения БАД «Цыгапан» в практике врача-стоматолога детского для профилактики кариеса зубов у детей.

Цель исследования: изучение клинико-лабораторной оценки влияния БАД «Цыгапан» на состояние твердых тканей зубов и тканей пародонта у детей.

МАТЕРИАЛЫ И МЕТОДЫ

В отделении детской стоматологии ЦС и ЧЛХ НОИ имени А. И. Евдокимова было проведено клиническое исследование 60 детей 8-17 лет (средний возраст 12 лет).

Клиническое исследование было одобрено Межвузовским комитетом по этике от 24.11.2024 г. (протокол 11).

Родителями детей было подписано информированное добровольное согласие на участие их детей в данном исследовании.

Критерии включения в клиническое исследование:

- наличие добровольного информированного согласия родителей;
- дети I, II, III группы здоровья;
- возраст детей от 8 до 17 лет;
- наличие кариеса зубов разной степени интенсивности;
- отсутствие заболеваний слизистой оболочки полости рта.

Критерии невключения в клиническое исследование:

- дети IV и V групп здоровья;
- возраст младше 8 лет и старше 17 лет;
- заболевания слизистой оболочки полости рта.

В рамках изучения стоматологического статуса у детей проведена оценка распространенности и интенсивности кариеса постоянных зубов по индексам КПУ.

Уровень гигиены полости рта определялся по индексу ОНI-S Грина – Вермиллиона (Oral Hygiene Index, 1960).

Уровень структурно-функциональной кариесрезистентности эмали постоянных зубов оценивался по тесту эмалевой резистентности (ТЭР-тест, В. Р. Окушко, 1984).

Состояние тканей пародонта у детей определялось по пародонтальному индексу РМА (папиллярно-маргинально-альвеолярный индекс в модификации Parma, 1960) и по индексу кровоточивости десневой борозды SBI (Мюллемана в модификации Коуэла (Muhlemann-Cowell, 1975).

Диагностика очаговой деминерализация эмали (ОДЭ) проводилась методом витального окрашивания (Аксамит Л. А., 1978) с использованием Колор-теста №2 «ВладМиВа» и методом лазерной флюоресценции с использованием прибора Kavo DIAGNOdent Pen 2190 (Германия).

С целью наиболее ранней идентификации кариеса и выявления начальных форм и объективной оценки тяжести глубины поражений эмали проводилась регистрация состояния каждой поверхности всех постоянных зубов у детей в группах исследования по 6-балльной системе ICDAS II, регистрацию кодов индекса проводили согласно данным визуальной оценки. В исследование включено изучение динамики кодов 1 и 2, отражающих изменения эмали без дефектов.

Для объективной оценки глубины поражений эмали и прогрессирования кариозного процесса мы использовали неинвазивный метод лазерной флюоресценции с применением устройства DIAGNOdent Pen (DP) (KaVo, Германия).

Данный метод основан на воздействии диодного лазера с длиной волны 655 нм на поверхность зуба, что сопровождается количественной оценкой флюоресценции и визуализацией на дисплее прибора. Мощность света лазерного диода < 1 мВт позволяет использовать его у детей. Прибор имеет разные насадки (сапфировые зонды), которые стерилизуются при 135 градусах, что соответствует стандартам инфекционного контроля.

Согласно данным принятого диагностического алгоритма, показания прибора DIAGNOdent Pen (DP), равные 0-12 у. е., соответствуют интактной эмали, значения 13-24 у. е. отражают начальную деминерализацию, а показатель более 25 у. е. выявляет наличие кариозного поражения [19].

Прибор DIAGNOdent Pen 2190 использовался в соответствии с инструкциями производителя. Для каждого пациента устройство калибровалось с по-

мощью калибровочного диска. Каждый зуб высушивался воздухом и наконечник располагался перпендикулярно исследуемой области до получения максимального значения.

С целью изучения эффективности применения местной и общей патогенетической профилактики кариеса у пациентов детского возраста были проведены профилактические мероприятия, включающие: стоматологическое просвещение, трехкратное обучение гигиене полости рта, контролирующую чистку зубов, для гигиены полости рта все дети использовали мануальные зубные щетки совместно с БАД «Цыгапан». Во время проведения исследования была проведена оценка влияния «Цыгапана» на ткани зубов и пародонта у детей с разной активностью кариеса.

Исследование проводилось в течение трех месяцев. Родители и дети были ознакомлены со стандартными методами чистки зубов и инструкцией применения биологически активной добавки «Цыгапан». В течение одного месяца исследования пациенты детского возраста принимали биологически активную добавку «Цыгапан»: дети от 7 до 10 лет – по 2 таблетке в день (400 мг), старше 10 лет – три раза в день по 1 таблетке (600 мг), старше 14 лет – по 400 мг два раза в день (800 мг) под контролем родителей.

В ходе реализации профилактических мероприятий с целью изучения их эффективности были сформированы группы (в соответствии с критериями ВОЗ), которые составили дети с разной интенсивностью кариеса:

- 1-я группа (30) – дети с низкой и средней интенсивностью кариеса, КПУ < 4,5;
- 2 группа (30) – дети с высокой и очень высокой интенсивностью кариеса, КПУ > 4,5.

Всем участникам исследования проведена санация полости рта. На фоне проведения комплекса профилактических мероприятий изучалась динамика вышеописанных показателей состояния твердых тканей зубов и пародонта (через месяц, через 3 месяца). В каждый визит проводилось клиническое обследование. Исходные данные каждого участника в процессе исследования служили контролем.

РЕЗУЛЬТАТЫ И ОБСУЖДЕНИЕ

По итогам клинического обследования у пациентов детского возраста выявлена высокая распространенность и интенсивность кариеса, что, соответственно, отражают данные 81,7% и КПУ $4,60 \pm 0,75$.

Исходно средний показатель гигиены рта у обследованных показал неудовлетворительный уровень гигиены рта по индексу ОНI-S и составил $2,22 \pm 0,11$.

Функциональное состояние эмали постоянных зубов пациентов детского возраста демонстрировало средний уровень кариесрезистентности эмали, показатель (ТЭР-теста) был равен $5,70 \pm 0,25$.

Оценка состояния тканей пародонта выявила наличие воспаления средней тяжести тканей па-

родонта у обследованных, индекс кровоточивости десневой борозды был равен SBI $1,82 \pm 0,14$; среднее значение РМА составило $56,12 \pm 0,22\%$.

В ходе клинического исследования установлено, что среди обследованных 60 детей 30 имели КПУ < 4,5 и 30 были с КПУ > 4,5, они и составили 1-ю и 2-ю группы исследования.

Далее с целью сравнительной эффективности оценки влияния проведенных профилактических мероприятий у обследованных, нами изучалась динамика стоматологических показателей состояния тканей зубов и пародонта в 1-й и 2-й группах.

Динамика индекса гигиены в группах на фоне профилактических мероприятий отражена в таблице 1. Так, исходные показатели индекса ОНІ-S в 1-й и 2-й группах соответствовали неудовлетворительно-

му уровню гигиены и составляли $2,12 \pm 0,11$ и $2,41 \pm 0,08$, соответственно. Через месяц в группах исследования отмечалось значительное снижение индекса ОНІ-S. Так в 1-й и 2-й группах его показатель был равен $1,03 \pm 0,07$ и $1,23 \pm 0,05$; а через 3 месяца его значения улучшились до $0,87 \pm 0,03$ и $0,92 \pm 0,03$, соответственно, что отражает удовлетворительный уровень гигиены рта обследуемых детей, отличия достоверны (при $p < 0,05$). Снижение показателей индекса ОНІ-S за весь период исследования составило 2,43 и 2,62 раза в изучаемых 1-й и 2-й группах, соответственно (табл. 1).

При изучении функционального состояния эмали постоянных зубов пациентов детского возраста нами выявлено снижение показателей кариесрезистентности эмали зубов с увеличением степени ак-

Таблица 1. Динамика показателей индекса ОНІ-S в группах (источник: составлено авторами)

Table 1. Changes in OHI-S index values in the study groups (Sources: compiled by the author)

Период исследования Study period	Показатели индекса гигиены ОНІ-S OHI-S index values		Уровень гигиены рта Oral hygiene level
	1 группа / Group 1	2 группа / Group 2	
В начале исследования / At baseline	$2,12 \pm 0,11$	$2,41 \pm 0,08$	неудовлетворительный / poor
Через месяц / After 1 month	$1,03 \pm 0,07$	$1,23 \pm 0,05$	удовлетворительный / fair
Через 3 месяца / After 3 months	$0,87 \pm 0,03^*$	$0,92 \pm 0,03^*$	удовлетворительный / fair

Таблица 2. Динамика состояния структурно-функциональной кариесрезистентности эмали постоянных зубов в группах (источник: составлено авторами)

Table 2. Changes in structural and functional enamel characteristics associated with caries resistance in the study groups (Sources: compiled by the author)

Период исследования Study period	Кислотоустойчивость эмали (ТЭР-тест) / Enamel acid resistance (TER test)	
	1 группа / Group 1	2 группа / Group 2
В начале исследования / At baseline	$3,70 \pm 0,15$	$7,96 \pm 0,02$
Через месяц / After 1 month	$3,70 \pm 0,71$	$5,70 \pm 0,25^*$
Через 3 месяца / After 3 months	$2,40 \pm 0,21^*$	$3,30 \pm 0,11^*$

Таблица 3. Динамика индекса РМА в группах (источник: составлено авторами)

Table 3. Changes in the PMA index in the study groups (Sources: compiled by the author)

Период исследования Study period	Показатели индекса РМА (%) PMA index values (%)		Уровень воспаления десны Level of gingival inflammation
	1 группа / Group 1	2 группа / Group 2	
В начале исследования / At baseline	$54,10 \pm 3,00$	$57,10 \pm 2,30$	средняя степень / moderate
Через месяц / After 1 month	$34,50 \pm 0,54$	$45,50 \pm 0,54$	средняя степень / moderate
Через 3 месяца / After 3 months	$23,30 \pm 0,08^*$	$27,30 \pm 0,78^*$	легкая степень / mild

Таблица 4. Динамика индекса SBI в группах (источник: составлено авторами)

Table 4. Changes in the SBI index in the study groups (Sources: compiled by the author)

Период исследования Study period	Показатели индекса SBI (%) SBI index values (%)		Уровень воспаления десны Level of gingival inflammation
	1 группа / Group 1	2 группа / Group 2	
В начале исследования / At baseline	$1,84 \pm 3,00$	$1,92 \pm 0,54$	средняя степень / moderate
Через месяц / After 1 month	$1,50 \pm 0,54^*$	$1,70 \pm 0,74^*$	средняя степень / moderate
Через 3 месяца / After 3 months	$0,80 \pm 0,78^*$	$0,90 \pm 0,03^*$	легкая степень / mild

*Достоверность различий при $p < 0,05$ / *Statistical significance at $p < 0,05$

тивности кариозного процесса в группах, средние значения кислотоустойчивости эмали исходно составляли: в 1-й группе – $3,7 \pm 0,15$; во 2-й группе – $7,96 \pm 0,02$ (табл. 2).

Проведенный анализ влияния приема биологически активной добавки «Цыгапан» на функциональное состояние эмали постоянных зубов пациентов детского возраста в течение месяца (на фоне проводимых гигиенических мероприятий и применения фторидсодержащих зубных паст), показал улучшения показателей кислотоустойчивости зубов участников исследования по данным ТЭР-теста. Так, в 1-й группе редукция изучаемого показателя составила 35,1%, во 2-й группе – 58,5% (табл. 2), что подтверждает эффективность проведенного комплекса профилактики кариеса, включающего биологически активную добавку «Цыгапан».

При оценке противовоспалительного действия биологически активной добавки «Цыгапан» учитывались изменения индекса РМА (папиллярно-маргинально-альвеолярный индекс) и индекса кровоточивости десневой борозды SBI (Мюллемана в модификации Коуэла (Muhlemann-Cowell, 1975); три раза: в начале исследования, через месяц, через 3 месяца исследования. Данные по динамике индекса РМА представлены в таблице 3.

Согласно представленным данным (табл. 3), уровень воспаления десны по индексу РМА у обследованных детей 1-й и 2-й группы исходно составлял $54,10 \pm 3,00$ и $57,10 \pm 2,30\%$, соответственно, что отражало среднюю степень гингивита. Через месяц проведения местной и общей патогенетической профилактики кариеса, включающей прием биологически активной добавки «Цыгапан», у детей изучаемый показатель значительно снизился и стал равен $34,50 \pm 0,54$ в 1-й группе и $45,50 \pm 0,54\%$ во 2-й группе. Через 3 месяца его значения уже составили $23,30 \pm 0,08$ и $27,30 \pm 0,78\%$ в 1-й и 2-й группах, соответственно, что отражает легкую степень гингивита, отличия достоверны, при $p < 0,05$. Снижение показателей индекса РМА за весь период исследования составило 57,4% в 1-й группе, 52,6% во 2-й группе детей.

Динамика индекса кровоточивости десневой борозды SBI также выявила положительное влияние проводимой местной и общей патогенетической профилактики кариеса, включающей прием биологически активной добавки «Цыгапан». Так, у детей зарегистрировано снижение степени воспаления десен в обеих группах на 56,5% и 53,1% в 1-й и 2-й группах, соответственно (табл. 4), что отражает значительное улучшение состояния десен, а также эффективность и противовоспалительное действие применяемых методов.

Однако у участников исследования остались показатели легкого воспаления десны, что требует контроля индивидуальной гигиены рта и, возможно, проведения дальнейшей местной и общей патогенетической терапии.

Также в течение 3 месяцев проводилась оценка эффективности процессов реминерализации постоянных зубов пациентов детского возраста на фоне проведения местной и общей патогенетической профилактики кариеса, включающей прием биологически активной добавки «Цыгапан» у детей с разной интенсивностью кариеса.

Очаговая деминерализация эмали (ОДЭ), соответствующая кодам 1 и 2 (ICDASII), у обследованных детей выявлена на постоянных зубах верхней и нижней челюсти. Визуальная оценка ОДЭ подтверждалась показателями степени деминерализации выявленных очагов по данным метода лазерной флуоресценции (аппарат Diagnodent Pen 2190, Kavо, Германия).

Исходные показатели интенсивности начальных форм кариеса и степени деминерализации эмали в области очагов поражения (в начале исследования) представлены в таблице 5.

Так, средние показатели интенсивности очагов деминерализации постоянных зубов, соответствующие кодам 1 и 2 (ICDASII), составили $0,70 \pm 0,15$; $1,40 \pm 0,22$ и $1,30 \pm 0,21$; $2,7 \pm 0,3$ в 1-й и 2-й группах соответственно, что указывает на активность кариозного поражения постоянных зубов в группах исследования. Выявлено, что степень деминерализации эмали постоянных зубов по данным лазерной флуоресценции (Diagnodent Pen 2190) по кодам 1 и 2 (ICDASII) в 1-й группе составила $15,40 \pm 0,32$ у. е. и $18,50 \pm 0,28$ у. е.; во 2-й группе аналогичные показатели были равны $16,30 \pm 0,21$ у. е. и $18,04 \pm 0,11$ у. е. соответственно. Представленные данные отражают рост интенсивности начальных форм кариеса и степени деминерализации очагов ОДЭ на фоне сниженной кислотоустойчивости эмали зубов в группах обследованных детей.

Противокариозное действие биологически активной добавки «Цыгапан» как общей патогенетической терапии на фоне проведения местной кариеспрофилактики мы изучали по динамике показателей интенсивности начальных форм кариеса и степени деминерализации в области очагов ОДЭ (K02.0) по кодам 1 и 2 (ICDASII) в начале исследования, через месяц и 3 месяца, полученные данные отражены в таблицах 6 и 7.

Согласно представленным данным таблицы 6, в первой группе у детей интенсивность начальных форм кариеса по коду 1 (ICDASII) через месяц проведения профилактических мероприятий с включением общей патогенетической терапии снизилась до $0,50 \pm 0,15$, что сопровождалось статистически достоверным снижением степени деминерализации в очагах поражения в 4,14 раза (по данным лазерной флуоресценции), средний показатель уже составил $3,72 \pm 0,29$ у. е., при $p < 0,05$, а через три месяца исследования очаговая деминерализация эмали постоянных зубов по коду 1 (ICDASII) у детей совсем не определялась. По коду 2 (ICDASII) у детей 1-й группы интенсивность начальных форм кариеса через ме-

сяц исследования снизилась до $1,10 \pm 0,10$, при этом средний показатель Diagnodent Pen 2190 достоверно уменьшился в 3 раза (с $18,50 \pm 0,65$ до $6,00 \pm 0,24$ у. е.), а через три месяца исследования показатели интенсивности ОДЭ снизились до $0,3 \pm 0,1$. Следует отметить, что значения лазерной флуоресценции, равные $6,00 \pm 0,24$ у. е., согласно данным принятого диагностического алгоритма на основе показаний прибора (DIAGNOdent Pen), соответствовали показателям интактной эмали.

Полученные результаты показывают статистически достоверное снижение количества начальных форм кариеса в 1-й группе ($p < 0,05$): исчезновение очагов деминерализации постоянных зубов по коду 1 (ICDASII); редукцию показателя интенсивности ОДЭ постоянных зубов по коду 2 (ICDASII) на 78,6% и также повышение степени минерализации по данным лазерной флуоресценции в диагностируемых очагах поражения эмали на 67,6%, что подтверждает эффективность проведенного нами лечения.

Таблица 5. Оценка состояния твердых тканей зубов детей в группах (источник: составлено авторами)
Table 5. Enamel hard tissue status in children in the study groups (Sources: compiled by the author)

Исходные показатели интенсивности и степени деминерализации эмали в очагах поражения Baseline measures of enamel demineralization severity and extent in carious lesions				
Группы Group	Интенсивность ОДЭ ICDAS II Focal enamel demineralization intensity (ICDAS II)		Лазерная флуоресценция Diagnodent Pen 2190, у.е Laser fluorescence (DIAGNOdent Pen 2190, a.u.)	
	Код 1 / Code 1	Код 2 / Code 2	Код 1 / Code 1	Код 2 / Code 2
1	$0,70 \pm 0,15$	$1,40 \pm 0,22$	$15,40 \pm 0,32$	$18,50 \pm 0,28$
2	$1,30 \pm 0,21$	$2,7 \pm 0,3$	$16,30 \pm 0,21$	$18,04 \pm 0,11$

Таблица 6. Динамика показателей интенсивности ОДЭ и степени деминерализации эмали по данным лазерной флуоресценции в 1-й группе (источник: составлено авторами)

Table 6. Changes in the intensity of focal enamel demineralization and the degree of enamel demineralization assessed by laser fluorescence in Group 1 (Sources: compiled by the author)

Период исследования Study period	Интенсивность ОДЭ. Код 1 Intensity of focal enamel demineralization. Code 1	Интенсивность ОДЭ. Код 2 Intensity of focal enamel demineralization. Code 2	Показатели степени деминерализации, по данным лазерной флуоресценции ОДЭ (Diagnodent Pen 2190), у. е. Degree of enamel demineralization assessed by laser fluorescence (DIAGNOdent Pen 2190, a.u.)	
			ICDASII (Код 1 / Code 1)	ICDAS II (Код 2 / Code 2)
Исходно At baseline	$0,70 \pm 0,15$	$1,40 \pm 0,22$	$15,40 \pm 0,32$	$18,50 \pm 0,28$
Через месяц After 1 month	$0,50 \pm 0,12$	$1,10 \pm 0,10$	$3,72 \pm 0,29^*$	$6,00 \pm 0,24^*$
Через 3 месяца After 3 months	0	$0,3 \pm 0,1^*$	–	$6,00 \pm 0,24^*$

Таблица 7. Динамика показателей интенсивности ОДЭ и степени деминерализации эмали по данным лазерной флуоресценции во 2-й группе (источник: составлено авторами)

Table 7. Changes in the intensity of focal enamel demineralization and the degree of enamel demineralization assessed by laser fluorescence in Group 2 (Sources: compiled by the author)

Период исследования Study period	Интенсивность ОДЭ. Код 1 Intensity of focal enamel demineralization. Code 1	Интенсивность ОДЭ. Код 2 Intensity of focal enamel demineralization. Code 2	Показатели степени деминерализации, по данным лазерной флуоресценции ОДЭ (Diagnodent Pen 2190), у. е. Degree of enamel demineralization assessed by laser fluorescence (DIAGNOdent Pen 2190, a.u.)	
			ICDASII (Код 1 / Code 1)	ICDAS II (Код 2 / Code 2)
Исходно At baseline	$1,30 \pm 0,21$	$2,7 \pm 0,3$	$16,30 \pm 0,21$	$18,04 \pm 0,11$
Через месяц After 1 month	$1,30 \pm 0,21$	$2,7 \pm 0,3$	$8,00 \pm 0,24$	$12,66 \pm 0,16^*$
Через 3 месяца After 3 months	$0,30 \pm 0,19^*$	$2,00 \pm 0,26^*$	$4,50 \pm 0,20^*$	$9,72 \pm 0,14^*$

*Достоверность различий при $p < 0,05$ / *Statistical significance at $p < 0.05$

Во 2-й группе динамика показателей интенсивности ОДЭ и степени деминерализации эмали по данным лазерной флюоресценции на фоне местных кариеспрофилактических мероприятий и общей патогенетической терапии отражена в таблице 7.

Согласно представленным данным таблицы 7, во 2-й группе интенсивность начальных форм кариеса у детей по коду 1(ICDASII) через месяц проведения местной кариеспрофилактики и общей патогенетической терапии осталась прежней, равной $1,30 \pm 0,21$, но степень деминерализации начальных форм кариеса (по данным Diagnodent Pen 2190) понизилась в 2 раза от исходного уровня $16,3 \pm 0,8$ до $8,00 \pm 0,24$ у. е., а через 3 месяца аналогичные показатели статистически достоверно снизились до $0,30 \pm 0,19$ и $4,50 \pm 0,20$ у. е. соответственно ($p < 0,05$). Полученные результаты свидетельствует о снижении количества начальных форм кариеса по коду 1 во 2-й группе, редукция показателя составила 76,9%. Уровень минерализации в изучаемых очагах деминерализации эмали постоянных зубов у детей, по данным Diagnodent Pen 2190, повысился на 72,4% от исходного уровня.

По коду 2 (ICDASII) у детей 2-й группы интенсивность начальных форм кариеса постоянных зубов через месяц исследования отмечалась на исходном уровне и была равна $2,7 \pm 0,3$, но при этом средний показатель Diagnodent Pen 2190 статистически достоверно уменьшился на 30% (с $18,04 \pm 2,05$ до $12,66 \pm 1,91$ у. е.), тогда как через три месяца исследования соответствующие показатели уже составили $2,00 \pm 0,26$ и $9,72 \pm 1,21$ у. е., соответственно, что также было статистически достоверно ($p < 0,05$).

СПИСОК ЛИТЕРАТУРЫ

1. Meyer F, Schulze ZurWiesche E, Amaechi BT, Limeback H, Enax J. Caries Etiology and Preventive Measures. *Eur J Dent.* 2024;18(3):766-776. <https://doi.org/10.1055/s-0043-1777051>
2. Екимов ЕВ, Скрипкина ГИ, Гарифуллина АЖ. Оценка эффективности лечения начального кариеса зубов у детей при различной степени активности патологического процесса. *Институт стоматологии.* 2018;(4):74-75. Режим доступа: <https://elibrary.ru/item.asp?id=36762493>
3. Ben Taheur F, Kouidhi B, Fdhila K, Elabed H, Ben Slama R, Mahdouani K, et al. Anti-bacterial and anti-biofilm activity of probiotic bacteria against oral pathogens. *MicrobPathog.* 2016;97:213-20. Режим доступа: <https://doi.org/10.1016/j.micpath.2016.06.018>
4. Jullien S. Prophylaxis of caries with fluoride for children under five years. *BMC Pediatr.* 2021;21(Suppl 1):351. doi: 10.1186/s12887-021-02702-3
5. Чернявская НД, Терехова ТН. Выявление начального окклюзионного кариеса в первых постоянных молярах методом лазерной флюоресценции и индексом ICDAS. *Современная стоматология.*

Полученные данные в группе детей с высокой активностью кариеса также отражают снижение количества начальных форм кариеса постоянных зубов у детей, редукция показателя по коду 2 (ICDASII) составила 26%, а степень минерализации в изучаемых очагах поражения эмали, по данным лазерной флюоресценции, увеличилась на 53,9% (с $18,04 \pm 0,11$ до $9,72 \pm 0,14$ у. е.), соответственно.

Согласно принятому диагностическому алгоритму на основе показаний прибора (DIAGNOdent pen), выявленные значения лазерной флюоресценции, равные $4,50 \pm 0,20$ и $9,72 \pm 1,21$ у. е., также соответствуют показателям интактной эмали, но очаги деминерализации эмали постоянных зубов у детей с высокой активностью кариеса по коду 2 (ICDASII) все еще регистрировались окрашиванием, что, возможно, требует проведения дальнейшей местной и общей патогенетической терапии.

ЗАКЛЮЧЕНИЕ

Включение биологически активной добавки «Цыгапан» в качестве общей патогенетической терапии в комплекс проводимых лечебно-профилактических мероприятий привело:

- к улучшению у детей состояния гигиены полости рта и состояния десен;
- к снижению уровня проницаемости и повышению кислотоустойчивости эмали постоянных зубов;
- к уменьшению количества начальных форм кариеса и повышению уровня минерализации в области очагов деминерализации эмали постоянных зубов.

- 2021;(2):26-30. Режим доступа: <https://elibrary.ru/item.asp?id=46500747>
6. O'Mullane DM, Baez RJ, Jones S, Lennon MA, Petersen PE, Rugg-Gunn A et al. Fluoride and Oral Health. *Community Dent Health.* 2016;33(2):69-99. Режим доступа: <https://pubmed.ncbi.nlm.nih.gov/27352462/>
7. Екимов ЕВ, Скрипкина ГИ, Сметанин АА Коршунов АП. Объективная оценка эффективности кариес профилактических средств. *Стоматология.* 2021;100(5):15-18. <https://doi.org/10.17116/stomat202110005115>
8. Жаркова ОА. Реминерализующая терапия с использованием GC Tooth Mousse. *Проблемы стоматологии.* 2012;(1):33. Режим доступа: <https://elibrary.ru/item.asp?id=17651434>
9. Алексеева ИА, Кисельникова ЛП, Островская ЮА, Данилова ИГ. Оценка некоторых факторов риска возникновения начальных форм кариеса у подростков. *Стоматология детского возраста и профилактика.* 2022;22(4):291-298. <https://doi.org/10.33925/1683-3031-2022-22-4-291-298>
10. Кисельникова ЛП, Алексеева ИА, Данилова ИГ, Гетте ИФ, Ожгихина НВ. Изучение особенностей

фосфорно-кальциевого обмена в патогенезе кариеса у детей подросткового возраста. *Российский медицинский журнал*. 2014;20(2):27-30.

<https://doi.org/10.17816/rmj38173>

11. Kim IJ, Lee HS, Ju HJ, Na JY, Oh HW. A cross-sectional study on the association between vitamin D levels and caries in the permanent dentition of Korean children. *BMC Oral Health*. 2018;18(1):43.

doi: 10.1186/s12903-018-0505-7

12. Gil A, Plaza-Diaz J, Mesa MD. Vitamin D: Classic and Novel Actions. *Ann Nutr Metab*. 2018;72(2):87-95.

doi: 10.1159/000486536

13. Плотникова ЧЮ, Гаспарян ЛА, Герасимова ТВ, Катвтаева ТГ. Эндогенная профилактика кариеса зубов. *Современные тенденции развития науки и технологий*. 2016;(5-1):138-140. Режим доступа:

<https://www.elibrary.ru/item.asp?edn=waefml&ysclid=mi30oe4c2f814366494>

14. Кисельникова ЛП, Алексеева ИА, Щеплягина ЛА. Возможности коррекции обеспеченности подростков кальцием и влияние данного фактора на изменение кариесрезистентности. *Стоматология детского возраста и профилактика*. 2013;12(1):30-34. Режим доступа:

<https://elibrary.ru/item.asp?id=19034138>

15. Каменских ДВ, Мачулина НА. Отдельные аспекты эндогенной профилактики кариеса зубов у детей

дошкольного возраста. *Современные проблемы науки и образования*. 2016;(3):182. Режим доступа:

<https://science-education.ru/article/view?id=24844&ysclid=mi30qq7icn931035838>

16. Тимофеева АА, Тимофеева ВН. Эффективность синбиотика в повышении стоматологического здоровья подростков. *Российская стоматология*. 2016;9(1):50-49. Режим доступа:

<https://www.mediasphera.ru/issues/rossijskaya-stomatologiya/2016/1/082072-640620150132>

17. Мальцев СВ, Архипова НН. Генетически детерминированные нарушения обмена фосфатов у детей и пути их коррекции. *Казанский медицинский журнал*. 2004;85(5):374-376. Режим доступа:

<https://elibrary.ru/item.asp?id=9115629>

18. Новиков П.В. Применение биологически активной добавки Цыгапан в комплексной терапии витамин Д-резистентного рахита у детей. *Педиатрическая фармакология*. 2003;1(2):52-54. Режим доступа:

<https://elibrary.ru/item.asp?id=18838441>

19. Jaafar N, Ragab H, Abedrahman A, Osman E. An In Vivo Investigation of Diagnostic Performance of DIAGNOdent Pen and the Canary System for Assessment and Monitoring Enamel Caries under Fissure Sealants. *J Int Soc Prev Community Dent*. 2020;10(3):246-254.

https://doi.org/10.4103/jispcd.jispcd_480_19

REFERENCES

1. Meyer F, Schulze Zur Wiesche E, Amaechi BT, Limeback H, Enax J. Caries Etiology and Preventive Measures. *Eur J Dent*. 2024;18(3):766-776.

<https://doi.org/10.1055/s-0043-1777051>

2. Ekimov E.V., Skripkina G.I., Garifullina A.J. Estimation of efficiency of treatment of initial tooth decay for children at the different degree of activity of pathological process. *The Dental Institute*. 2018;(4):74-75 (In Russ.). Available from:

<https://elibrary.ru/item.asp?id=36762493>

3. Ben Taher F, Kouidhi B, Fdhila K, Elabed H, Ben Slama R, Mahdouani K, et al. Anti-bacterial and anti-biofilm activity of probiotic bacteria against oral pathogens. *Microb Pathog*. 2016;97:213-20.

<https://doi.org/10.1016/j.micpath.2016.06.018>

4. Jullien S. Prophylaxis of caries with fluoride for children under five years. *BMC Pediatr*. 2021;21(Suppl 1):351.

doi: 10.1186/s12887-021-02702-3

5. Chernyavskaya N.D., Terekhova T.N. Detection of initial occlusal caries in the first permanent molars by laser fluorescence and the ICDAS. *Sovremennaya stomatologiya*. 2021;(2):26-30 (In Russ.). Available from:

<https://elibrary.ru/item.asp?id=46500747>

6. O'Mullane DM, Baez RJ, Jones S, Lennon MA, Petersen PE, Rugg-Gunn AJ et al. Fluoride and Oral Health. *Community Dent Health*. 2016;33(2):69-99. Available from:

<https://pubmed.ncbi.nlm.nih.gov/27352462/>

7. Yekimov E.V., Skripkina G.I., Smetanin A.A., Korsunov A.P. Objective evaluation of the caries prevention efficiency. *Stomatology*. 2021;100(5):15-18 (In Russ.).

<https://doi.org/10.17116/stomat202110005115>

8. Zharkova O.A. The usage of GC Tooth Mousse in remineralization therapy. *Problemy stomatologii*. 2012;(1):33 (In Russ.). Available from:

<https://elibrary.ru/item.asp?id=17651434>

9. Alekseeva I.A., Kiselnikova L.P., Ostrovskaya Yu.A., Danilova I.G. Assessment of some incipient caries risk factors in adolescents. *Pediatric dentistry and dental prophylaxis*. 2022;22(4):291-298 (In Russ.).

<https://doi.org/10.33925/1683-3031-2022-22-4-291-298>

10. Kiselnikova L.P., Alekseyeva I.A., Danilova I.G., Gette I.F., Ojgikhina N.V. The analysis of characteristics of phosphoric calcium metabolism in pathogenesis of caries in children of adolescent age. *Russian Medicine*. 2014;20(2):27-30 (In Russ.).

<https://doi.org/10.17816/rmj38173>

11. Kim IJ, Lee HS, Ju HJ, Na JY, Oh HW. A cross-sectional study on the association between vitamin D levels and caries in the permanent dentition of Korean children. *BMC Oral Health*. 2018;18(1):43.

doi: 10.1186/s12903-018-0505-7

12. Gil A, Plaza-Diaz J, Mesa MD. Vitamin D: Classic and Novel Actions. *Ann Nutr Metab*. 2018;72(2):87-95.

doi: 10.1159/000486536

13. Plotnikova Ch.Yu., Gasparyan L.A., Gerasimova T.V., Katvtayeva T.G. Endogenous prevention of dental

caries. *Sovremennye tendencii razvitiya nauki i tehnologii*. 2016;(5-1):138-140 (In Russ.). Available from:

<https://www.elibrary.ru/item.asp?edn=waefml&ysclid=mi30oe4c2f814366494>

14. Kiselnikova L. P., Alekseeva I. A., Shcheplyagina L. A. Correction capabilities to adolescents with calcium and the effect of this factor on the change of resistance of the teeth to decay. *Pediatric dentistry and dental prophylaxis*. 2013;12(1):30-34 (In Russ.). Available from:

<https://elibrary.ru/item.asp?id=19034138>

15. Machulina N.A., Kamenskikh D.V. Some aspects of the endogenous prevention of dental caries in pre-school children. *Modern problems of science and education*. 2016;(3):182. Available from:

<https://science-education.ru/article/view?id=24844&ysclid=mi30qq7icn931035838>

16. Timofeeva A.A., Timofeeva V.N. The effectiveness of synbiotics in improving the dental health of adolescents. *Russian Journal of Stomatology*. 2016;9(1):50-49

(In Russ.). Available from:

<https://www.mediasphera.ru/issues/rossijskaya-stomatologiya/2016/1/082072-640620150132>

17. Maltsev S.V., Arkhipova N.N. Genetically determined disorders of phosphate metabolism in children and ways to correct them. *Kazan medical journal*. 2004;85(5):374-376. Available from:

<https://elibrary.ru/item.asp?id=9115629>

18. Novikov P.V. Administration of biologically active additive Cigapan in comprehensive therapy of vitamin D-resistant rickets in children. *Pediatric pharmacology*. 2003;1(2):52-54. Available from:

<https://elibrary.ru/item.asp?id=18838441>

19. Jaafar N, Ragab H, Abedrahman A, Osman E. An In Vivo Investigation of Diagnostic Performance of DIAGNOdent Pen and the Canary System for Assessment and Monitoring Enamel Caries under Fissure Sealants. *J Int Soc Prev Community Dent*. 2020;10(3):246-254.

https://doi.org/10.4103/jispcd.jispcd_480_19

СВЕДЕНИЯ ОБ АВТОРАХ

Автор, ответственный за связь с редакцией:

Алексева Ирина Александровна, кандидат медицинских наук, ассистент кафедры детской стоматологии Российского университета медицины, Москва, Российская Федерация

Для переписки: alexeeva.penza@yandex.ru

ORCID: <https://orcid.org/0000-0002-9409-3046>

Кисельникова Лариса Петровна, доктор медицинских наук, профессор, заведующая кафедрой детской стоматологии Российского университета медицины, Москва, Российская Федерация

Для переписки: lpkiselnikova@mail.ru

ORCID: <https://orcid.org/0000-0003-2095-9473>

Захарова Ирина Николаевна, доктор медицинских наук, профессор, заведующая кафедрой педиатрии имени Г. Н. Сперанского Российской медицин-

ской академии непрерывного профессионального образования, Москва, Российская Федерация

Для переписки: zakharova-rmapo@yandex.ru

ORCID: <https://orcid.org/0000-0003-4200-4598>

Носовицкая Марина Антоновна, врач-стоматолог детского отделения детской стоматологии Центра стоматологии и челюстно-лицевой хирургии Российского университета медицины, Москва, Российская Федерация

Для переписки: marina.zelyaeva.00@mail.ru

ORCID: <https://orcid.org/0009-0000-7992-449X>

Хрулёва Дарья Олеговна, ординатор кафедры детской стоматологии Российского университета медицины, Москва, Российская Федерация

Для переписки: khruleva.daria@yandex.ru

ORCID: <https://orcid.org/0009-0005-9864-3606>

INFORMATION ABOUT THE AUTHORS

Corresponding author:

Irina A. Alekseeva, DMD, PhD, Assistant Professor, Department of Pediatric Dentistry, Russian University of Medicine, Moscow, Russian Federation

For correspondence: alexeeva.penza@yandex.ru

ORCID: <https://orcid.org/0000-0002-9409-3046>

Larisa P. Kiselnikova, DMD, PhD, DSc, Professor, Head of the Department of Pediatric Dentistry, Russian University of Medicine, Moscow, Russian Federation

For correspondence: lpkiselnikova@mail.ru

ORCID: <https://orcid.org/0000-0003-2095-9473>

Irina N. Zakharova, Doctor of Medical Sciences, Professor, Head of the Department of Pediatrics named after G.N. Speransky, Russian Medical Academy of Continuous Professional Education, Moscow, Russian Federation

For correspondence: zakharova-rmapo@yandex.ru

ORCID: <https://orcid.org/0000-0003-4200-4598>

Marina A. Nosovitskaya, DMD, Pediatric Dentist, Department of the Pediatric Dentistry, Center for Dentistry and Maxillofacial Surgery, Russian University of Medicine, Moscow, Russian Federation

For correspondence: marina.zelyaeva.00@mail.ru

ORCID: <https://orcid.org/0000-0009-7992-449X>

Daria O. Khruleva, DMD, Resident, Department of the Pediatric Dentistry, Russian University of Medicine, Moscow, Russian Federation

For correspondence: khruleva.daria@yandex.ru

ORCID: <https://orcid.org/0000-0005-9864-3606>


Поступила / Article received 15.10.2025

Поступила после рецензирования / Revised 31.10.2025

Принята к публикации / Accepted 12.12.2025

Вклад авторов в работу. Все авторы подтверждают соответствие своего авторства международным критериям ICMJE, а также согласны принять на себя ответственность за все аспекты работы: Алексеева И.А. – разработка концепции, разработка методологии, проведение исследования, визуализация, написание черновика рукописи, формальный анализ; Кисельникова Л.П. – разработка концепции, курирование данных, разработка методологии, научное руководство, написание рукописи- рецензирование и редактирование; Носовицкая М.А. – проведение исследования; Хрулёва Д.О. – формальный анализ; Захарова И.Н. – курирование данных, научное руководство.

Authors' contribution. All authors confirm that their contributions comply with the international ICMJE criteria and agree to take responsibility for all aspects of the work: Alekseeva I. A. – conceptualization, methodology, investigation, visualization, writing – original draft preparation, formal analysis; Kiselnikova L.P. – conceptualization, data curation, methodology, supervision, writing – review and editing; Nosovitskaya M.A. – investigation; Khruleva D.O. – formal analysis; Zakharova I.N. – data curation, supervision.



РОССИЙСКАЯ
ПАРОДОНТОЛОГИЧЕСКАЯ
АССОЦИАЦИЯ

Российская Пародонтологическая Ассоциация (РПА)

реализует различные проекты, направленные на развитие отечественной научной и практической пародонтологии, а именно:

Организует и проводит региональные, всероссийские и международные мероприятия, направленные на распространение информации о новейших достижениях в области клинической пародонтологии;

Занимается созданием российских клинических рекомендаций;

Участствует в разработке и внедрении методов обучения в области пародонтологии, а также стандартов и порядков оказания пародонтологической помощи населению РФ;

Организует, координирует и проводит научные исследования и разработки;

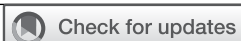Участствует в развитии системы непрерывного медицинского обучения врачей;

Реализует социальные проекты, в том числе направленные на распространение знаний о снижении заболеваемости и распространенности заболеваний тканей пародонта для населения РФ;

Ознакомиться с деятельностью Ассоциации и узнать информацию о вступлении можно на сайте

www.rsparo.ru

Президент ПА «РПА» – д.м.н., профессор Виктория Геннадьевна Атрушкевич (atrushkevichv@mail.ru)
Почетный президент ПА «РПА» – д.м.н., профессор Людмила Юрьевна Орехова (prof_orekhova@mail.ru)
Элект-президент ПА «РПА» – к.м.н., Лобода Екатерина Сергеевна (dr_ekaterinaloboda@mail.ru)



Клиническая характеристика и анализ результатов хирургического лечения врожденных преаурикулярных свищей у детей

И.В. Фоменко*, И.В. Долгова, В.И. Шишкина, А.Л. Касаткина, Е.Е. Маслак, Ю.О. Кроман, А.Н. Бужбанова

Волгоградский государственный медицинский университет, Волгоград, Российская Федерация

АННОТАЦИЯ

Актуальность. Врожденные преаурикулярные свищи (ВПС) составляют 5% от общего числа врожденной патологии челюстно-лицевой области. Исследователями отмечена проблема несвоевременной диагностики и случаи рецидива после хирургического вмешательства ВПС. Цель. Изучить клинические проявления и результаты оперативного вмешательства детей по поводу преаурикулярных свищей. **Материалы и методы.** Изучены клинические случаи госпитализации детей с ВПС в отделение челюстно-лицевой хирургии ГУЗ «Городская клиническая больница №1» г. Волгограда в период с 2019 по 2025 гг. **Результаты.** Установлено, что среди 149 пациентов, госпитализированных по поводу ВПС, было 12,7% детей. В 94,7% случаев отмечалось односторонняя локализация устья свищевого хода вблизи верхнего полюса завитка, в отдельных случаях выявляли нетипичную локализацию, наличие двух устьев свищевого хода или двустороннее расположение ВПС в типичном месте. 73,7% детей обращались по поводу воспалительного процесса в области ВПС, 26,3% – с целью планового оперативного устранения ВПС. Предварительное ультразвуковое обследование и интраоперационное введение красителя улучшало визуализацию свищевого хода. **Заключение.** Для детей с ВПС типично обращение за медицинской помощью только при развитии воспалительного процесса. При обследовании детей следует принимать во внимание возможную нетипичную локализацию ВПС, которая может обуславливать технические сложности оперативного лечения.

Ключевые слова: врожденные преаурикулярные свищи, хирургическое лечение, дети

Для цитирования: Фоменко ИВ, Долгова ИВ, Шишкина ВИ, Касаткина АЛ, Маслак ЕЕ, Кроман ЮО, Бужбанова АН. Клиническая характеристика и анализ результатов хирургического лечения врожденных преаурикулярных свищей у детей. *Стоматология детского возраста и профилактика.* 2025;25(4):365-372. <https://doi.org/10.33925/1683-3031-2025-979>

***Автор, ответственный за связь с редакцией:** Фоменко Ирина Валерьевна, заведующая кафедрой стоматологии детского возраста, Волгоградский государственный медицинский университет, 400066, площадь Павших Борцов, д. 1, г. Волгоград, Российская Федерация. Для переписки: fomenira@mail.ru

Конфликт интересов: Маслак Е.Ф. является членом редакционной коллегии журнала «Стоматология детского возраста и профилактика», но не имеет никакого отношения к решению опубликовать эту статью. Статья прошла принятую в журнале процедуру рецензирования. Об иных конфликтах интересов авторы не заявляли.

Благодарности: Авторы заявляют об отсутствии внешнего финансирования при проведении исследования. Индивидуальные благодарности для декларирования отсутствуют.

Clinical features and surgical outcomes of congenital preauricular sinuses in children

I.V. Fomenko*, I.V. Dolgova, V.I. Shishkina, A.L. Kasatkina, E.E. Maslak, Yu.O. Kroman, A.N. Buzhbanova

Volgograd State Medical University, Volgograd, Russian Federation

ABSTRACT

Relevance. Congenital preauricular sinuses (PAS) account for approximately 5% of all congenital anomalies of the maxillofacial region. Previous studies have reported delayed diagnosis and postoperative recurrence following surgical treatment of preauricular sinuses. Objective. To investigate the clinical presentation and surgical outcomes in

children treated for congenital preauricular sinuses. **Materials and methods.** A retrospective review was conducted of pediatric patients admitted for congenital preauricular sinuses to the Department of Oral and Maxillofacial Surgery at City Clinical Hospital No. 1 (Volgograd, Russian Federation) between 2019 and 2025. **Results.** Among 149 patients hospitalized for congenital preauricular sinuses, children accounted for 12.7% of cases. In 94.7% of patients, a unilateral sinus tract opening was observed near the superior pole of the helix. In some cases, atypical anatomical variants were identified, including atypical location, the presence of two sinus tract openings, or bilateral preauricular sinuses located at the typical anatomical site. Most children (73.7%) presented with inflammatory changes, whereas 26.3% were admitted for elective surgical treatment. Preoperative ultrasonography combined with intraoperative dye injection significantly improved visualization of the sinus tract. **Conclusion.** Children with congenital preauricular sinuses typically seek medical care only after the development of inflammatory complications. During clinical assessment, possible atypical location of the sinus tract should be considered, as this may result in technical difficulties during surgical treatment.

Keywords: congenital preauricular sinus, surgical treatment, children

For citation: Fomenko I.V., Dolgova I.V., Shishkina V.I., Kasatkina A.L., Maslak E.E., Kroman Yu.O., Buzhbanova A.N. Clinical features and surgical outcomes of congenital preauricular sinuses in children. *Pediatric dentistry and dental prophylaxis*. (In Russ.). 2025;25(4):000-000. <https://doi.org/10.33925/1683-3031-2025-979>

***Corresponding author:** Irina V. Fomenko, Head of the Department of Pediatric Dentistry, Volgograd State Medical University, 1, Pavshikh Bortsov Sq., Volgograd, Russian Federation, 400131. For correspondence: fomenira@mail.ru@yandex.ru

Conflict of interests: E.F. Maslak is a member of the Pediatric dentistry and dental prophylaxis journal's editorial board but was not involved in the decision-making process regarding the publication of this article. The article underwent the standard peer-review process of the journal. The authors have declared no other conflicts of interest.

Acknowledgments: The authors declare that there was no external funding for the study. There are no individual acknowledgments to declare.

ВВЕДЕНИЕ

Преаурикулярные (околоушные, предушные) свищи и кисты относятся к врожденному типу пороков развития и представляют собой углубление или точечное отверстие, расположенное в области завитка ушной раковины. Формирование порока происходит на 5-6 неделе внутриутробного развития во время образования ушной раковины из шести слуховых бугорков, берущих начало из I и II жаберных дуг. Впервые данная патология была упомянута в 1864 году Карлом Гейзингером, который выявил и сформулировал «бранхио-ото-ренальный синдром», описав не изолированную патологию околоушной области, а один из признаков, составляющих врожденный симптомокомплекс. В тот же период времени Рудольф Вирхов описал аналогичный клинический случай и был первым, кто обозначил природу возникновения этой патологии как дефект эмбрионального слияния жаберных дуг в пренатальном периоде, что соответствует современным представлениям о патогенезе врожденных преаурикулярных свищей (ВПС) [1, 2].

Распространенность ВПС составляет 5% от общего числа врожденной патологии челюстно-лицевой области и варьирует в разных частях света следующим образом: в Соединенных Штатах Америки и странах Европы – 0,1-0,9%, в странах Восточной Азии – 10%, Африканского континента – 4%, Корейского полуострова – 2,5% [3].

Аномалия в 30% случаев имеет наследственный генез, 70% – спорадический. Наследование происходит по аутосомно-рецессивному типу [4].

Устье свищевого хода зачастую обнаруживается гораздо позже рождения ребенка, что связано со сла-

бым развитием свищевого канала либо образованием блокады по его протяжению. Патология может носить как односторонний, так и двусторонний характер [5].

Типично локализованные ВПС представляют собой точечное отверстие спереди от завитка уха, продолжающееся узким каналом со слепым окончанием и встречаются у 90% пациентов. Гораздо реже устье свищевого хода может локализоваться в области мочки, козелка или надаурикулярной зоны. Атипично расположенные свищи встречаются у 10% пациентов [6-8]. Свищевой ход часто пролегает между ветвями лицевого нерва, о чем важно знать при реализации оперативного лечения, зачастую они имеют узкую и короткую форму и располагаются под мышцами риоланова пучка, под общим стволом лицевого нерва и имеют связь с хрящевым отделом наружного слухового прохода, а в отдельных случаях – с барабанной полостью. Канал свищевого хода покрыт кожей, включая функционирующие потовые и сальные железы, продукты секреции которых могут аккумулироваться в канале и периодически выделяться из свищевого хода в виде желтоватых творожистых масс [9, 10].

Клиническое течение этой патологии часто бессимптомное, но под воздействием различных эндогенных и экзогенных факторов могут развиваться воспалительные процессы с последующим формированием абсцессов в околоушной области [11-13].

Диагностика ВПС, как правило, не представляет трудностей, так как клиническая картина самого заболевания достаточно типична [14, 15]. Однако, учитывая высокую вариативность топографии свищевого канала, рекомендовано в предоперационном периоде выполнять фистулографию (введение в устье рентгеноконтрастного вещества с дальнейшей

рентгенографией) или выполнять интраоперационное контрастирование раствором бриллиантовой зелени. Ряд авторов предлагает выполнять магнитно-резонансную томографию в качестве метода диагностики [16-18]. Оперативное вмешательство предполагает тотальное удаление свищевого хода с резекцией прилежащего хряща ушной раковины, что обеспечивает благоприятный исход без последующих рецидивов [19-21].

Цель исследования: изучить клиническую картину проявления врожденных преаурикулярных свищей у жителей г. Волгограда.

МАТЕРИАЛЫ И МЕТОДЫ

Исследование проведено на базе отделения челюстно-лицевой хирургии ГУЗ «Городская клиническая больница №1» (ГКБ №1) г. Волгограда. Проанализированы случаи обращения больных по поводу ВПС с 2019 по 2025 гг. Изучили клиническую картину заболевания и результаты оперативного лечения ВПС у детей.

РЕЗУЛЬТАТЫ И ОБСУЖДЕНИЕ

С 2019 по 2025 гг. в ГУЗ ГКБ №1 г. Волгограда лечились по поводу ВПС 149 больных, из них 19 детей (12,7%): из них до года – 1 (5,3%) ребенок, 1-3 лет – 2 (10,5%), 4-6 лет – 1 (5,3%), 7-11 лет – 5 (26,3%), 12-17 лет – 11 (57,9%) (рис. 1). Среди обратившихся больных было 10 (52,6%) девочек и 9 (47,4%) мальчиков.

Почти у всех (18 чел., 94,7%) детей наблюдалась односторонняя локализация ВПС, свищевой ход открывался в преаурикулярной области, ближе к верх-

нему полюсу завитка. Только у одного ребенка (5,3%) была двусторонняя патология.

14 детей (73,7%) при обращении жаловались на постоянные боли в околоушной области и наличие зловонного отделяемого из устья свищевого хода. При пальпации области поражения отмечалось гнойное отделяемое из устья свищевого хода с примесью масс творожистого характера. Во время ревизии свищевого хода тупым зондом глубина погружения инструмента составляла от 1 до 1,5 см. Этим больным под местным обезболиванием выполнена операция «Вскрытие абсцесса» с последующим дренированием гнойной полости. Назначена антибактериальная и противовоспалительная терапия. Микробиологический анализ микрофлоры из очагов поражения выявил грамотрицательные бактерии группы кишечной палочки, эпидермальные стафилококки и грамположительные диплококки. Все раны заживали вторичным натяжением. Средняя продолжительность госпитализации больных с ВПС и явлениями воспаления составляла 7 дней. При выписке больным рекомендовали плановое иссечение свища.

5 пациентов (26,3%) обратились с установленным диагнозом ВПС для проведения планового хирургического лечения. В анамнезе у них отмечалось неоднократное обострение процесса, в связи с чем проводилось вскрытие абсцесса. Этим больным под общим обезболиванием выполнена операция «Иссечение преаурикулярного свища». Интраоперационно в устье свищевого хода вводили спиртовой раствор бриллиантовой зелени для улучшения визуализации канала свищевого хода и его возможных ответвлений. Выделение свищевого тяжа заканчивалось резекцией участка хряща ушной раковины. После иссечения свища накладывались эндодермаль-

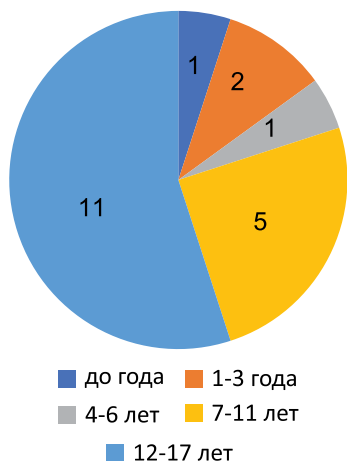


Рис. 1. Распределение детей с ВПС по возрасту (источник: составлено авторами)
Fig. 1. Age distribution of children with congenital preauricular sinuses (Sources: compiled by the author)

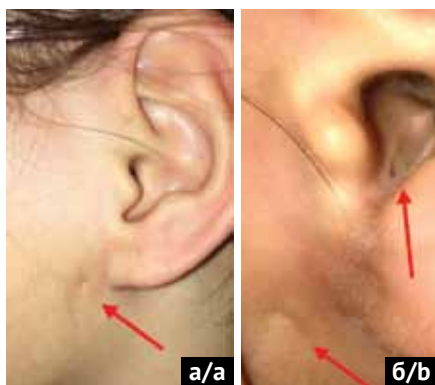


Рис. 2. Внешний вид ушной раковины: передняя поверхность (а) и область чаши (б); стрелками показаны устья свищевого хода (источник: составлено авторами)
Fig. 2. External appearance of the auricle: anterior surface (a) and conchal region (b); arrows indicate the openings of the sinus tract (Sources: compiled by the author)

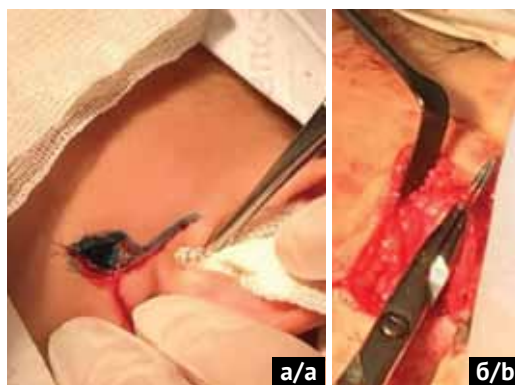

Рис. 3. Этапы операции: введение красителя в устье свищевого хода (а), выделение основного свищевого хода (б) (источник: составлено авторами)
Fig. 3. Intraoperative stages: injection of dye into the sinus tract opening (a); isolation of the main sinus tract (b) (Sources: compiled by the author)

ные швы. По данным морфологических заключений, в исследуемых тканях определялись эпидермис с явлением пролиферативного воспаления, мышечная или жировая ткань. Все послеоперационные раны заживали первичным натяжением, средний срок госпитализации детей составлял 7 дней. В течение 6-12 месяцев наблюдения рецидивов не отмечалось.

Один случай планового лечения значительно отличался от ранее накопленного нами опыта и показывал варибельность локализации и клинических проявлений ВПС. Больная Р., 10 лет, обратилась в отделение челюстно-лицевой хирургии ГKB №1 по поводу ВПС слева. Со слов мамы девочки, из устья свищевого хода периодически появлялось отделяемое со зловонным запахом. Ранее по данному поводу никуда не обращались. Схожей патологии у ближайших родственников не отмечалось. При визуальном осмотре у больной выявлены два устья свищевого хода слева (рис. 2).

Первое устье находилось в области мочки уха, при надавливании из него появлялось скудное творожистое отделяемое. При зондировании свищевого хода, тупой зонд погрузился на глубину 1,5 см. При осмотре ушной раковины обнаружена кожная перепонка, закрывающая наружный слуховой проход, в которой определялось еще одно устье свищевого хода в виде щелевидного отверстия. Из второго свищевого хода отделяемое отсутствовало. Ультразвуковое исследование с доплерографией выявило одиночный свищевой ход диаметром до 1,5 мм без жидкостного содержимого, идущий в сторону уха и на глубине 6,5-7 мм от кожи заканчивающийся анэхогенным образованием (жидкостным) размером 4 x 2 мм с однородным содержимым. Кровоток не зарегистрирован.

Под эндотрахеальным наркозом проведена операция удаления ВПС (рис. 3). Интраоперационно в устье свища вводили спиртовой раствор бриллиантовой зелени для улучшения визуализации канала свищевого хода и его возможных ответвлений. При введении красителя устье свищевого хода внутри ушной раковины не окрасилось, что объясняется узким диаметром канала. Оперативный доступ осуществлялся окаймляющим мочку уха разрезом, стенка свища являлась хрящом толщиной до 0,3 см, свищевой тяж

полностью выделен вместе с дополнительной мощной интраурикулярной ветвью до устья, расположенного в области чаши ушной раковины, затем этот участок чаши был резецирован и удален. Рана ушита, осложнений в ближайшем послеоперационном периоде не было, заживление происходило первичным натяжением. Результат гистологического заключения: фрагмент стенки свищевого хода представлен кожей с эпидермисом и дериватами кожи, связанный с гиалиновым хрящом. После операции пациентка наблюдалась пять месяцев, рецидива не было.

Таким образом, представленный клинический случай подтверждает данные других авторов о варибельности расположения устья и локализации свищевого канала [22-27]. Многочисленные вариации анатомического строения свища обуславливают значительные технические трудности оперативного лечения ВПС [28-30].

ЗАКЛЮЧЕНИЕ

Среди госпитализированных больных с ВПС дети составляли немногим более десятой части. Можно предположить, что количество детей с ВПС значительно выше числа обратившихся за медицинской помощью. Среди всех детей, лечившихся по поводу данной патологии, преобладали дети в возрасте 12-17 лет. Характерным была типичная локализация устья свищевого хода вблизи верхнего полюса завитка ушной раковины. Однако в представленном клиническом случае продемонстрировано нетипичное расположение ВПС, имеющего с одной стороны два устья свищевого хода: вблизи мочки уха и в области чаши ушной раковины. Большинство детей обращались в лечебное учреждение из-за возникновения воспалительного процесса, так как при отсутствии воспаления преаурикулярные свищи не доставляли неудобств. У всех пациентов, поступивших на плановое оперативное вмешательство, в анамнезе было неоднократное абсцедирование ВПС. Предварительное ультразвуковое исследование и интраоперационное введение красителя помогают улучшить визуализацию свищевого хода, что важно для полного иссечения ВПС.

СПИСОК ЛИТЕРАТУРЫ

1. El-Anwar MW, El-Aassar AS. Supra-auricular versus sinusectomy approaches for preauricular sinuses. *Int Arch Otorhinolaryngol.* 2016;20(4):390-393. <https://doi.org/10.1055/s-0036-1583305>
2. Matev B, Lyutfi E, Stoyanov GS, Sapundzhiev NR. Preauricular sinus: a tale of forgetful rediscovery. *Cureus.* 2020;12(6):8885. <https://doi.org/10.7759/cureus.8885>
3. Yoo H, Park DH, Lee IJ, Park MC. A surgical technique for congenital preauricular sinus. *Arch Craniofac Surg.* 2015;16(2):63-66. <https://doi.org/10.7181/acfs.2015.16.2.63>
4. Бобров ВМ. Хирургическое лечение врожденных околоушных свищей. *Вестник оториноларингологии.* 2012;(5):58-60. Режим доступа: <https://www.elibrary.ru/item.asp?id=18261183>
5. Богомильский МР, Иваненко АМ, Мазур ЕМ, Булытко СА, Солдатский ЮЛ. Врожденные околоушные свищи у детей: диагностика и хирургическое лечение. *Вестник оториноларингологии.* 2016;81(1):44-46. <https://doi.org/10.17116/otorino201681144-46>
6. Лопатин АВ, Кугушев АЮ, Ясонов СА. Пред-ушные свищи: клинические варианты и опера-

тивное лечение. Голова и шея. *Российский журнал.* 2020;8(1):32-39.

<https://doi.org/10.25792/HN.2020.8.1.32-39>

7. Никитин АА, Модина ТН, Сипкин АМ, Мисиков ВК, Утиашвили НИ, Ильин МВ, Коваленко АП. Кистозные образования и свищи околоушных слюнных желез: современный взгляд на лечение и реабилитацию. *Клиническая стоматология.* 2017;(3):48-52. Режим доступа:

<https://www.elibrary.ru/item.asp?id=29960539>

8. Kim MS, Choi SW, Lee SH, Lee JW, Lee IW, Lee HM. Surgical treatment of preauricular sinus in children: temporalis muscle fascia anchoring suture. *Int J Pediatr Otorhinolaryngol.* 2020;138:110340.

<https://doi.org/10.1016/j.ijporl.2020.110340>

9. Сайдулаев ВА, Шпотин ВП, Стулов АС, Сайдулаев ВА. Клинический случай врожденного околоушного свища. *Прикаспийский вестник медицины и фармации.* 2022;3(3):39-43.

<https://doi.org/10.48612/agmu/2022.3.3.39.43>

10. Han JS, Park JM, Han JJ, Cho YS, Vidal JL, Park SY, Park SN. Surgical results of infected preauricular sinus: no need for delay. *Int J Pediatr Otorhinolaryngol.* 2020;135:110129.

<https://doi.org/10.1016/j.ijporl.2020.110129>

11. Mathai AE, Shekhawat P, Al Senaidi H. Reconstruction challenges for complicated preauricular sinuses: case reports. *International Journal of Otorhinolaryngology and Head and Neck Surgery.* 2023;9(6):505-508.

<https://doi.org/10.18203/issn.2454-5929.ijohns20231474>

12. Mottie L, Hens G, Meulemans J, Vander Poorten V. Long-term follow-up of the inside-out technique for treatment of preauricular sinuses: observational study. *European Archives of Oto-Rhino-Laryngology.* 2022;279(12):5831-5837.

<https://doi.org/10.1007/s00405-022-07486-5>

13. Wang L, Wei L, Lu W, Liu Z, Wang M, Wang Z. Am J. Excision of preauricular sinus with abscess drainage in children. *Otolaryngol.* 2019;40(2):257-259.

<https://doi.org/10.1016/j.amjoto.2018.10.016>

14. Nagalingeswaran A, Kumar RD. Infra-auricular sinus: a very rare case presentation. *Indian J Otolaryngol Head Neck Surg.* 2019;71(2):1502-1504.

<https://doi.org/10.1007/s12070-019-01636-8>

15. Hosokawa T, Takahashi H, Miyasaka Y, Ohira K, Tanami Y, Sato Y, Ishimaru T, Kawashima H, Hosokawa M, Oguma E, Yamada Y. Ultrasound evaluation of dermal sinuses/fistulas in pediatric patients. *J Ultrasound Med.* 2019;38(12):3107-3122.

<https://doi.org/10.1002/jum.15016>

16. Huang Q, Xiao G, Wu X, Cheng H. Surgical management of preauricular sinus: a histopathological analysis. *Ear Nose Throat J.* 2024;16:1455613241308678.

<https://doi.org/10.1177/01455613241308678>

17. Bulstrode N, Thacoor A. Management of the infected preauricular sinus. *J Plast Reconstr Aesthet Surg.* 2023;(83):305-307.

<https://doi.org/10.1016/j.bjps.2023.05.046>

18. Bakshi SS, Ramesh S. Preauricular sinus. *Wien Klin Wochenschr.* 2021;133(9-10):513-514.

<https://doi.org/10.1007/s00508-020-01772-0>

19. Yuan Li EW, Sahab SH, Yahya N, Abdullah MK, Hashim ND. Mycobacterial preauricular sinus abscess: a case series. *Cureus.* 2023;15(8):44287.

<https://doi.org/10.7759/cureus.44287>

20. Ramasamy K, Khamalrudin N, Teo DSHM, Hashim ND. An innovative primary repair technique for large cutaneous defects post-excision of complicated preauricular sinuses: a case report. *Cureus.* 2024;16(7):64763.

<https://doi.org/10.7759/cureus.64763>

21. Manjunath HA, Santosh UP, Raman L, Nidhin SB. Supra auricular approach in management of preauricular sinus. *Indian J Otolaryngol Head Neck Surg.* 2020;72(2):153-155.

<https://doi.org/10.1007/s12070-019-01636-8>

22. Kanagamuthu P, Anand R. Hair in the wrong place: a rare case of pilonidal sinus in preauricular sinus tract. *Indian Journal of Otolaryngology.* 2022;28(3):258.

https://doi.org/10.4103/indianjotol.indianjotol_106_22

23. Yadav S, Kaur T, Singla V. Rhomboid flap reconstruction for type 1 postauricular variant of preauricular sinus. *Indian Journal of Otolaryngology and Head & Neck Surgery.* 2023;75(1):393-395.

<https://doi.org/10.1007/s12070-023-03501-1>

24. Subasi B, Inceoglu OO, Sertkaya C. Folliculosebaceous cystic hamartoma mimicking preauricular sinus cyst. *Indian J Dermatol.* 2021;66(6):674-676.

https://doi.org/10.4103/ijd.ijd_1121_20

25. Ko SoY, Mitchell RB, Lee KH, Cho HS. A case of unilateral simultaneous preauricular sinus and postauricular sinus in an adult. *Ear, Nose & Throat Journal.* 2024;May16:1455613241254643.

<https://doi.org/10.1177/01455613241254643>

26. Alkhatib B, Alshaikh H, O'Connor H, Elston D. A patient with chronic bilateral periauricular swelling. *JAAD Case Reports.* 2022;32:106-108.

<https://doi.org/10.1016/j.jcdr.2022.12.004>

27. Mudry A. Geswein hole: a fanciful wikipedia medical eponym for preauricular sinus. *Int J Pediatr Otorhinolaryngol.* 2020;Jun;133:109958.

<https://doi.org/10.1016/j.ijporl.2020.109958>

28. Lee DW, Choi HJ, Kim JH, Oh MH. Hidden preauricular sinus as a cause of persistent infection after facelift. *J Craniofac Surg.* 2020;31(1):269-270.

<https://doi.org/10.1097/SCS.0000000000006056>

29. Park H, Seong J, Park H, Yeo H. Standardized surgical strategy for the treatment of preauricular sinus to reduce recurrence. *Arch Craniofac Surg.* 2023;24(5):223-229.

<https://doi.org/10.7181/acfs.2023.00423>

30. Lee JW, Seo KS, Oh SJ, Kong SK, Kim SH, Lee IW, Lee HM. Surgical technique for complicated preauricular sinus: pilot study of double elliptical excision with coaptation suture. *Int J Pediatr Otorhinolaryngol.* 2024;177:111858.

<https://doi.org/10.1016/j.ijporl.2024.111858>

REFERENCES

1. El-Anwar MW, El-Aassar AS. Supra-auricular versus sinusectomy approaches for preauricular sinuses. *Int Arch Otorhinolaryngol.* 2016;20(4):390-393.
<https://doi.org/10.1055/s-0036-1583305>
2. Matev B, Lyutfi E, Stoyanov GS, Sapundzhiev NR. Preauricular sinus: a tale of forgetful rediscovery. *Cureus.* 2020;12(6):8885.
<https://doi.org/10.7759/cureus.8885>
3. Yoo H, Park DH, Lee IJ, Park MC. A surgical technique for congenital preauricular sinus. *Arch Craniofac Surg.* 2015;16(2):63-66.
<https://doi.org/10.7181/acfs.2015.16.2.63>
4. Bobrov V.M. The surgical treatment of congenital parotid fistula. *Russian Bulletin of Otorhinolaryngology.* 2012;(5):58-60 (In Russ.). Available from:
<https://www.elibrary.ru/item.asp?id=18261183>
5. Bogomil'sky M.R., Ivanenko A.M., Mazur E.M., Bulynko S.A., Soldatsky Y.L. Congenital parotidgland fistula in the children: diagnostics and surgical treatment. *Russian Bulletin of Otorhinolaryngology.* 2016;81(1):44-46 (In Russ.).
<https://doi.org/10.17116/otorino201681144-46>
6. Lopatin A.V., Kugushev A.Yu., Yasonov S.A. Congenital preauricular sinuses: possible variants and surgical treatment. *Golova i sheya. Rossijskij zhurnal = Head and neck. Russian Journal.* 2020;8(1):32-39 (In Russ.).
<https://doi.org/10.25792/HN.2020.8.1.32-39>
7. Nikitin A.A., Modina T.N., Sipkin A.M., Misikov V.K., Utiashvili N.I., Ilyin M.V., Kovalenko A.P. Cystic masses and fistulas of the parotid salivary glands, the modern view on the treatment and rehabilitation. *Clinical Dentistry.* 2017;(3):48-52 (In Russ.). Available from:
<https://www.elibrary.ru/item.asp?id=29960539>
8. Kim MS, Choi SW, Lee SH, Lee JW, Lee IW, Lee HM. Surgical treatment of preauricular sinus in children: temporalis muscle fascia anchoring suture. *Int J Pediatr Otorhinolaryngol.* 2020;138:110340.
<https://doi.org/10.1016/j.ijporl.2020.110340>
9. Saydulaev V.A., Shpotin V.P., Stulov A.S., Saydulaev V.A. Clinical case of congenital parotid fistula. *Caspian journal of medicine and pharmacy.* 2022;3(3):39-43 (In Russ.).
<https://doi.org/10.48612/agmu/2022.3.3.39.43>
10. Han JS, Park JM, Han JJ, Cho YS, Vidal JL, Park SY, Park SN. Surgical results of infected preauricular sinus: no need for delay. *Int J Pediatr Otorhinolaryngol.* 2020;135:110129.
<https://doi.org/10.1016/j.ijporl.2020.110129>
11. Mathai AE, Shekhawat P, Al Senaidi H. Reconstruction challenges for complicated preauricular sinuses: case reports. *International Journal of Otorhinolaryngology and Head and Neck Surgery.* 2023;9(6):505-508.
<https://doi.org/10.18203/issn.2454-5929.ijohns20231474>
12. Mottie L, Hens G, Meulemans J, Vander Poorten V. Long-term follow-up of the inside-out technique for treatment of preauricular sinuses: observational study. *European Archives of Oto-Rhino-Laryngology.* 2022;279(12):5831-5837.
<https://doi.org/10.1007/s00405-022-07486-5>
13. Wang L, Wei L, Lu W, Liu Z, Wang M, Wang Z. Am J. Excision of preauricular sinus with abscess drainage in children. *Otolaryngol.* 2019;40(2):257-259.
<https://doi.org/10.1016/j.amjoto.2018.10.016>
14. Nagalingeswaran A, Kumar RD. Infra-auricular sinus: a very rare case presentation. *Indian J Otolaryngol Head Neck Surg.* 2019;71(2):1502-1504.
<https://doi.org/10.1007/s12070-019-01636-8>
15. Hosokawa T, Takahashi H, Miyasaka Y, Ohira K, Tanami Y, Sato Y, Ishimaru T, Kawashima H, Hosokawa M, Oguma E, Yamada Y. Ultrasound evaluation of dermal sinuses/fistulas in pediatric patients. *J Ultrasound Med.* 2019;38(12):3107-3122.
<https://doi.org/10.1002/jum.15016>
16. Huang Q, Xiao G, Wu X, Cheng H. Surgical management of preauricular sinus: a histopathological analysis. *Ear Nose Throat J.* 2024;16:1455613241308678.
<https://doi.org/10.1177/01455613241308678>
17. Bulstrode N, Thacoor A. Management of the infected preauricular sinus. *J Plast Reconstr Aesthet Surg.* 2023;(83):305-307.
<https://doi.org/10.1016/j.bjps.2023.05.046>
18. Bakshi SS, Ramesh S. Preauricular sinus. *Wien Klin Wochenschr.* 2021;133(9-10):513-514.
<https://doi.org/10.1007/s00508-020-01772-0>
19. Yuan Li EW, Sahab SH, Yahya N, Abdullah MK, Hashim ND. Mycobacterial preauricular sinus abscess: a case series. *Cureus.* 2023;15(8):44287.
<https://doi.org/10.7759/cureus.44287>
20. Ramasamy K, Khamalrudin N, Teo DSHM, Hashim ND. An innovative primary repair technique for large cutaneous defects post-excision of complicated preauricular sinuses: a case report. *Cureus.* 2024;16(7):64763.
<https://doi.org/10.7759/cureus.64763>
21. Manjunath HA, Santosh UP, Raman L, Nidhin SB. Supra auricular approach in management of preauricular sinus. *Indian J Otolaryngol Head Neck Surg.* 2020;72(2):153-155.
<https://doi.org/10.1007/s12070-019-01636-8>
22. Kanagamuthu P, Anand R. Hair in the wrong place: a rare case of pilonidal sinus in preauricular sinus tract. *Indian Journal of Otology.* 2022;28(3):258-261.
https://doi.org/10.4103/indianjotol.indianjotol_106_22
23. Yadav S., Kaur T., Singla V. Rhomboid flap reconstruction for type 1 postauricular variant of preauricular sinus. *Indian Journal of Otolaryngology and Head & Neck Surgery.* 2023;75(1):393-395.
<https://doi.org/10.1007/s12070-023-03501-1>
24. Subasi B, Inceoglu OO, Sertkaya C. Folliculosebaceous cystic hamartoma mimicking preauricular sinus cyst. *Indian J Dermatol.* 2021;66(6):674-676.
https://doi.org/10.4103/ijd.ijd_1121_20
25. Ko SoY, Mitchell RB, Lee KH, Cho HS. A case of unilateral simultaneous preauricular sinus and post-auricular sinus in an adult. *Ear, Nose & Throat Journal.*

2024;May16:1455613241254643.

<https://doi.org/10.1177/01455613241254643>

26. Alkhatib B, Alshaikh H, O'Connor H, Elston D. A patient with chronic bilateral periauricular swelling. *JAAD Case Reports*. 2022;(12):106-108.

<https://doi.org/10.1016/j.jdc.2022.12.004>

27. Mudry A. Geswein hole: a fanciful wikipedian medical eponym for preauricular sinus. *Int J Pediatr Otorhinolaryngol*. 2020;Jun;133:109958.

<https://doi.org/10.1016/j.ijporl.2020.109958>

28. Lee DW, Choi HJ, Kim JH, Oh MH. Hidden preauricular sinus as a cause of persistent infection after

facelift. *J Craniofac Surg*. 2020;31(1):269-270.

<https://doi.org/10.1097/SCS.0000000000006056>

29. Park H, Seong J, Park H, Yeo H. Standardized surgical strategy for the treatment of preauricular sinus to reduce recurrence. *Arch Craniofac Surg*. 2023;24(5):223-229.

<https://doi.org/10.7181/acfs.2023.00423>

30. Lee JW, Seo KS, Oh SJ, Kong SK, Kim SH, Lee IW, Lee HM. Surgical technique for complicated preauricular sinus: pilot study of double elliptical excision with coaptation suture. *Int J Pediatr Otorhinolaryngol*. 2024;Feb;177:111858.

<https://doi.org/10.7181/acfs.2015.16.2.63>

СВЕДЕНИЯ ОБ АВТОРАХ

Автор, ответственный за связь с редакцией:

Фоменко Ирина Валерьевна, доктор медицинских наук, профессор, заведующая кафедрой стоматологии детского возраста Волгоградского государственного медицинского университета, Волгоград, Российская Федерация

Для переписки: fomenira@mail.ru

ORCID: <https://orcid.org/0000-0002-5279-6106>

Долгова Инна Васильевна, кандидат медицинских наук, доцент кафедры стоматологии детского возраста Волгоградского государственного медицинского университета, Волгоград, Российская Федерация

Для переписки: id-vortex@rambler.ru

ORCID: <https://orcid.org/0009-0000-7656-2366>

Шишкина Вера Ивановна, ассистент кафедры стоматологии детского возраста Волгоградского государственного медицинского университета, Волгоград, Российская Федерация

Для переписки: verivna21@mail.ru

ORCID: <https://orcid.org/0009-0009-2837-9722>

Маслак Елена Ефимовна, доктор медицинских наук, профессор кафедры стоматологии детского возраста Волгоградского государственного медицинского университета, Волгоград, Российская Федерация

го университета, Волгоград, Российская Федерация

Для переписки: eemaslak@yandex.ru

ORCID: <https://orcid.org/0000-0003-2011-9714>

Касаткина Анжелла Левоновна, кандидат медицинских наук, доцент кафедры стоматологии детского возраста Волгоградского государственного медицинского университета, Волгоград, Российская Федерация

Для переписки: anjella-volgograd@yandex.ru

ORCID: <https://orcid.org/0000-0003-3557-550>

Кроман Юлиан Олегович, кандидат медицинских наук, ассистент кафедры хирургической стоматологии и челюстно-лицевой хирургии Волгоградского государственного медицинского университета, Волгоград, Российская Федерация

Для переписки: gateofaden@yandex.ru

ORCID: <https://orcid.org/0009-0000-8773-1217>

Бужбанова Алина Нурсултановна, студентка 5 курса стоматологического факультета Волгоградского государственного медицинского университета, Волгоград, Российская Федерация

Для переписки: alinabuzhbanova@gmail.com

ORCID: <https://orcid.org/0009-0007-4791-2225>

INFORMATION ABOUT THE AUTHORS

***Corresponding author:**

Irina V. Fomenko, DDS, PhD, DSc, Professor, Head of the Department of Pediatric Dentistry, Volgograd State Medical University, Volgograd, Russian Federation

For correspondence: fomenira@mail.ru@yandex.ru

ORCID: <https://orcid.org/0000-0002-5279-6106>

Inna V. Dolgova, DMD, PhD, Associate Professor, Department of the Pediatric Dentistry, Volgograd State Medical University, Volgograd, Russian Federation

For correspondence: id-vortex@rambler.ru

ORCID: <https://orcid.org/0009-0000-7656-2366>

Vera I. Shishkina, DMD, Assistant Professor, Department of the Pediatric Dentistry, Volgograd State Medical University, Volgograd, Russian Federation

For correspondence: verivna21@mail.ru

ORCID: <https://orcid.org/0009-0009-2837-9722>

Elena E. Maslak, DMD, PhD, DSc, Professor, Department of the Pediatric Dentistry, Volgograd State Medical University, Volgograd, Russian Federation

For correspondence: eemaslak@yandex.ru

ORCID: <https://orcid.org/0000-0003-2011-9714>

Angella L. Kasatkina, DMD, PhD, Associate Professor, Department of the Pediatric Dentistry, Volgograd State Medical University, Volgograd, Russian Federation

For correspondence: anjella-volgograd@yandex.ru

ORCID: <https://orcid.org/0000-0003-3557-550>

Yulian O. Kroman, DMD, PhD, Assistant Professor, Department of Surgical Dentistry and Maxillofacial Surgery, Volgograd State Medical University, Volgograd, Russian Federation

For correspondence: gateofaden@yandex.ru

ORCID: <https://orcid.org/0009-0000-8773-1217>

Alina N. Buzhbanova, 5th year student, Dental Faculty, Volgograd State Medical University, Volgograd, Russian Federation

For correspondence: alinabuzhbanova@gmail.com

ORCID: <https://orcid.org/0009-0007-4791-2225>

Вклад авторов в работу. Все авторы подтверждают соответствие своего авторства международным критериям ICMJE, а также согласны принять на себя ответственность за все аспекты работы. Фоменко И.В. – научное руководство, написание рукописи – рецензирование и редактирование. Долгова И.В. – проведение исследования, написание черновика рукописи. Шишкина В.И. – проведение исследования, написание черновика рукописи. Маслак Е.Е. – разработка концепции, написание рукописи – рецензирование и редактирование рукописи. Касаткина А.Л. – разработка методологии, критический анализ черновика рукописи, внесение замечаний и исправлений. Кроман Ю.О. – формальный анализ, визуализация данных. Бужбанова А.Н. – проведение исследования, написание черновика рукописи.

Поступила / Article received 17.11.2025

Поступила после рецензирования / Revised 17.12.2025

Принята к публикации / Accepted 25.12.2025

Authors' contribution. All authors confirm that their contributions comply with the international ICMJE criteria and agrees to take responsibility for all aspects of the work. I.V. Fomenko – supervision, writing – review & editing. I.V. Dolgova – investigation, writing – original draft. V.I. Shishkina – investigation, writing – original draft. E.E. Maslak – conceptualization, writing – review & editing. A.L. Kasatkina – methodology, writing – critical analysis, comments and corrections. Yu.O. Kroman – formal analysis, data visualization. A.N. Buzhbanova – investigation, original draft.



НАЦИОНАЛЬНАЯ ШКОЛА ПАРОДОНТОЛОГИИ РПА

РЕГИСТРИРУЙТЕСЬ ПО ССЫЛКЕ
<https://perio-school.ru/>

Национальная Школа Пародонтологии ПА «РПА»

www.rsparo.ru



Уникальная программа

Специализированная программа на основе международных стандартов подготовки специалистов в области стоматологии



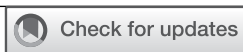Опыт экспертов

Практические рекомендации и уникальный опыт экспертов по ведению пациентов с патологией пародонта



Более 500 участников

Отличный повод познакомиться со своими коллегами



Критический анализ современного состояния методов комплексной реабилитации детей с односторонней гипоплазией и/или аплазией ветвей нижней челюсти при первично-костных заболеваниях височно-нижнечелюстного сустава. Часть I. Хирургический метод лечения

Е.А. Чепик¹, О.З. Топольницкий¹, Л.Г. Толстунов²

¹Российский университет медицины, Москва, Российская Федерация

²Московский медицинский университет «Реавиз», Москва, Российская Федерация

АННОТАЦИЯ

Актуальность. Первично-костные заболевания височно-нижнечелюстного сустава (ВНЧС) у детей, приводящие к односторонней гипоплазии и/или аплазии ветви нижней челюсти, являются детерминирующим фактором формирования морфофункционального дисбаланса челюстно-лицевой области. Наличие анатомического дефекта ветви нижней челюсти в виде ее гипоплазии и/или аплазии является прямым показанием к хирургическому методу лечения. Согласно установленному регламенту комплексной реабилитации данной категории пациентов, первым этапом является формирование «дистальной опоры» при применении метода компрессионно-дистракционного остеогенеза (КДО) или эндопротезирования пораженной ветви нижней челюсти. Цель. Обобщение информации о классификации и патогенезе первично-костных заболеваний ВНЧС. Анализ результатов существующих методов хирургического лечения у детей и подростков с данным видом патологии. **Материалы и методы.** Обзор литературы был составлен в соответствии с критериями PRISMA для систематических обзоров и мета-анализов. Поиск исследований осуществлялся в базах PubMed, Medline, EMBASE, eLibrary по ключевым словам: «первично-костные заболевания ВНЧС», «синдром микросомии», «хирургическое лечение детей», «КДО» объединенным при поиске логическим оператором AND, на английском и на русском языках. Проводился анализ оригинальных публикаций авторов классификаций первично-костных поражений ВНЧС. Всего нами было обнаружено 2000 научных публикаций. В соответствии с критериями включения в итоговый обзор было включено 30 исследований. **Результаты.** Как показывают исследования коллег и наши собственные наблюдения, хирургическое лечение, восстанавливающее анатомическую архитектуру пораженной ветви у детей, из-за продолжающегося роста и развития не формирует долгосрочный морфофункциональный баланс зубочелюстной системы. Поэтому для обеспечения морфофункциональной стабильности челюстно-лицевой области у данной категории пациентов необходимо несколько повторных оперативных вмешательств, в результате которых рубцовые изменения мягких тканей при нарастающей редукции челюстей способствуют снижению компенсаторно-адаптационных возможностей зубочелюстной системы. **Заключение.** Анализ результатов хирургического этапа и критический подход к оценке современного состояния методов комплексной реабилитации детей с односторонней гипоплазией и/или аплазией ветвей нижней челюсти при первично-костных заболеваниях височно-нижнечелюстного сустава необходимы для дальнейшего изучения и расширения возможностей комплексной реабилитации таких пациентов.

Ключевые слова: первично-костные заболевания ВНЧС, гипоплазия и аплазия ветви нижней челюсти, дистальная опора, КДО, эндопротезирование

Для цитирования: Чепик ЕА, Топольницкий ОЗ, Толстунов ЛГ. Критический анализ современного состояния методов комплексной реабилитации детей с односторонней гипоплазией и/или аплазией ветвей нижней челюсти при первично-костных заболеваниях височно-нижнечелюстного сустава. Часть I. Хирургический метод лечения. *Стоматология детского возраста и профилактика*. 2025;25(4):373-383. <https://doi.org/10.33925/1683-3031-2025-902>

***Автор, ответственный за связь с редакцией:** Чепик Екатерина Александровна, кафедра ортодонтии, Российский университет медицины, 127006, ул. Долгоруковская, д. 4, г. Москва, Российская Федерация. Для переписки: che.katya@mail.ru

Конфликт интересов: Топольницкий О.З. является заместителем главного редактора журнала «Стоматология детского возраста и профилактика», но не имеет никакого отношения к решению опубликовать эту статью. Статья прошла принятую в журнале процедуру рецензирования. Об иных конфликтах интересов авторы не заявляли.

Благодарности: Авторы заявляют об отсутствии внешнего финансирования при проведении исследования. Индивидуальные благодарности для декларирования отсутствуют.

Systematic review of current approaches to comprehensive management of children with unilateral mandibular ramus hypoplasia or aplasia in congenital osseous disorders of the temporomandibular joint.

Part I: Surgical management

E.A. Chepik¹, O.Z. Topolnitsky¹, L.G. Tolstunov²

¹Russian University of Medicine, Moscow, Russian Federation

²Moscow Medical University "Reaviz", Moscow, Russian Federation

ABSTRACT

Relevance. Congenital osseous disorders of the temporomandibular joint (TMJ) in children, leading to unilateral hypoplasia and/or aplasia of the mandibular ramus, play a decisive role in the development of skeletal and functional imbalance of the craniofacial complex. Such defects represent a clear indication for surgical intervention. In accordance with established protocols for comprehensive management, the initial stage involves creating a posterior mandibular support, achieved either through distraction osteogenesis (DO) or endoprosthetic replacement of the affected ramus. **Objective.** To summarize current knowledge on the classification and pathogenesis of congenital osseous TMJ disorders and to evaluate the outcomes of existing surgical treatment methods in children and adolescents with this condition. **Materials and methods.** The literature review was conducted in accordance with PRISMA guidelines for systematic reviews and meta-analyses. Searches were performed in PubMed, Medline, EMBASE, and eLibrary using the keywords "congenital osseous TMJ disorders," "hemifacial microsomia (HFM)," "surgical treatment in children," and "distraction osteogenesis (DO)," combined with the Boolean operator AND, in both English and Russian. Original publications proposing classifications of congenital osseous TMJ disorders were also reviewed. Of the 2000 scientific publications identified, 30 met the inclusion criteria and were included in the final analysis. **Results.** Both published data and our own clinical observations show that surgical reconstruction of the mandibular ramus in children, while restoring its anatomical structure, does not establish long-term skeletal and functional balance of the dentofacial system due to ongoing growth and development. Consequently, multiple staged surgical procedures are required to maintain craniofacial stability. Yet, the cumulative effect of repeated operations includes progressive scar formation in the soft tissues and worsening mandibular deficiency, which together reduce the adaptive and compensatory capacity of the dentofacial system. **Conclusion.** A critical evaluation of surgical outcomes and of the current state of comprehensive management for children with unilateral mandibular ramus hypoplasia or aplasia in congenital osseous TMJ disorders is essential for advancing research and expanding the potential of multidisciplinary rehabilitation for this patient population.

Key words: congenital osseous TMJ disorders, mandibular ramus hypoplasia or aplasia, posterior mandibular support, DO, endoprosthetic replacement

For citation: Chepik EA, Topolnitsky OZ, Tolstunov LG. Systematic review of current approaches to comprehensive management of children with unilateral mandibular ramus hypoplasia or aplasia in congenital osseous disorders of the temporomandibular joint. Part I: Surgical management. *Pediatric dentistry and dental prophylaxis*. 2025;25(4): 373-383. (In Russ.). <https://doi.org/10.33925/1683-3031-2025-902>

***Corresponding author:** Ekaterina A. Chepik, Department of Orthodontics, Russian University of Medicine, 4 Dolgorukovskaya Str., Moscow, Russian Federation, 127006. For correspondence: che.katya@mail.ru

Conflict of interests: O.Z. Topolnitsky, the Deputy Editor-in-Chief of the journal *Pediatric dentistry and dental prophylaxis*, was not involved in the decision to publish this article. The article underwent the standard peer-review process of the journal. The authors have declared no other conflicts of interest

Acknowledgments: The authors declare that there was no external funding for the study. There are no individual acknowledgments to declare.

ВВЕДЕНИЕ

Аномалии окклюзии зубных рядов, обусловленные аномалиями челюстных костей, одни из тяжелых патологий зубочелюстной системы, особенно если причиной их формирования является анатомический дефект ветви нижней челюсти. Односторонняя гипоплазия и/или аплазия ветви нижней челюсти, сформированная в результате первично-костных заболеваний височно-нижнечелюстного сустава (ВНЧС) в раннем детском возрасте, приводит к асимметричному развитию зубочелюстной системы, формированию трансверсальных, сагиттальных и вертикальных аномалий окклюзии различной степени выраженности. При двухстороннем поражении ветви преимущественно формируются аномалии окклюзии в сагиттальном и вертикальном направлениях. Возникающие при таких аномалиях дентоальвеолярные компенсации многообразны и проявляются аномалиями количества, положения, развития, сроков и последовательности прорезывания зубов. В последующем, с ростом и развитием зубочелюстной системы, нарастающая дентоальвеолярная диспропорция формирует и аномалии зубных рядов – их одностороннее и/или двустороннее сужение и удлинение.

У детей первично-костные заболевания анатомических структур ВНЧС приводят к деструктивным, а затем и к стойким дегенеративным изменениям ВНЧС, при этом гипоплазия и/или аплазия ветвей нижней челюсти является ведущим симптомом данных патологий. Первично-костные заболевания ВНЧС возникают не только в результате самостоятельного воспалительного процесса в суставе и/или посттравматического воспаления суставных отростков нижней челюсти при таких заболеваниях, как остеоартрит, ревматоидный артрит, неоартроз, вторичный деформирующий остеоартроз, костный анкилоз, но также при врожденных аномалиях зубочелюстной системы, таких как синдромы Пьера Робена, Гольденхара, Франческетти, краниофациальной микросомии и др.

При наличии первично-костных воспалительных заболеваний ВНЧС у детей нарушается наследственно-детерминированный рост нижней челюсти в результате врожденной неполноценности и гибели зоны активного роста кости. При травме и/или воспалении первичный патологический очаг локализуется в костной ткани мышечковых отростков и при дальнейшем развитии патологического процесса распространяется на сустав.

Различают три вида патологических анатомических изменений структур ВНЧС в детском возрасте, формирующихся в результате первично-костного воспаления мышечкового отростка, что является исходом вышеперечисленных заболеваний:

1. Неоартроз формируется в результате деструкции мышечкового отростка, является одним из благоприятных исходов остеоартрита после перене-

сенной острой травмы ВНЧС (родовой, бытовой или спортивной). При неоартрозе сохраняются вертикальные движения челюсти в полном или несколько ограниченном объеме. В процессе развития зубочелюстной системы при рентгенологическом обследовании может определяться неравномерно деформированная суставная щель, аплазия мышечкового отростка с уплощением его головки и склерозированные изменения костной ткани.

2. Вторичный деформирующий остеоартроз является следствием острого остеоартрита в результате перенесенного воспалительного заболевания мышечкового отростка, гематогенного, одонтогенного остеомиелитов; это хроническое воспаление, вызывающее деформацию суставных отростков нижней челюсти, при этом не теряется способность к продукции костной ткани, однако этот процесс проявляется патологическим костеобразованием, которое длится годами и заканчивается у большинства детей формированием зрелой склерозированной кости и полной потерей движения в суставе.

3. Анкилоз возникает после перенесенного остеоартрита и/или воспалительного заболевания височной кости (гнойные процессы в лор-органах), гематогенного остеомиелита и внутрисуставного перелома, а также вследствие родовой травмы. Характеризуется патологическим костным сращением мышечкового отростка с височной костью. Анкилоз развивается в результате гибели суставного хряща и разрастания костной ткани. Деструктивно-продуктивные процессы в мышечковом отростке при развитии истинного анкилоза во многом напоминают клиническую картину вторичного деформирующего остеоартроза, но принципиальным отличием является полная гибель суставного хряща, что ведет к развитию костных сращений между сочленяющимися поверхностями сустава. Полное ограничение подвижности нижней челюсти формируется через 1,5–2 года после начала заболевания. Чаще всего у детей младшего возраста возникает костный анкилоз; фиброзный анкилоз в детском возрасте практически не встречается.

При врожденных аномалиях развития зубочелюстной системы (синдромы Робена, Франческетти, краниофациальной микросомии и др.) определяется специфичный симптомокомплекс, характеризующийся односторонней и двухсторонней редукцией не только нижней, но и верхней челюсти, а также мягких тканей (включая мышцы челюстно-лицевой области). Специфика строения и зон прикрепления латеральной крыловидной и височной мышц на стороне поражения, а также их функциональный дисбаланс способствует выработке особой артикуляции нижней челюсти (дефлексии) и торможению ее роста. У таких пациентов может отсутствовать или быть недоразвитой латеральная крыловидная мышца. При этом в результате дисбаланса работы мышц происходит ограничение движения нижней челюсти в сагиттальном направлении (вперед). Височная

мышца, удерживающая мышечковый и венечный отростки в вертикальном направлении, а также жевательная мышца способствуют удержанию тела нижней челюсти по вертикали, приводят к компрессии в области пораженной стороны и формированию шарнирного движения мышелка в суставе.

При односторонней гипоплазии и/или аплазии ветви нижней челюсти ведущим фенотипическим признаком лица пациента является смещение подбородка от средней линии лица в сторону поражения, что формирует асимметрию. При двусторонней гипоплазии и/или аплазии ветвей нижней челюсти сохраняется симметричность лица, однако в результате ротации тела нижней челюсти по часовой стрелке и ее ретроположения формируется выпуклый профиль лица пациента. И в зависимости от степени выраженности анатомического дефекта нижней челюсти у таких пациентов включаются компенсаторно-адаптационные механизмы зубочелюстной системы, приводящие к формированию вторичных деформаций на уровне зубов, зубных рядов и окклюзии. Комплексный подход в реабилитации таких пациентов очевиден, включает этапность лечения, характеризующуюся временным фактором и полученным промежуточным результатом.

Цель исследования. Обобщение информации о классификации и патогенезе первично-костных заболеваний ВНЧС. Анализ результатов существующих методов хирургического лечения детей и подростков с данным видом патологии.

МАТЕРИАЛЫ И МЕТОДЫ

Обзор литературы был составлен в соответствии с критериями PRISMA для систематических обзоров и метаанализов.

Основной вопрос

Оценка результатов хирургического лечения у детей и подростков с первично-костными заболеваниями ВНЧС.

Стратегия поиска публикаций

По ключевым словам «первично-костные заболевания ВНЧС», «синдром микросомии», «хирургическое лечение детей», «КДО» объединенным при поиске логическим оператором AND, на английском и на русском языках проводился поиск публикаций в электронной поисковой системе по биомедицинским исследованиям PubMed, в электронной библиотеке eLibrary и в базах данных Medline, EMBASE. Был проведен ручной поиск в пристатейных библиографических списках литературы. Глубина поиска в отечественной литературе составила 25 лет, в зарубежной литературе – 50 лет, так как нами проводился анализ оригинальных публикаций авторов классификаций первично-костных поражений ВНЧС.

Всего было обнаружено 2000 научных публикаций. Идентификация, скрининг, отбор были проведены в библиотеке Mendeley.

Критерии включения публикаций

Оригинальные исследования, соответствие заданной теме, возраст пациентов до 18 лет, наличие одностороннего первично-костного поражения ВНЧС различного генеза, применение метода хирургического лечения КДО.

Критерии исключения

Литературные и систематические обзоры, клинические случаи, отсутствие полного текста статьи, отчеты, книги, патенты, гранты.

Для составления обзора литературы по данной теме нами были выделены и отобраны 30 работ: из них 8 – отечественных авторов (с глубиной временного промежутка 25 лет – с 2001 по 2025 г.) и 22 статей – зарубежных исследователей (с глубиной временного промежутка 50 лет).

РЕЗУЛЬТАТЫ

В настоящее время разработаны диагностические критерии и патоморфологические классификации первично-костных повреждений ВНЧС различного генеза, которые описывают степень гипоплазии и/или аплазии ветвей.

Диагностические критерии и патоморфологические классификации первично-костных поражений ВНЧС различного генеза

Классификации воспалительных первично-костных повреждений ВНЧС характеризуют анатомический дефект, степень выраженности и патоморфологическое строение пораженной ветви нижней челюсти.

При врожденных первично-костных повреждениях, в частности КФМ, в зависимости от степени тяжести были предложены различные классификационные модели КФМ [11–14, 18, 25]. Основными критериями в классификациях разных авторов служили вид, протяженность и локализация анатомического дефекта.

Согласно классификации Pruzansky (1969) [24], различают три анатомо-топографических уровня (формы) врожденного недоразвития (гипоплазии и/или аплазии) ветвей нижней челюсти.

I форма – отсутствие ВНЧС. При такой форме мышечковый отросток располагается мезиально по отношению к височной ямке, а латеральная крыловидная мышца крепится к отростку. При отсутствии сустава у латеральной крыловидной мышцы снижается потенциал продвижения нижней челюсти вперед, поэтому мышечковый отросток ограничен только шарнирным типом движения. В таких условиях реакция сенсорно-моторной обратной связи между мышелком и височной ямкой формирует нижнюю микрогнатию с ее прогрессирующей деформацией.

II форма – единственным анатомическим образованием между телом нижней челюсти и височной ямкой является венечный отросток. Механизм, продвигающий нижнюю челюсть вперед, отсутствует. Мягкие ткани, простирающиеся от верхней челюсти и скуловых костей к области подъязычной кости и шее, действуют как занавес. Нижняя челюсть не может сдвинуть эту «занавеску» вперед и выдвинуть подбородок. Язык занимает переднее положение и толкает зубы, формируя их протрузию. Происходит ротация нижней челюсти по часовой стрелке и ротация в коронарной плоскости в сторону дефекта со смещением подбородка вниз.

III форма – отсутствие ветви нижней челюсти (отсутствует мышцелковый и венечный отростки). При наличии зачатков зубов тела нижней челюсти, латеральной крыловидной мышцы и надподъязычных мышц возможна стимуляция роста и формирование нижней челюсти на уровне альвеолярного гребня. На стороне поражения нижняя челюсть свободно двигается, будучи не прикрепленной мышцами к височной области. При отсутствии такой анатомической связи с височной областью теряется механизм смещения вперед, тенденция к росту и развитию нижней челюсти снижается или полностью отсутствует.

Подробная классификация гипоплазии и/или аплазии нижней челюсти, основанная на рентгенографии, позже дополнена Кабан [14]. В его классификационной модели уровень гипоплазии нижней челюсти классифицируется как I, IIА, IIВ, III, IV.

Наиболее широкое распространение получила классификация О.М.Е.Н.С. Plus. В ней описывается степень и локализация дефектов: (O) – степень гипоплазии глазницы; (M) – нижней челюсти; (E) – ушей; (N) – лицевого нерва; (S) – мягких тканей, а также уровень наклона окклюзионной плоскости [29].

В работе сотрудников Российского университета медицины Н. И. Имшенецкой, О. З. Топольницкого и Д. А. Лежнева (2023) [2] выявлены и статистически обоснованы разновидности формы культи пораженной ветви нижней челюсти: округлая форма, скошенная, пикообразная и крючковидная.

Недостатком имеющихся классификаций для практикующего врача-стоматолога, ортодонта является то, что ни одна из них не определяет взаимосвязь степени гипоплазии и/или аплазии ветви с уровнем формирования вторичной деформации лицевого черепа (в частности, альвеолярных частей челюстей и зубных рядов), от которой напрямую зависят объем и методы стоматологической реабилитации пациента с данной патологией.

Морфофункциональные аспекты комплексной реабилитации пациентов с гипоплазией и/или аплазией ветвей нижней челюсти

Комплексная реабилитация пациентов с гипоплазией и/или аплазией ветвей нижней челюсти при вышеперечисленных патоморфологических состояниях

является сложным и многоступенчатым процессом, при котором каждый этап должен решать определенную терапевтическую задачу путем создания морфофункционального оптимума, способного непрерывно и длительно формировать условия для роста и развития лицевого черепа, а также улучшать жизненно важные функции пациента: пищеварительную, дыхательную и речевую. А при планировании вида и направления ортопедической нагрузки и для регулирования морфофункциональных изменений зубочелюстной системы у таких пациентов необходимо учитывать основные положения теории костно-мышечного роста. В современной анатомии принят принцип реорганизации костной ткани, близкий по смыслу к закону Юлиуса Вольфа [4] – механотрансдукции, ведущей к перестройке кости и включающей в себя этапы механического соединения, биохимического соединения, передачу сигнала и клеточную реакцию. Конкретные эффекты клеточной реорганизации зависят от продолжительности, амплитуды и силы нагрузки, которая должна быть циклической и сможет стимулировать формирование костей. Основные постулаты закона Юлиуса Вольфа:

- Сжатие и растяжение – модератор формирования костной ткани.
- Формирование и развитие костной ткани пропорциональны интенсивности функции мышц.
- Морфология кости и ее форма зависит от давления на нее окружающих тканей и органов, в первую очередь мышц, и могут изменяться при уменьшении или увеличении давления.
- Реорганизация формы костной структуры не только генетически детерминирована, но и зависит от воздействия внешних сил.

В зарубежной литературе описано достаточное количество исследований, посвященных данной теме. Ключевые работы, посвященные взаимодействию костей и мышц, основаны на экспериментах с лабораторными животными. М. L. Moss было доказано (1958) [20], что «в результате мышечного дисбаланса здоровая челюстная кость ремоделировалась и в ряде случаев деформировалась». Эксперименты А. Petrovic, проведенные в 1970-х годах [21–23], показали, что при изменении функции мышц у здоровых животных нормальная морфология костной ткани не обеспечивает нормального развития. Следовательно, в процессе лечения пациентов с гипоплазией и/или аплазией ветвей нижней челюсти изменение и улучшение морфологии и развития костной ткани должно быть обеспечено соответствующей изменяющейся мышечной активностью.

В результате экспериментов, проведенных К. Vargervik в 1970–1980-х годах [26–30], были определены основные принципы и механизмы нормального роста и развития зубочелюстной системы, в основе которых лежит пространственное расположение нижней челюсти в процессе ее развития. Основным фактором, стимулирующим рост и развитие нижней

челюсти, является смещение нижней челюсти вперед в сагиттальном направлении [24, 25]. Описаны механизмы и потенциал смещения, патофизиологические возможности регулирования этого процесса. Согласно полученным данным, у пациентов с врожденной гипоплазией ветви нижней челюсти (при синдромах Робена, краниофациальной микросомии и др.) даже гипотрофированная височная мышца сохраняет потенциал влияния в координации образования нового венечного отростка, инициации формирования его костной структуры, развития и морфологии. При этом было доказано, что высота венечного отростка во многом зависит от степени смещения вперед нижней челюсти, которое контролируется главным образом сенсорной информацией в суставе и реакцией латеральной крыловидной мышцы. При отсутствии этого механизма венечный отросток не развивается. Однако по кинематическому механизму функция височной мышцы и морфогенез венечного отростка не способствуют смещению нижней челюсти в сагиттальном направлении. Если в процессе лечения создаются условия для постепенного смещения нижней челюсти вперед и формирования зоны растяжения, то появляется сенсорно-моторная связь, способствующая сокращению височной мышцы, росту и ремоделированию венечного отростка.

Методы хирургического лечения. Формирование «дистальной опоры». Осложнения в зубочелюстной системе после применения метода КДО

В. В. Рогинский, М. М. Берлова и др. (2002) [1] в работе «Реабилитация детей с анкилозирующими заболеваниями височно-нижнечелюстного сустава» перечислили последовательные этапы хирургической реабилитации: «1. Предоперационный этап – оценка общего состояния ребенка, диагностика, план лечения; 2. Ближайший послеоперационный этап (1–1,5 мес.) – удержание челюсти в правильном положении, предупреждение образования рубцовых контрактур при использовании физиотерапевтических методов лечения; 3. Период замещения трансплантата регенератом (до 2 лет) – закрепление и улучшение результатов второго этапа; 4. Период моделировки, формообразования, роста регенерата и последующих коррекций (после 2 лет) – устранение деформации нижней челюсти, прогрессирующей с ростом ребенка, и этапные хирургические вмешательства с целью коррекции размера недоразвитой части нижней челюсти с применением метода КДО». Автор описывает проведение реабилитации пациентов в различных возрастных группах и отмечает, что ее последовательность зависит от патоморфологического состояния дефекта после первичной операции, а потому хирургическое лечение таких пациентов на всех этапах играет ведущую роль.

В 2023 году Н. И. Имшенецкая, О.З. Топольницкий, Д.А. Лежнев и др. [2] охарактеризовали трехэтапную

комплексную реабилитацию пациентов с врожденными первично-костными заболеваниями ВНЧС и краниофациальной микросомией: 5–6 лет – хирургическое эндопротезирование ветви нижней челюсти; 10–12 лет – замена эндопротеза или костная пластика ветви нижней челюсти, а также применение КДО по показаниям; 15–17 лет – ортогнатическая хирургия с одномоментным эндопротезированием. Авторы рекомендуют на всех этапах проводить ортодонтическое лечение, начиная с функционально-действующих аппаратов и заканчивая несъемной ортодонтической техникой для подготовки к ортогнатической хирургии.

В отечественной литературе достаточно много сведений о применении метода компрессионно-дистракционного остеогенеза у данной категории пациентов. Так, И. В. Мазалов и Н. И. Имшенецкая (2011) [3] выявили патоморфологические аспекты принципа работы КДО, предложили новые методы дистракционного остеогенеза и новые дистракторы постоянного двунаправленного действия. Авторами предложена этапность хирургического лечения таких пациентов, в основу которого заложено создание костной «дистальной опоры» на стороне поражения.

П. Н. Митрошенков и др. (2016) [6] предлагали проводить КДО не только пораженной ветви нижней челюсти, но и одновременно верхней челюсти. Основным показанием к применению данного метода является наклон окклюзионной плоскости верхней челюсти.

По мнению ряда авторов [3, 6], основополагающим фактором формирования адаптационно-компенсаторных механизмов зубочелюстной системы в результате реабилитации таких пациентов является наличие «дистальной опоры» на стороне поражения в виде оссификата в результате КДО или эндопротеза. Авторы обосновывают это возможностью устранения асимметрии лица в раннем возрасте, что будет способствовать нормальному росту и развитию челюстно-лицевой области, профилактике формирования вторичных деформаций.

В 2015 году была опубликована работа Я. В. Шорстова и О. З. Топольницкого, описывающая современные взгляды и подходы в лечении анкилозов височно-нижнечелюстного сустава у детей [8]. Авторы привели результаты лечения 139 пациентов с анкилозом ВНЧС за 2000–2014 годы. По клиническим наблюдениям, в результате роста пациента через 3–5 лет после первой операции «формируется комплекс вторичных деформаций костей лицевого скелета: укороченная ветвь на стороне поражения, увеличение угла нижней челюсти, укороченный альвеолярный отросток верхней челюсти на стороне поражения и др.». Авторы предлагают для устранения комплекса деформаций в возрасте 9–12 лет у таких пациентов применять компрессионно-дистракционный остеогенез нижней челюсти или повторную замену эндопротеза мышечелкового отростка. Однако

при повторном обращении у пациентов были выявлены различной степени дефекты ветви нижней челюсти на стороне поражения. Важно отметить, что, по данным исследования, «во всех случаях отмечены дегенеративные изменения оставшегося фрагмента ветви – уменьшение доли губчатого вещества и увеличение объема кортикальной кости...»

В исследовании М. В. Короленковой и Н. В. Стариковой (2020) [5] о дентальных осложнениях в результате применения компрессионно-дистракционного остеогенеза нижней челюсти у детей в раннем возрасте отмечается, что КДО является фактором риска пороков развития зубов, особенно первых постоянных моляров. «Чем меньше возраст ребенка на момент операции, тем серьезнее ее последствия для развития зубов». В исследование были включены 75 детей в возрасте 5–16 лет (42 мальчика и 33 девочки, средний возраст $9,8 \pm 4,2$ года), получавших КДО нижней челюсти по поводу ее недоразвития, связанного с гемифациальной микросомией, синдромом Робена, синдромом Тричера Коллинза, синдромом Халлермана – Штрайфа – Франсуа или приобретенной природы. Средний возраст детей на момент дистракции был $6,3 \pm 4,4$ года. В основной группе детей аномалии развития постоянных зубов в области наложения компрессионно-дистракционных аппаратов, т. е. в области постоянных моляров, были выявлены у 42 детей из 75. При этом частота поражения первого и второго моляров была примерно одинаковой и составила 24,7 и 20,5 % соответственно. У каждого десятого (9,6 %) ребенка отмечено поражение обоих моляров. Вероятность гипоплазии первого моляра после КДО в 12 раз превышает таковую в группе сравнения. Кроме того, у 21 ребенка отмечена задержка прорезывания первых моляров. Поражение вторых моляров чаще проявлялось резкой дистопией их зачатков и образованием фолликулярных кист.

Базисом хирургического лечения таких патологий, в зависимости от степени поражения и показаний, является принцип восстановления отсутствующей ветви или ее части – создание «дистальной опоры». Применяемые методы хирургического лечения, такие как остеотомия нижней челюсти со скелетным вытяжением; костная пластика ветви нижней челюсти с созданием «дистальной опоры» на ранее оперированной стороне; остеотомия ветви нижней челюсти с одномоментной ее реконструкцией различными трансплантатами или эндопротезами, бесспорно, эффективны. Несомненно, хирургическое лечение, применяемое в раннем детском возрасте, является оптимальным методом восстановления артикуляции нижней челюсти, пищеварительной и дыхательных функций у таких пациентов.

ОБСУЖДЕНИЕ

Анализ научной литературы и наш собственный 20-летний опыт работы свидетельствуют о том, что

пациенты с первично-костными заболеваниями ВНЧС за весь период активного роста организма, в результате хирургического лечения и с целью создания «дистальной опоры», проходят как минимум 3–4 хирургических вмешательства на пораженной ветви нижней челюсти: начиная с КДО, первого временного протезирования, повторного эндопротезирования и далее до ортогнатической хирургии. Хорошо спланированная операция по витальным показаниям в раннем детском возрасте, бесспорно, является основным методом лечения пациентов с данной патологией, и культя ветви нижней челюсти, восстановленная с помощью компрессионно-дистракционного аппарата (КДА) или эндопротезирования, на первый взгляд, с точки зрения морфологии и функции, является достаточно надежной «дистальной опорой», при которой практически нормализуется симметрия лица и артикуляция нижней челюсти. Однако, как показывает многолетний опыт работы с такими пациентами, с течением времени, в процессе роста и развития челюстно-лицевой области, сформированная «дистальная опора» перестает выполнять свою удерживающую функцию по стабилизации положения нижней челюсти в результате нарастающего несоответствия размеров ветвей нижней челюсти с обеих сторон. При этом формируется так называемый специфичный морфофункциональный модуль зубочелюстной системы, состоящий из собственной кости, которая получена в результате КДО пораженной ветви нижней челюсти, имеющей сниженный, а при эндопротезировании вообще отсутствующий потенциал роста, а также рубцовые изменения мягких тканей, которые сохраняются в течение всего периода роста и развития лицевого черепа, мешая формированию нормальной лицевой морфологии. Латеральная крыловидная мышца атрофируется, при этом теряется способность продвижения ветви нижней челюсти вперед, отсутствует сагиттальное поступательное натяжение в области дегенеративного и/или гипопластичного мышечка или венечного отростка, что в дальнейшем способствует их атрофии. Также на контралатеральной стороне ветви нижней челюсти в ВНЧС формируется движение шарнирного типа, без трансляции мышечка. При опускании нижней челюсти сохраняется ее дефлексия. В результате редукции верхней и нижней челюстей степень выраженности дентоальвеолярной диспропорции нарастает и формируются аномалии зубов, зубных рядов и окклюзии. Вследствие изменения пространственного положения нижней челюсти после применения КДО возникает артропатия ВНЧС на контралатеральной стороне, что приводит к деструктивным морфологическим изменениям как на внешнем, так на внутреннем уровне ВНЧС, исключая любое перемещение вперед, наблюдается деформация мышечка и всего связочного аппарата сустава (смещение диска и т. д.). Это под-

тверждается исследованием, проведенным в 2024 году В. А. Шейфером, проф. О. З. Топольницким, проф. Д. А. Лежневым и др. [7], в котором были проанализированы результаты КЛКТ челюстно-лицевой области 55 пациентов в возрасте от 7 до 18 лет с односторонним анкилозирующим поражением после использования дистракционного аппарата в области ветви нижней челюсти. Доказано, что использование дистракционного аппарата вызывает ротацию нижней челюсти в коронарной плоскости, тем самым создает компрессию в области ВНЧС на контралатеральной стороне. Дегенеративные процессы в области ВНЧС были обнаружены у 61,8% пациентов, данный вид лечения способствует ротации нижней челюсти в коронарной плоскости, тем самым создавая компрессию в области ВНЧС на контралатеральной стороне. По мнению авторов, для предотвращения данной патологии с применением КДО необходимо изготовление спланта для стабилизации положения нижней челюсти.

СПИСОК ЛИТЕРАТУРЫ

1. Рогинский ВВ, Арсенина ОИ, Овчинникова ИА, Седых АА. Реабилитация детей с приобретенными дефектами и деформациями нижней челюсти. *Стоматология детского возраста и профилактика*. 2004;3(2):39-42. Режим доступа: <https://elibrary.ru/item.asp?id=9284420>
2. Имшенецкая Н.И., Топольницкий О.З., Лежнев Д.А., Гроева Ю.А., Янушевич С.О., Чепик Е.ОА. Мультидисциплинарный подход к обследованию и лечению пациентов с аплазией ветви нижней челюсти при краниофациальной микросомии. *Ортодонтия*. 2023;(3):39-45. Режим доступа: <https://elibrary.ru/item.asp?id=60024596>
3. Мазалов ИВ, Имшенецкая НИ. Анализ реабилитации пациентов с синдромами первой и второй жаберной дуг. *Dental Forum*. 2011;(3):78-79. Режим доступа: <https://elibrary.ru/item.asp?id=16364569>
4. Киченко АА, Тверье ВМ, Няшин ЮИ, Симановская ЕЮ, Еловицова АН. Становление и развитие классической теории описания структуры костной ткани. *Российский журнал биомеханики*. 2008;12(1):69-89. Режим доступа: <https://elibrary.ru/item.asp?id=11739428>
5. Короленкова МВ, Старикова НВ. Дентальные осложнения компрессионно-дистракционного остеогенеза нижней челюсти. *Стоматология*. 2020;99(6-2):24-28. <https://doi.org/10.17116/stomat20209906224>
6. Митрошенков ПН, Митрошенков ПП, Пелишенко ТГ. Устранение врожденных аномалий лицевого скелета с использованием систем компьютерной навигации. *Кремлевская медицина. Клинический вестник*. 2020;(2):55-62. <https://doi.org/10.26269/4wn0-8m21>
7. Шейфер ВА, Топольницкий ОЗ, Лежнев ДА, Петровская ВВ, Имшенецкая НИ, Казарян АО и др. Анализ ремоделирования и дегенеративных изменений головки мышечкового отростка на контралатераль-

ЗАКЛЮЧЕНИЕ

Анализируя текущие методы хирургического лечения детей с первично-костными заболеваниями ВНЧС, необходимо отметить, что вопрос о последовательности, сроках и объеме проведения хирургических вмешательств у такой категории пациентов остается открытым. Реконструкция ветви нижней челюсти в раннем детском возрасте, даже выполненная на высоком профессиональном уровне, является только частью стабилизирующего комплекса для развития челюстно-лицевой области, так как, исходя из теории костно-мышечного роста (описанной выше), для нормального равновесного развития и функционирования организма любая «реконструкция» костной структуры требует мышечной «поддержки». Ортодонтические аппараты, применяемые в течение всего периода роста и развития зубочелюстной системы у данной категории пациентов, создают тот необходимый морфофункциональный баланс в челюстно-лицевой области, который способствует ее нормальному росту и развитию.

ной стороне у детей с односторонним анкилозирующим поражением после использования дистракционного аппарата в области ветви нижней челюсти. *Стоматология детского возраста и профилактика*. 2024;24(1):22-28.

<https://doi.org/10.33925/1683-3031-2024-714>

8. Шорстов ЯВ., Топольницкий ОЗ., Ульянов СА. Анкилозы височно-нижнечелюстного сустава у детей и подростков. Современные взгляды, подходы в лечении и реабилитация в различные периоды детского возраста. *Медицинский альманах*. 2015;(3):191-195. Режим доступа:

<https://elibrary.ru/item.asp?id=24361076>

9. Anghinoni ML, Magri AS, Di Blasio A, Toma L, Sesenna E. Midline mandibular osteotomy in an asymmetric patient. *The Angle Orthodontist*. 2009;79(5):1008-1014. <https://doi.org/10.2319/102908-550.1>

10. Brevi B, Di Blasio A, Di Blasio C, Piazza F, D'Ascanio L, Sesenna E. Which cephalometric analysis for maxillo-mandibular surgery in patients with obstructive sleep apnoea syndrome? *Acta Otorhinolaryngologica Italica*. 2015;35(5):332-337.

<https://doi.org/10.14639/0392-100X-415>

11. Bruckmoser E, Undt G. Management and outcome of condylar fractures in children and adolescents: a review of the literature. *Oral Surgery, Oral Medicine, Oral Pathology, and Oral Radiology*. 2012;114(Suppl 5):S86-S106.

<https://doi.org/10.1016/j.oooo.2011.08.003>

12. Converse JM, Wood-Smith D, McCarthy JG, Coccaro PJ, Becker MH. Bilateral facial microsomia. Diagnosis, classification, treatment. *Plastic and Reconstructive Surgery*. 1974;54(4):413-423.

<https://doi.org/10.1097/00006534-197410000-00005>

13. Cousley RR, Calvert ML. Current concepts in the understanding and management of hemifacial microsomia. *British Journal of Plastic Surgery*. 1997;50(7):536-551.

[https://doi.org/10.1016/s0007-1226\(97\)91303-5](https://doi.org/10.1016/s0007-1226(97)91303-5)

14. David DJ, Mahatumarat C, Cooter RD. Hemifacial microsomia: a multisystem classification. *Plastic and Reconstructive Surgery*. 1987;80(4):525-535.

<https://doi.org/10.1097/00006534-198710000-00008>

15. Luo S, Sun H, Bian Q, Liu Z, Wang X. The etiology, clinical features, and treatment options of hemifacial microsomia. *Oral Dis*. 2023;29(6):2449-2462.

<https://doi.org/10.1111/odi.14508>

16. Di Blasio A, Cassi D, Di Blasio C, Gandolfini M. Temporomandibular joint dysfunction in Moebius syndrome. *European Journal of Paediatric Dentistry*. 2013;14(4):295-298. Режим доступа:

<https://pubmed.ncbi.nlm.nih.gov/24313581/>

17. Kahl-Nieke B, Fischbach R. Effect of early orthopedic intervention on hemifacial microsomia patients: an approach to a cooperative evaluation of treatment results. *American Journal Orthodontics and Dentofacial Orthopedics*. 1998;114(5):538-550.

[https://doi.org/10.1016/s0889-5406\(98\)70174-x](https://doi.org/10.1016/s0889-5406(98)70174-x)

18. Meazzini MC, Brusati R, Caprioglio A, Diner P, Garrattini G, Gianni E, et al. True hemifacial microsomia and hemimandibular hypoplasia with condylar-coronoid collapse: diagnostic and prognostic differences. *American Journal Orthodontics and Dentofacial Orthopedics*. 2011;139(5):e435-e447.

<https://doi.org/10.1016/j.ajodo.2010.01.034>

19. Meazzini MC, Brusati R, Diner P, Gianni E, Lalatta F, Magri AS, et al. The importance of a differential diagnosis between true hemifacial microsomia and pseudo-hemifacial microsomia in the post-surgical long-term prognosis. *Journal Cranio-Maxillofacial Surgery*. 2011;39(1):10-16.

<https://doi.org/10.1016/j.jcms.2010.03.003>

20. Moss ML. The pathogenesis of artificial cranial deformation. *American Journal of Physical Anthropology*. 1958;16(3):269-286.

<https://doi.org/10.1002/ajpa.1330160302> PMID: 1.202

21. Petrovic A, Stutzmann JJ, Oudet CL. Procesos de control en el crecimiento postnatal del cartilago condilar de la mandibula [Control processes in postnatal growth of mandibular condyle cartilage (In Spanish)]. *Rev Iberoam Ortod*. 1986;6(1):11-58. Режим доступа:

<https://pubmed.ncbi.nlm.nih.gov/3273738/>

22. Petrovic A. Point de vue d'un chercheur biomédical sur le rat comme modèle expérimental en orthodon-

tie [The biomedical researcher's point of view of the rat as an experimental model in orthodontics (In French.)]. *Revue d'Orthopedie Dento-Faciale*. 1985;19(1):101-113.

Режим доступа:

<https://pubmed.ncbi.nlm.nih.gov/3865315/>

23. Petrovic A. Mechanisms and regulation of mandibular condylar growth. *Acta Morphologica Neerlandico-Scandinavica*. 1972;10(1):25-34. Режим доступа:

<https://pubmed.ncbi.nlm.nih.gov/4643663/>

24. Pruzansky S. Not all dwarfed mandible are alike. *Birth Defects original article series*. 1969; 5:120-129. Режим доступа:

<https://cir.nii.ac.jp/crid/1571698600058430592?lang=en>

25. Tasse C, Böhringer S, Fischer S, Lüdecke HJ, Albrecht B, Horn D, et al. Oculo-auriculo-vertebral spectrum (OAVS): clinical evaluation and severity scoring of 53 patients and proposal for a new classification. *European Journal of Medical Genetics*. 2005;48(4):397-411.

<https://doi.org/10.1016/j.ejmg.2005.04.015>

26. Vargervik K, Miller AJ. Neuromuscular patterns in hemifacial microsomia. *American Journal Orthodontics and Dentofacial Orthopedics*. 1984;86(1):33-42.

[https://doi.org/10.1016/0002-9416\(84\)90274-4](https://doi.org/10.1016/0002-9416(84)90274-4)

27. Vargervik K, Miller AJ, Chierici G, Harvold E, Tomer BS. Morphologic response to changes in neuromuscular patterns experimentally induced by altered modes of respiration. *American Journal Orthodontics and Dentofacial Orthopedics*. 1984;85(2):115-124.

[https://doi.org/10.1016/0002-9416\(84\)90003-4](https://doi.org/10.1016/0002-9416(84)90003-4)

28. Vargervik K. New bone formation secured by oriented stress in maxillary clefts. *The Cleft Palate-Craniofacial Journal*. 1978;15:132-140. Режим доступа:

<https://cleftpalatejournal.pitt.edu/ojs/cleftpalate/article/view/719>

29. Vento AR, LaBrie RA, Mulliken JB. The O.M.E.N.S. classification of hemifacial microsomia. *Cleft Palate-Craniofacial Journal*. 1991;28(1):68-76,77.

https://doi.org/10.1597/1545-1569_1991_028_0068_tomens_2.3.co_2

30. Xenakis D, Rønning O, Kantomaa T, Helenius H. Reactions of the mandible to experimentally induced asymmetrical growth of the maxilla in the rat. *European Journal of Orthodontics*. 1995;17(1):15-24.

<https://doi.org/10.1093/ejo/17.1.15>

REFERENCES

1. Roginskiy VV, Arsenina OI, Ovchinnikov IA, Sedikh AA. Aftertreatment of children with the acquired defects and deformations of a mandible. *Pediatric dentistry and dental prophylaxis*. 2004;3(2):39-42 (In Russ.). Available from:

<https://elibrary.ru/item.asp?id=9284420>

2. Imshenetskaya NI, Topol'nitskiy OZ, Lezhnev DA, Gioeva YuA, Yanushevich SO, Chepik EA. Examination and treatment of patients with aplasia of mandibular branch in craniofacial microsomy using a multidisciplinary approach. *Ortodontiya*. 2023;(3):39-45 (In Russ.). Available from:

<https://elibrary.ru/item.asp?id=60024596>

3. Mazalov IV, Imshenetskaya NI. Analysis of rehabilitation of patients with syndromes of the first and second branchial arches. *Dental Forum*. 2011;(3):78-79 (In Russ.). Available from:

<https://elibrary.ru/item.asp?id=16364569>

4. Kichenko AA, Tverier VM, Nyashin YI, Simanovskaya EY, Elovikova AN. Formation and elaboration of the classical theory of bone tissue structure description. *Rossiyskiy zhurnal biomehaniki*. 2008;12(1):69-89 (In Russ.). Available from:

<https://elibrary.ru/item.asp?id=11739428>

5. Korolenkova MV, Starikova NV. Dental complications of the mandibular distraction osteogenesis. *Sto-*

- matology*. 2020;99(6-2):24-28 (In Russ.).
<https://doi.org/10.17116/stomat20209906224>
6. Mitrosheikov PN, Mitrosheikov PP, Pelishenko LG. Elimination of congenital facial skeleton anomalies with computer navigation systems. *Kremlevskaya meditsina. Klinicheskiy vestnik*. 2020;(2):55-62 (In Russ.).
<https://doi.org/10.26269/4wn0-8m21>
7. Sheifer VA, Topolnitskiy OZ, Lezhnev DA, Petrovskaya VV, Imshenetskaya NI, Kazaryan AO, et al. Analysis of remodeling and degenerative changes in the condylar process on the contralateral side in children with unilateral ankylosis post-mandibular ramus distraction. *Pediatric dentistry and dental prophylaxis*. 2024;24(1):22-28 (In Russ.).
<https://doi.org/10.33925/1683-3031-2024-714>
8. Shorstov YaV, Topolnitskiy OZ, Ulyanov SA. Ankyloses of temporomandibular joint in the case of children and teenagers. modern approach and view in the treatment and rehabilitation in various periods of childhood. *Medical almanac*. 2015;(3):191-195 (In Russ.). Available from:
<https://elibrary.ru/item.asp?id=24361076>
9. Anghinoni ML, Magri AS, Di Blasio A, Toma L, Sesenna E. Midline mandibular osteotomy in an asymmetric patient. *The Angle Orthodontist*. 2009;79(5):1008-1014.
<https://doi.org/10.2319/102908-550.1>
10. Brevi B, Di Blasio A, Di Blasio C, Piazza F, D'Ascanio L, Sesenna E. Which cephalometric analysis for maxillo-mandibular surgery in patients with obstructive sleep apnoea syndrome? *Acta Otorhinolaryngologica Italica*. 2015;35(5):332-337.
<https://doi.org/10.14639/0392-100X-415>
11. Bruckmoser E, Undt G. Management and outcome of condylar fractures in children and adolescents: a review of the literature. *Oral Surgery, Oral Medicine, Oral Pathology, and Oral Radiology*. 2012;114(Suppl 5):S86-S106.
<https://doi.org/10.1016/j.oooo.2011.08.003>
12. Converse JM, Wood-Smith D, McCarthy JG, Coccaro PJ, Becker MH. Bilateral facial microsomia. Diagnosis, classification, treatment. *Plastic and Reconstructive Surgery*. 1974;54(4):413-423.
<https://doi.org/10.1097/00006534-197410000-00005>
13. Cousley RR, Calvert ML. Current concepts in the understanding and management of hemifacial microsomia. *British Journal of Plastic Surgery*. 1997;50(7):536-551.
[https://doi.org/10.1016/s0007-1226\(97\)91303-5](https://doi.org/10.1016/s0007-1226(97)91303-5)
14. David DJ, Mahatumarat C, Cooter RD. Hemifacial microsomia: a multisystem classification. *Plastic and Reconstructive Surgery*. 1987;80(4):525-535.
<https://doi.org/10.1097/00006534-198710000-00008>
15. Luo S, Sun H, Bian Q, Liu Z, Wang X. The etiology, clinical features, and treatment options of hemifacial microsomia. *Oral Dis*. 2023;29(6):2449-2462.
<https://doi.org/10.1111/odi.14508>
16. Di Blasio A, Cassi D, Di Blasio C, Gandolfini M. Temporomandibular joint dysfunction in Moebius syndrome. *European Journal of Paediatric Dentistry*. 2013;14(4):295-298. Режим доступа:
<https://pubmed.ncbi.nlm.nih.gov/24313581/>
17. Kahl-Nieke B, Fischbach R. Effect of early orthopedic intervention on hemifacial microsomia patients: an approach to a cooperative evaluation of treatment results. *American Journal Orthodontics and Dentofacial Orthopedics*. 1998;114(5):538-550.
[https://doi.org/10.1016/s0889-5406\(98\)70174-x](https://doi.org/10.1016/s0889-5406(98)70174-x)
18. Meazzini MC, Brusati R, Caprioglio A, Diner P, Garrattini G, Gianni E, et al. True hemifacial microsomia and hemimandibular hypoplasia with condylar-coronoid collapse: diagnostic and prognostic differences. *American Journal Orthodontics and Dentofacial Orthopedics*. 2011;139(5):e435-e447.
<https://doi.org/10.1016/j.ajodo.2010.01.034>
19. Meazzini MC, Brusati R, Diner P, Gianni E, Lalatta F, Magri AS, et al. The importance of a differential diagnosis between true hemifacial microsomia and pseudo-hemifacial microsomia in the post-surgical long-term prognosis. *Journal Cranio-Maxillofacial Surgery*. 2011;39(1):10-16.
<https://doi.org/10.1016/j.jcms.2010.03.003>
20. Moss ML. The pathogenesis of artificial cranial deformation. *American Journal of Physical Anthropology*. 1958;16(3):269-286.
<https://doi.org/10.1002/ajpa.1330160302> PMID: 1.202
21. Petrovic A, Stutzmann JJ, Oudet CL. Procesos de control en el crecimiento postnatal del cartílago condilar de la mandíbula [Control processes in postnatal growth of mandibular condyle cartilage (In Spanish)]. *Rev Iberoam Ortod*. 1986;6(1):11-58. Режим доступа:
<https://pubmed.ncbi.nlm.nih.gov/3273738/>
22. Petrovic A. Point de vue d'un chercheur biomédical sur le rat comme modèle expérimental en orthodontie [The biomedical researcher's point of view of the rat as an experimental model in orthodontics (In French)]. *Revue d'Orthopedie Dento-Faciale*. 1985;19(1):101-113. Режим доступа:
<https://pubmed.ncbi.nlm.nih.gov/3865315/>
23. Petrovic A. Mechanisms and regulation of mandibular condylar growth. *Acta Morphologica Neerlando-Scandinavica*. 1972;10(1):25-34. Режим доступа:
<https://pubmed.ncbi.nlm.nih.gov/4643663/>
24. Pruzansky S. Not all dwarfed mandible are alike. *Birth Defects original article series*. 1969;5:120-129. Режим доступа:
<https://cir.nii.ac.jp/crid/1571698600058430592?lang=en>
25. Tasse C, Böhringer S, Fischer S, Lüdecke HJ, Albrecht B, Horn D, et al. Oculo-auriculo-vertebral spectrum (OAVS): clinical evaluation and severity scoring of 53 patients and proposal for a new classification. *European Journal of Medical Genetics*. 2005;48(4):397-411.
<https://doi.org/10.1016/j.ejmg.2005.04.015>
26. Vargervik K, Miller AJ. Neuromuscular patterns in hemifacial microsomia. *American Journal Orthodontics and Dentofacial Orthopedics*. 1984;86(1):33-42.
[https://doi.org/10.1016/0002-9416\(84\)90274-4](https://doi.org/10.1016/0002-9416(84)90274-4)
27. Vargervik K, Miller AJ, Chierici G, Harvold E, Tomer BS. Morphologic response to changes in neuromuscular patterns experimentally induced by altered modes of respiration. *American Journal Orthodontics and Dentofacial Orthopedics*. 1984;85(2):115-124.
[https://doi.org/10.1016/0002-9416\(84\)90003-4](https://doi.org/10.1016/0002-9416(84)90003-4)
28. Vargervik K. New bone formation secured by oriented stress in maxillary clefts. *The Cleft Palate-Craniofacial Journal*. 1978;15:132-140. Режим доступа:
<https://cleftpalatejournal.pitt.edu/ojs/cleftpalate/article/view/719>

29. Vento AR, LaBrie RA, Mulliken JB. The O.M.E.N.S. classification of hemifacial microsomia. *Cleft Palate-Craniofacial Journal*. 1991;28(1):68-76,77.

https://doi.org/10.1597/1545-1569_1991_028_0068_tomens_2.3.co_2

СВЕДЕНИЯ ОБ АВТОРАХ

Автор, ответственный за связь с редакцией:

Чепик Екатерина Александровна, кандидат медицинских наук, ассистент кафедры ортодонтии Российского университета медицины, Москва, Российская Федерация

Для переписки: che.katya@mail.ru

ORCID: <https://orcid.org/0000-0002-1650-5316>

Топольницкий Орест Зиновьевич, заслуженный врач РФ, доктор медицинских наук, профессор, заведующий кафедрой детской челюстно-лицевой

30. Xenakis D, Rönning O, Kantomaa T, Helenius H. Reactions of the mandible to experimentally induced asymmetrical growth of the maxilla in the rat. *European Journal of Orthodontics*. 1995;17(1):15-24.

<https://doi.org/10.1093/ejo/17.1.15>

хирургии Российского университета медицины, Москва, Российская Федерация

Для переписки: proftopol@mail.ru

ORCID: <https://orcid.org/0000-0002-3896-3756>

Толстунов Леонид Григорьевич, кандидат медицинских наук, доцент кафедры стоматологии Московского медицинского университета «Реавиз», Москва, Российская Федерация

Для переписки: leonid.tolstunov@mail.ru

ORCID: <https://orcid.org/0000-0001-6360-1338>

INFORMATION ABOUT THE AUTHORS

Corresponding author:

Ekaterina A. Chepik, DMD, PhD, Assistant Professor, Department of the Orthodontics, Russian University of Medicine, Moscow, Russian Federation

For correspondence: che.katya@mail.ru

ORCID: <https://orcid.org/0000-0002-1650-5316>

Orest Z. Topolnitsky, DDS, PhD, DSc, Professor, Honored Doctor of the Russian Federation Head of the Pediatric Maxillofacial Surgery, Russian University of Medicine, Moscow, Russian Federation

For correspondence: proftopol@mail.ru

ORCID: <https://orcid.org/0000-0002-3896-3756>

Вклад авторов в работу. Все авторы подтверждают соответствие своего авторства международным критериям ICMJE, а также согласны принять на себя ответственность за все аспекты работы: Чепик Е.А. – разработка концепции, методология, проведение исследования, формальный анализ, написание черновика рукописи; Топольницкий О.З. – валидация результатов, научное руководство, написание рукописи – рецензирование и редактирование; Толстун Л.Г. – методология, проведение исследования, формальный анализ, написание черновика рукописи.

Leonid G. Tolstunov, DMD, PhD, Associate Professor, Department of the Dentistry, Reaviz Moscow Medical University, Moscow, Russian Federation

For correspondence: leonid.tolstunov@mail.ru

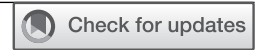ORCID: <https://orcid.org/0000-0001-6360-1338>

Поступила / Article received 02.04.2025

Поступила после рецензирования / Revised 05.06.2025

Принята к публикации / Accepted 24.06.2025

Authors' contribution. All authors confirm that their contributions comply with the international ICMJE criteria and agrees to take responsibility for all aspects of the work: Chepik E.A.– conceptualization, methodology, investigation, formal analysis, writing – original draft preparation; Topolnitsky O.Z.– validation, supervision, writing – review & editing; Tolstunov L.G.– investigation, formal analysis, writing – original draft preparation.



Критический анализ современного состояния методов комплексной реабилитации детей с односторонней гипоплазией и/или аплазией ветвей нижней челюсти при первично-костных заболеваниях височно-нижнечелюстного сустава. Часть II. Ортодонтический метод лечения

Е.А. Чепик^{1*}, О.З. Топольницкий¹, Л.Г. Толстунов²

¹Российский университет медицины, Москва, Российская Федерация

²Московский медицинский университет «Реавиз», Москва, Российская Федерация

АННОТАЦИЯ

Актуальность. Ортодонтическое лечение детей с первично-костными заболеваниями височно-нижнечелюстного сустава (ВНЧС) сопровождает этапы их хирургического лечения на протяжении всего периода развития зубочелюстной системы, начиная с раннего детского и заканчивая юношеским возрастом. Существует достаточно большой арсенал ортодонтических аппаратов, который можно использовать при лечении данной категории пациентов, однако результаты их применения единичны и противоречивы. По данным российских и зарубежных источников литературы, ортопедическое функциональное лечение в сочетании с методом компрессионно-дистракционного остеогенеза является более эффективным и потенциально дает стабильный результат, но в настоящее время последовательность и преемственность применения таких ортодонтических аппаратов не систематизированы. Это осложняется тем, что не существует общего алгоритма и клинических рекомендаций ортодонтического лечения данной категории пациентов. Цель. Провести анализ известных методов ортодонтического лечения пациентов с гипоплазией и/или аплазией ветвей нижней челюсти на этапах комплексной реабилитации и систематизировать полученные сведения. **Материалы и методы.** Обзор литературы был составлен в соответствии с критериями PRISMA для систематических обзоров и метаанализов. Поиск исследований осуществлялся в базах PubMed, Medline, EMBASE и eLibrary по ключевым словам: «ортодонтическое лечение», «гипо- и аплазия ветви нижней челюсти», «функциональный аппарат» и «этапы ортодонтического лечения», объединенным при поиске логическим оператором AND на английском и на русском языках. Проводился анализ оригинальных публикаций авторов применения съемных ортодонтических аппаратов у пациентов с первично-костными поражениями ВНЧС. Всего нами было обнаружено 1500 научных публикаций. В соответствии с критериями включения в итоговый обзор было включено 22 исследования. Также проведен ретроспективный анализ результатов ортодонтического лечения 40 пациентов, которые проходили ортодонтическое лечение на кафедре ортодонтии НОИ стоматологии имени А. И. Евдокимова Российского университета медицины в период с 2004 по 2024 год. **Результаты.** В настоящее время в отечественной литературе опубликованы единичные случаи применения того или иного функционального ортодонтического аппарата для лечения детей с односторонней гипоплазией и/или аплазией ветвей нижней челюсти при первично-костных заболеваниях ВНЧС. В подавляющем большинстве случаев это шина Ванкевич или пластиночный аппарат с лингвальным пелотом. В литературе отсутствует описание алгоритма ортодонтического лечения пациентов с односторонней гипоплазией и/или аплазией ветвей нижней челюсти при первично-костных заболеваниях ВНЧС. **Заключение.** В отношении данной категории пациентов в настоящее время отсутствуют критерии оценки качества оказания стоматологической ортодонтической помощи на разных этапах развития зубочелюстной системы, не изучены проблемы преемственности в деятельности специалистов при оказании комплексной стоматологической помощи. К сожалению, до сих пор не определена тактика ортодонтического лечения, а также не выявлены все возможности ортопедического воздействия ортодонтических аппаратов на нижнюю и верхнюю челюсти при лечении данной категории пациентов. Не определены оптимальные возможности хирургического и ортодонтического лечения как единого целого.

Ключевые слова: ортодонтическое лечение, гипоплазия и аплазия ветвей нижней челюсти, функциональный аппарат, этапы ортодонтического лечения

Для цитирования: Чепик ЕА, Топольницкий ОЗ, Толстунов ЛГ. Критический анализ современного состояния методов комплексной реабилитации детей с односторонней гипоплазией и/или аплазией ветвей нижней челюсти при первично-костных заболеваниях височно-нижнечелюстного сустава. Часть II. Ортодон-

тический метод лечения. *Стоматология детского возраста и профилактика*. 2025;(4):384-394. <https://doi.org/10.33925/1683-3031-2025-904>

***Автор, ответственный за связь с редакцией:** Чепик Екатерина Александровна, кафедра ортодонтии, Российский университет медицины, 127006, ул. Долгоруковская, д. 4, г. Москва, Российская Федерация. Для переписки: che.katya@mail.ru

Конфликт интересов: Топольницкий О.З. является заместителем главного редактора журнала «Стоматология детского возраста и профилактика», но не имеет никакого отношения к решению опубликовать эту статью. Статья прошла принятую в журнале процедуру рецензирования. Об иных конфликтах интересов авторы не заявляли.

Благодарности: Авторы заявляют об отсутствии внешнего финансирования при проведении исследования. Индивидуальные благодарности для декларирования отсутствуют.

Systematic review of current approaches to comprehensive management of children with unilateral mandibular ramus hypoplasia or aplasia in congenital osseous disorders of the temporomandibular joint. Part II: Orthodontic management

E.A. Chepik^{1*}, O.Z. Topolnitsry¹, L.G. Tolstunov²

¹Russian University of Medicine, Moscow, Russian Federation

²Moscow Medical University “Reaviz”, Moscow, Russian Federation

ABSTRACT

Relevance. Orthodontic management of children with congenital osseous disorders of the temporomandibular joint (TMJ) spans the entire course of dentofacial growth and accompanies each surgical stage from early childhood through adolescence. Although a wide range of orthodontic appliances is available for this patient group, published data on their use remain limited and inconsistent. Evidence from Russian and international sources suggests that combining functional orthopedic treatment with distraction osteogenesis (DO) yields more durable, clinically stable outcomes. However, the sequence of appliance use and continuity of care remain poorly organized and insufficiently systematized, a gap compounded by the absence of a unified clinical algorithm and formal practice guidelines. **Objective.** To analyze existing orthodontic management methods for patients with mandibular ramus hypoplasia and/or aplasia across the stages of comprehensive rehabilitation and to synthesize the available evidence. **Materials and methods.** The literature review was conducted in accordance with PRISMA guidelines for systematic reviews and meta-analyses. Searches were performed in PubMed, Medline, EMBASE, and eLibrary using the keywords “orthodontic management,” “mandibular ramus hypoplasia and aplasia,” “functional appliance,” and “stages of orthodontic treatment,” combined with the Boolean operator AND, in both English and Russian. Original publications reporting the use of removable orthodontic appliances in patients with congenital osseous TMJ disorders were analyzed. A total of 1,500 records were identified; 22 met the inclusion criteria and were included in the final review. In addition, a retrospective analysis was conducted of orthodontic outcomes in 40 patients treated at the Department of Orthodontics, A.I. Yevdokimov Moscow State University of Medicine and Dentistry, from 2004 to 2024. **Results.** Reports in the Russian-language literature describing specific functional orthodontic appliances for children with unilateral mandibular ramus hypoplasia and/or aplasia due to congenital osseous TMJ disorders are scarce. Most published cases involve the Vankevich appliance (maxilla-supported fracture splint) or a removable plate with a lingual pad (pelotte). To date, no standardized protocol for orthodontic management of these patients has been proposed. **Conclusion.** In this patient population, criteria for evaluating the quality of orthodontic care across stages of dentofacial development are lacking, and the continuity of multidisciplinary collaboration within comprehensive dental rehabilitation is insufficiently characterized. A clear clinical strategy for orthodontic management has not been defined, and the biomechanical capabilities of orthodontic appliances in influencing both jaws both jaws are not fully delineated. The optimal integration of surgical and orthodontic stages into a unified, evidence-based treatment protocol also remains to be established.

Keywords: orthodontic management, mandibular ramus hypoplasia or aplasia, functional appliance, stages of orthodontic treatment

For citation: Chepik EA, Topolnitsky OZ, Tolstunov LG. Systematic review of current approaches to comprehensive management of children with unilateral mandibular ramus hypoplasia or aplasia in congenital osseous disorders of the temporomandibular joint. Part II: Orthodontic management. *Pediatric dentistry and dental prophylaxis*. 2025;25(4):384-394. (In Russ.). <https://doi.org/10.33925/1683-3031-2025-904>

***Corresponding author:** Ekaterina A. Chepik, Department of Orthodontics, Russian University of Medicine, 4 Dolgorukovskaya Str., Moscow, Russian Federation, 127006. For correspondence: che.katya@mail.ru.

Conflict of interests: O.Z. Topolnitsky, the Deputy Editor-in-Chief of the journal *Pediatric dentistry and dental prophylaxis*, was not involved in the decision to publish this article. The article underwent the standard peer-review process of the journal. The authors have declared no other conflicts of interest

Acknowledgments: The authors declare that there was no external funding for the study. There are no individual acknowledgments to declare.

ВВЕДЕНИЕ

Пациенты с односторонней гипоплазией и/или аплазией ветвей нижней челюсти относятся к сложной категории пациентов. Наличие анатомического дефекта ветви при развитии зубочелюстной системы инициирует формирование морфофункционального дисбаланса челюстно-лицевой области, что в свою очередь способствует формированию аномалий зубов, зубных рядов и окклюзии и характеризуется как тяжелая сочетанная патология. Морфофункциональный дисбаланс зубочелюстной системы у данной категории пациентов приводит к нарушению функции дыхания, пережевывания и речи, что снижает качество жизни пациента, приводящее к его инвалидизации.

Только комплексный подход в лечении данной категории пациентов способствует решению данной проблемы, но при условии соблюдения последовательности, преемственности и согласованности действий врачей различных специальностей, что в свою очередь влияет на качество проведения реабилитации таких пациентов.

Ортодонтическое лечение детей с первично-костными заболеваниями ВНЧС, с гипоплазией и/или аплазией ветвей нижней челюсти на протяжении всего периода развития зубочелюстной системы сопровождается хирургическим лечением, которое заключается в создании «дистальной опоры» в области анатомического дефекта с помощью метода компрессионно-дистракционного остеогенеза (КДО) или эндопротезирования [1].

Общепринятой стандартной этапности ортодонтического лечения данной категории пациентов не существует. Специфика планирования ортодонтического лечения таких пациентов зависит от состояния зубочелюстной системы после проведения хирургического лечения. Исходя из нашего клинического опыта, задачами ортодонтического лечения в различные этапы хирургического лечения являются: после проведения первичного хирургического лечения (у пациентов с анкилозом) – стабилизация положения нижней челюсти; после формирования «дистальной опоры» при проведении КДО – нормализация формы зубных рядов и положения зубов, сочетающаяся со стабилизацией положения нижней челюсти (применение съемных

пластиночных и функциональных аппаратов). В более старшем возрасте состояние зубочелюстной системы в период окклюзии постоянных зубов является маркером, характеризующим качество проведения реабилитации на ранних периодах развития челюстно-лицевой области: наличие вторичной деформации или ее отсутствие формирует тактику дальнейшего хирургического и/или только ортодонтического лечения пациента.

В настоящее время последовательность и преемственность применения тех или иных ортодонтических аппаратов не описаны. Это связано с отсутствием общего алгоритма и клинических рекомендаций по плановому ортодонтическому лечению данной категории пациентов.

Цель исследования. Провести анализ известных методов ортодонтического лечения пациентов с гипоплазией и/или аплазией ветвей нижней челюсти на этапах комплексной реабилитации и систематизировать полученные сведения.

МАТЕРИАЛЫ И МЕТОДЫ

Аналитический обзор литературы составлен в соответствии с критериями PRISMA для систематических обзоров и метаанализов. Также проведен ретроспективный анализ результатов ортодонтического лечения 40 пациентов кафедры ортодонтии НОИ стоматологии имени А. И. Евдокимова Российского университета медицины в период с 2004 по 2024 год.

РЕЗУЛЬТАТЫ

Основной вопрос

Обобщить и дать оценку эффективности применения аппаратных методов ортодонтического лечения детей и подростков с первично-костными заболеваниями ВНЧС на этапах их комплексной реабилитации.

Стратегия поиска публикаций

По ключевым словам «ортодонтическое лечение», «гипоплазия и аплазия ветвей нижней челюсти», «функциональный аппарат», «этапы ортодонтического лечения», объединенным при поиске логическим оператором AND, на английском и на русском

языках проводился поиск публикаций в электронной поисковой системе по биомедицинским исследованиям PubMed, в электронной библиотеке e-Library и в базах данных Medline, EMBASE. Также был проведен ручной поиск по библиографическим ссылкам в изученных статьях. Глубина поиска составила от 20 лет по отечественным источникам до 40 лет по зарубежным, что соответствует временному промежутку с 1985 по 2025 год. Всего было обнаружено 1500 научных работ. Идентификация, скрининг и отбор были осуществлены в библиотеке Mendeley.

Критерии включения публикаций: оригинальные исследования, патенты на ортодонтические аппараты, соответствие заданной теме, систематические обзоры, клинические случаи.

Критерии исключения публикаций: метаанализ, отсутствие полного текста статьи.

Анализ отобранных источников литературы показывает, что по периодам развития зубочелюстной системы и с учетом специфики действия применяемых ортодонтических аппаратов ортодонтическое лечение пациентов с первично-костными заболеваниями ВНЧС принято условно разделять на несколько последовательных этапов:

- Применение ортодонтических методов иммобилизации челюстей после проведения первичной хирургической операции.

- Ортодонтическое лечение пациентов с гипоплазией и/или аплазией ветвей нижней челюсти аппаратами механического, функционального или комбинированного действия.

- Ортодонтическое лечение ортопедическими функциональными аппаратами (ОФА).

- Ортодонтическое лечение пациентов с гипоплазией и/или аплазией ветвей нижней челюсти несъемной ортодонтической техникой.

Ортодонтические методы иммобилизации челюстей после проведения первичной хирургической операции у детей с первично-костными заболеваниями ВНЧС

Задачами ортодонтического лечения в раннем послеоперационном периоде являются стабилизация положения нижней челюсти и формирование ложного сустава. После хирургического лечения в первую очередь необходимо оценить степень артикуляции нижней челюсти и наличие мышечных контрактур. В ортодонтической практике с 80-х годов XX века и по настоящее время используется стандартный метод ортодонтического лечения пациентов с первично-костными заболеваниями ВНЧС после проведения первичного хирургического вмешательства: после резекции ветви нижней челюсти на стороне поражения проводится смещение нижней челюсти в трансверсальном и сагиттальном направлениях с фиксацией ее положения по отношению к верхней челюсти назубно-десневой шиной Ванкевич. В конструкции шины имеется окклюзионная накладочка с отпечатками зубов-антагонистов, которая поддерживает

разобшение зубных рядов боковой группы зубов, сформированное на высоту (вертикальной щели) при пространственном изменении положения нижней челюсти после операции, а также лингвальный пелот на контралатеральной стороне для стабилизации положения нижней челюсти в трансверсальном направлении. Разобшение зубных рядов сохраняет ширину диастаза между костными фрагментами в области остеотомии, снижает нагрузку на трансплантат и способствует костной регенерации [2]. В результате использования аппарата формируется ложный сустав на стороне поражения. В поздний послеоперационный период в процессе лечения пациента данным аппаратом для создания возможности дентоальвеолярного удлинения зубного ряда на стороне поражения необходимо корректировать высоту окклюзионной накладочки, что не всегда возможно провести и контролировать в связи с тем, что после коррекции высоты окклюзионной накладочки ухудшается качество фиксации и стабилизации аппарата, усиливается дестабилизация пространственного положения нижней челюсти. При этом отмечается ротация нижней челюсти по часовой стрелке с ее ретропозицией. Интрузия боковой группы зубов верхней челюсти на стороне анатомического дефекта и эктрузия зубов на контралатеральной стороне приводят к деформации окклюзионной плоскости.

На основании нашего клинического опыта и анализа источников литературы можно заключить, что результат ортодонтической стабилизации нижней челюсти в этом периоде лечения сохранится лишь в том случае, если эффект разобращения зубных рядов со стороны дефекта ветви нижней челюсти не будет потерян при переходе к следующему этапу лечения, что, к сожалению, не всегда достижимо.

Отечественные специалисты прилагают усилия в области разработки аппаратов, применяемых в послеоперационный период. Так, А. С. Серегин и М. А. Постников в 2018 году [3] предложили способ реабилитации детей с анкилозом ВНЧС и контрактурой мышц челюстно-лицевой области в послеоперационном периоде и устройство, «состоящее из базиса с окклюзионными накладками на верхний зубной ряд, соединенный посредством разобщающих пружин с непрерывной окклюзионной накладкой на нижний зубной ряд». Устройство вводится между зубными рядами в сжатом состоянии, за счет эластических свойств пружин способствует разобщению зубных рядов и тем самым препятствует возникновению рецидивов анкилоза и контрактур в послеоперационном периоде. Вместе с тем устройство позволяет сомкнуть зубные ряды с известным усилием, то есть выполнять активную лечебную гимнастику. Такая конструкция в силу большой площади межзубных контактов и естественного направления вектора разобщающей механической силы также обеспечивает равномерное распределение давления на пародонт всех зубов, что исключает возможность их перегрузки. Предлагаемый способ реба-

литации детей с анкилозом ВНЧС и формированием мышечной контрактуры в послеоперационном периоде имеет следующие преимущества: круглосуточное использование устройства пациентом; возможность дозировать действующую силу при использовании в ходе активации или дезактивации раскрывающих пружин; исключает функциональную перегрузку отдельных зубов при использовании аппарата; не требуется дополнительной фиксации; устройство возможно использовать как снаряд для активной лечебной гимнастики в послеоперационный период.

К сожалению, в источниках литературы не встречается описаний особенностей морфофункциональной адаптации зубочелюстной системы у данной категории пациентов при использовании аппарата М. А. Постникова [патент №2674116 С1] [3], не найдено научно подтвержденных данных о влиянии аппарата на морфофункциональную адаптацию мышечного отростка при артикуляции нижней челюсти. Также мы не исключаем наличие интрузионного эффекта в боковой группе зубов при использовании данного аппарата, и, конечно же, у этого аппарата отсутствует иммобилизационный эффект.

Ортодонтическое лечение пациентов с гипоплазией и/или аплазией ветвей нижней челюсти при первично-костных поражениях ВНЧС аппаратами механического, функционального или комбинированного действия

В отдаленный послеоперационный период, а также при лечении пациентов методом КДО после проведения дистракции в период сформированной окклюзии временных зубов, в периоды подготовки к смене и смены зубов для улучшения артикуляции нижней челюсти и стимуляции ее роста, а также для предотвращения формирования вторичных деформаций, в клинике ортодонтии используется съемный пластиночный аппарат, фиксируемый на верхнюю челюсть, имеющий срединный распил его базиса, винт для трансверсальной коррекции зубного ряда и лингвальный пелот, расположенный на контралатеральной стороне. Изготовление данного аппарата проводится в конструктивной окклюзии, с достижением нормального положения нижней челюсти по отношению к срединной линии лица.

По данным А. Б. Слабковской (2010) [6], при диагностике и планировании лечения трансверсальных аномалий окклюзии следует учитывать возможность асимметричного сужения зубных рядов и сочетания зубочелюстных аномалий в различных направлениях, а выбор ортодонтического аппарата зависит от степени деформации не только нижнего, но и верхнего зубного ряда. В период активного роста пациентов автор предлагает проводить двухэтапное лечение. На первом этапе нормализуются и синхронизируются размеры верхнего и нижнего зубных рядов, на втором – позиционируется нижняя челюсть. Для асимметричного расширения зубных рядов наиболее часто используют пластиночные аппараты с винтом для

блокирования смещения здоровой половины зубного ряда, в которых применяют окклюзионные накладки со здоровой стороны или небный пелот. По мнению автора, окклюзионные накладки создают «интрузионный момент силы, который при длительном воздействии ротирует окклюзионную плоскость и вызывает дискомфорт у пациента при смыкании зубов».

По нашим наблюдениям, у 18 из 40 обследованных нами детей с первично-костными поражениями ВНЧС с односторонней гипоплазией и/или аплазией ветвей нижней челюсти применение окклюзионных накладок в аппарате на стороне анатомического дефекта, даже в короткие сроки ношения аппарата, дает форсированный интрузионный эффект в боковой группе зубов, вызывая ускоренную деформацию верхней челюсти. У пациентов с невыраженным анатомическим дефектом ветви нижней челюсти до и после проведения КДО и применения данного аппарата исчезает дефлексия и нормализуются положение нижней челюсти и окклюзия. Однако у пациентов с выраженной гипоплазией и/или аплазией ветви нижней челюсти лечение данным аппаратом не предотвращает появления вторичной деформации.

Ортодонтическое лечение ортопедическими функциональными аппаратами (ОФА)

Во всех мировых стоматологических школах ортодонтическое лечение данной категории пациентов основывается на применении функциональных ортодонтических аппаратов, задачей которых является нормализация миодинамического равновесия зубочелюстной системы и достижение морфологической трансформации челюстно-лицевой области на этапах ее роста и развития. В основу действия аппаратов заложено ортопедическое функциональное воздействие на лицевую череп.

Независимо от конструктивных различий и способов действия функциональных аппаратов, их объединяет принцип, основанный на костно-мышечном воздействии, которое можно представить в виде блок-схемы [16] (рис. 1).

Экспериментально было доказано [19] особое влияние продолжительной активности биламинарной зоны на процессы ремоделирования мышечного отростка. При отсутствии таковой процесс ремоделирования останавливался и начиналось развитие дегенеративных изменений мышечного отростка нижней челюсти.

По-нашему мнению, однако, необходимо учитывать, что у пациентов с первично-костными заболеваниями ВНЧС анкилозирующего характера, а также после первичных хирургических вмешательств полностью изменена структура ВНЧС: имеются дефект ветви нижней челюсти, деструкция хряща и биламинарной зоны, атрофия латеральной крыловидной мышцы, ее аномальное прикрепление или полное отсутствие. Поэтому рассматривать локальное действие функционального аппарата на возможность роста и ремоделирования мышечка на стороне по-

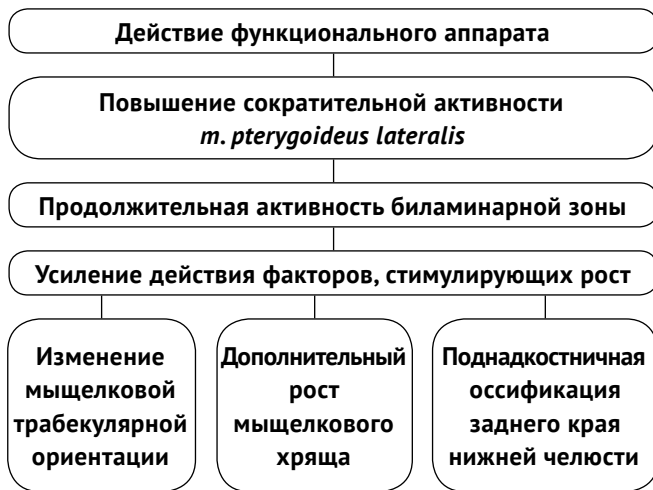

Рис. 1. Блок-схема действия функционального аппарата
Fig. 1. Diagram of the functional device

ражения у таких пациентов не предоставляется возможным. Такой рост возможен только в случае сохранности зон роста мышелка и хряща.

В некоторых зарубежных источниках литературы [7, 9, 10, 13, 14, 21] опубликованы данные о том, что при применении ортопедических функциональных ортодонтических конструкций у пациентов с незначительной гипоплазией ветви и сохранением суставного хряща на стороне поражения возможно получить прирост костной ткани в области мышелка, а также выявляется трансформация дентоальвеолярного комплекса при воздействии ортопедических функциональных аппаратов (ОФА). А у пациентов с более выраженной степенью поражения ветви нижней челюсти, по мнению ряда авторов [15, 20], целесообразно использовать комбинированное лечение (хирургическое – КДО и ортодонтическое – ОФА).

Типы аппаратов, описанные в специализированной литературе, были в некоторой степени сопоставимы по конструкции, и все представляли собой вариации активатора Харвольда [12, 14]. Этот аппарат является моноблоком с окклюзионными накладками в боковых отделах с двух сторон, лингвальными двусторонними пелотами и вестибулярной дугой. Продолжительность лечения этим аппаратом, а также его коррекция и возможности модификации в процессе лечения в литературе не описывались. Нет сведений и об анатомических изменениях зубочелюстной системы, вызванных ростом и эффектом лечения данным аппаратом.

A. Silvestri и др. [18], обследовав 16 пациентов, показали, что при использовании бионатора Бальтерса у пациентов с врожденной односторонней гипоплазией ветви нижней челюсти в период роста действие аппарата частично или полностью индуцировало морфофункциональную сбалансированность зубочелюстной системы. У 8 пациентов наблюдалось значительное увеличение высоты ветви на пораженной стороне по сравнению с непораженной, а у 3 – про-

изошла полная коррекция асимметрии. При этом определялась повышенная активность жевательных мышц на стороне поражения у всех пациентов.

T. El-Bialy и др. [11] рекомендовали использовать гибридный аппарат в сочетании с импульсным ультразвуком низкой интенсивности (LIPUS). Авторы наблюдали модификацию роста, то есть изменение положения нижней челюсти в вертикальном направлении у 5 пациентов в возрасте 7–7,5 лет. Кроме того, наблюдалась тенденция к увеличению высоты ветви нижней челюсти ($4,0 \pm 2,7$ мм) и улучшению вертикального смещения нижней челюсти ($6,2 \pm 3,6$ мм) на пораженной стороне по сравнению с контралатеральной стороной, но эти различия не были статистически значимыми ($p = 0,1$). Авторы предполагали, что LIPUS уменьшает продолжительность лечения, хотя полученный результат (8–12 мес.) говорит об обратном.

K. Vargervik и др. [19] обследовали 15 пациентов (средний возраст 8 лет 2 мес.) и заключили, что функциональные приспособления у растущих детей с краниофациальной микросомией вызывают «гармоничное челюстно-нижнечелюстное развитие». В менее тяжелых случаях применение только ОФА может даже устранить порок развития, хотя в крайних случаях это лечение является сочетанным и включает также хирургическое.

B. Rune и др. [17] исследовали результаты лечения 15 пациентов (средний возраст 8 лет 7 мес.) с гипо- и аплазией ветви с помощью регулятора функции Френкеля в сочетании с аппаратом Гербста. У 3 пациентов было выявлено перенаправление роста лицевого скелета.

J. Wang и др. [20] исследовали 10 пациентов (средний возраст 7 лет 6 мес.), у которых применялись функциональные аппараты в сочетании с односторонним дистракционным остеогенезом. Было проведено сравнение с контрольной группой пациентов, у которых использовался только метод КДО. Комбинированное лечение с применением КДО, а затем ОФА оказалось более эффективным.

D. Cassi и M. Magnifico (2017) [8] представили клинический случай лечения пациента 4-летнего возраста с краниофациальной микросомией при помощи асимметричного функционального активатора, в конструкцию которого входят накосочные компоненты бионатора и вестибулярный щит Френкеля на пораженной стороне. Это устройство поддерживает дизокклюзию зубного ряда в боковом отделе со стороны поражения, обеспечивая пассивное вертикальное прорезывание верхних зубов. Авторы сообщают о хорошем результате лечения пациента в течение 30 месяцев, по прошествии которых пациент наблюдался еще 6 месяцев, используя аппарат только ночью. В возрасте 7 лет активная терапия была завершена и в течение последующих 2 лет наблюдался стабильный результат.

По опубликованным данным, применение ОФА у пациентов с врожденными первично-костными заболеваниями ВНЧС легкой степени выраженности эффективно, если оно завершено до окончания роста лице-

вого скелета. В более сложных случаях после лечения с применением КДО и ОФА зубочелюстная система обладает большей морфофункциональной стабильностью.

По данным А. К. Корсак (2005) [2], преждевременное завершение использования ортодонтического аппарата чревато механической перегрузкой костного трансплантата, его быстрым рассасыванием, уменьшением диастаза между костными фрагментами и рецидивом анкилоза ВНЧС. Кроме того, автор отмечает, что недостаточная функциональная нагрузка на костный трансплантат также может привести к его резорбции. По клинко-рентгенологическим наблюдениям автора, несмотря на хорошие отдаленные функциональные и частично анатомические результаты лечения, у всех детей после операции за счет продолжающегося продольного роста нижней челюсти на «здоровой» стороне со временем проявляется асимметрия лица, ранее устраненная во время операции. Это значит, что больные с анкилозом ВНЧС после операции в возрасте 17–18 лет и старше нуждаются в контурной или костной пластике по эстетическим показаниям.

Следует отметить, что встречается очень мало источников, в которых бы описывались особенности ортодонтического лечения детей с воспалительными и травматическими костными поражениями ВНЧС, и в литературе отсутствуют данные о результатах использования активатора Андресена-Хойпля у данной категории пациентов.

Ортодонтическое лечение пациентов с гипоплазией и/или аплазией ветвей нижней челюсти при первично-костных поражениях ВНЧС несъемной ортодонтической техникой

Период формирования окклюзии постоянных зубов является завершающим этапом развития лицевого черепа. По морфофункциональному состоянию зубочелюстной системы можно подвести итог результатам предыдущего хирургического и ортодонтического лечения. Даже при благополучном исходе ранее проведенного лечения и достижении равновесного состояния анатомических частей челюстей и стабильной окклюзии в раннем возрасте генетически детерминированные рост и развитие лицевого черепа в новых морфофункциональных условиях и при снижении потенциала роста, а также недостаточных адаптационно-компенсаторных возможностях формируют дисбаланс на челюстном и окклюзионном уровне. По нашему мнению, маркером качества и стабильности проведенного лечения у такой категории пациентов, помимо достигнутой функциональной окклюзии и нормализации положения подбородка относительно срединной линии лица, является параллельность окклюзионной плоскости в вертикально-трансверсальном направлении относительно зрачковой линии. При незначительном морфологическом дисбалансе ветвей нижней челюсти и сохраненной дефлексии ротация окклюзионной плоскости в вертикальном и транс-

версальном направлениях неизбежна. И у таких пациентов по окончании роста лицевого черепа необходимо проведение ортогнатической хирургии.

В нашей практике у 22 пациентов, обратившихся к нам из различных регионов Российской Федерации, ранее уже было проведено по месту жительства хирургическое и ортодонтическое лечение. В 80% случаев после проведенного лечения из-за ограничения объема и возможностей ортодонтической помощи таким пациентам мы наблюдали отсутствие морфологического баланса между челюстями (и их частями) и окклюзией. Вторичная деформация лицевого черепа у данной категории пациентов на уровне челюстей проявлялась их асимметрией, микро- и ретрогнатией, ретроинклинацией и т. д., на уровне дентоальвеолярного комплекса – аномалиями зубов и зубных рядов и пародонтопатиями различной степени выраженности. Наблюдался полный эстетический и морфофункциональный «коллапс» лицевого черепа и зубочелюстной системы. Индикатором морфофункционального состояния зубочелюстной системы является окклюзия зубных рядов, которая у этих пациентов была аномальна, с высокой степенью выраженности сагиттального, вертикального и трансверсального несоответствия. В боковых отделах зубных рядов у большинства обследованных нами определялась перекрестная и дистальная окклюзия; в переднем отделе – трансверсальная резцовая окклюзия и/или дизокклюзия с формированием сагиттальной и вертикальной щели в области переднего отдела зубных рядов. Асимметричное сужение зубных рядов сопровождалось их удлинением, сформированным за счет протрузии зубов переднего отдела. Интрузия боковой группы зубов на стороне поражения и экструзия на контралатеральной стороне формируют ротацию окклюзионной плоскости в трансверсально-вертикальном направлении, что блокирует положение нижней челюсти, способствуя ее патологичной артикуляции (дефлексии). Поэтому в период завершеного роста лицевого черепа объем и задачи ортодонтического лечения уменьшаются, ни о каком ортопедическом воздействии на челюсти речи не идет. У таких пациентов проводили ортодонтическое лечение несъемной ортодонтической техникой – брекет-системой с декомпенсацией челюстной аномалии (выравниванием зубных рядов) для подготовки к проведению ортогнатической хирургии.

В 2023 году Н. В. Старикова и Д. Я. Бабаев [4, 5] предложили два двучелюстных аппарата для вертикализации и устранения дефлексии нижней челюсти (патент №2022134038, 23.12.2022, патент №2023102580, 06.02.2023). Аппараты могут быть использованы для лечения пациентов с посттравматической деформацией нижней челюсти, устранения гемифациальной микросомии, дефектов после новообразования с экзартикуляцией.

Один из аппаратов несъемный, фиксируется на постоянные зубы и содержит ортодонтические кольца, фиксированные на постоянные первые моляры верхней челюсти, соединенные с небной стороны небным

бюгелем; ортодонтические кольца на постоянные первые моляры и клыки нижней челюсти, соединенные с язычной стороны лингвальной дугой; шарниры, закрепленные на кольцах на клыках нижней челюсти; шарниры, закрепленные на кольцах на постоянных молярах верхней челюсти, и соединенные с шарнирами активные элементы в виде подвижных стержней, установленных в трубчатых направляющих. Длина активных элементов, выполненных для установки на стороне недоразвитой ветви нижней челюсти, больше длины активных элементов, выполненных для установки на здоровой стороне челюсти.

Другой аппарат – съемный, его прототипом является «Твин-блок Кларка». В конструкцию аппарата входит разъемный блок пластмассовых базисов на верхнюю и нижнюю челюсти с разнонаправленными окклюзионными наклонными поверхностями. Окклюзионные наклонные поверхности на одном базисе выполнены с продольным направляющими пазами, имеющими прямоугольные поперечные сечения. Окклюзионные наклонные поверхности второго базиса имеют поперечные сечения, сужающиеся на конус, и выполнены для перемещения по продольным направляющим пазам, ширина которых не превышает ширину сужающихся на конус поперечных сечений в средней части конусного сужения.

Как описывают авторы, эти аппараты способствуют вертикализации нижней челюсти при ее опускании, устраняется дефлексия. Однако в литературе мы не нашли информации о научно доказанном действии данных аппаратов, не описаны побочные эффекты, а также противопоказания к их использованию, хотя в эффективности лечения пациентов данными аппаратами нет сомнения, так как авторы представили отдельные клинические случаи лечения с достижением хорошего ортопедического эффекта.

ОБСУЖДЕНИЕ

Проведя обзор литературы по теме реабилитации детей с первично-костными заболеваниями ВНЧС, сопоставив отечественный и мировой опыт их лечения, необходимо отметить, что в настоящее время количество таких пациентов не снижается. Причем количество пациентов с выраженной вторичной деформацией и функциональными нарушениями превалирует над количеством пациентов с компенсированной формой патологии.

В отечественной литературе описаны единичные клинические случаи стоматологического лечения и полностью отсутствуют данные о показаниях, принципах и методах ортодонтического лечения данной категории пациентов.

Наш опыт показывает, что результаты лечения во многом зависят от принципов работы отдельных клинических центров, поликлиник и отделений. К сожалению, нет выработанных, общедоступных, стандартных научно обоснованных ме-

тодов ортодонтического лечения таких пациентов, в частности лечения тем или иным аппаратом. На сегодняшний день в отечественной литературе опубликованы единичные случаи применения того или иного функционального ортодонтического аппарата, в подавляющем большинстве это шина Ванкевич или пластиночный аппарат с лингвальным пелотом. В ортодонтии как специальности полностью отсутствует описание направления лечения данной категории пациентов. В большинстве случаев все способы, применяемые ортодонтами, сводятся к так называемому паллиативному лечению, включающему в себя только выравнивание зубных рядов, при этом ни о каком ортопедическом воздействии ортодонтическими аппаратами с целью стимуляции и модификации роста зубочелюстной системы пациента речи не идет.

Полагаем, что даже после проведения distraction генетически детерминированный функциональный матрикс претерпевает изменения, которые противоречат нормальному росту и развитию, о чем свидетельствуют приведенные в различных публикациях данные о возникновении вторичных деформаций зубных рядов, дегенеративных изменениях в области анатомического дефекта, а также необратимых изменениях на контралатеральной стороне нижней челюсти. При более выраженной гипоплазии или полном отсутствии ветви нижней челюсти большое количество хирургических вмешательств у растущих пациентов не способствует развитию и росту зубочелюстной системы – в большинстве случаев мы наблюдаем редукцию обеих челюстей и дентоальвеолярную диспропорцию. Для нормализации формы и размеров зубных рядов у таких пациентов врачи-ортодонты вынуждены включать в план лечения удаление отдельных зубов, что затрудняет рост и формирование альвеолярного гребня и самих челюстей.

ЗАКЛЮЧЕНИЕ

В отношении пациентов, имеющих гипоплазию или аплазию ветвей нижней челюсти, в настоящее время, отсутствуют критерии качества оказания стоматологической ортодонтической помощи на разных этапах развития зубочелюстной системы, не дана оценка проблеме преемственности в деятельности специалистов при оказании комплексной стоматологической помощи. К сожалению, до сих пор не определена тактика ортодонтического лечения и не выявлены все возможности ортопедического воздействия ортодонтических аппаратов на нижнюю и верхнюю челюсть. Не определены оптимальные возможности хирургического и ортодонтического лечения как единого целого. До сих пор не только в крупных научных центрах, но и особенно в поликлинических условиях челюстно-лицевые хирурги проводят обособленное от ортодентов планирование лечения пациентов с гипоплазией или аплазией ветви нижней челюсти. В некоторых регионах России ортодонтическая по-

мощь им отсутствует полностью, не только из-за недостаточности финансирования, но и из-за дефицита информации о специфике лечения и отсутствия утвержденных клинических рекомендаций.

Длительность и сложность комплексной реабилитации пациентов, имеющих гипоплазию или аплазию ветвей нижней челюсти, требует от врачей-ортодонтосов специальной подготовки, знания анатомических особенностей, особенностей роста и развития зубочелюстной системы, навыков и умений использовать большой арсенал ортодонтических аппаратов. Включенные в обзор исследования имеют низкий уровень доказательств из-за их ретроспективного характера и наблюдательного дизайна без наличия контрольных групп. Значительная гетерогенность отобранных исследований сформирована различиями в применении ортодонтических аппа-

ратов, лечебных протоколов, возраста пациентов, тяжести заболевания, продолжительности лечения и различиями в оценке результатов.

Опыт применения различных по способу фиксации ортодонтических аппаратов (съёмных и несъёмных) показывает, что широко применяемые в классической ортодонтии конструкции у пациентов с врожденными и приобретенными первично-костными заболеваниями ВНЧС не всегда эффективны. Они не препятствуют нарастающей вторичной деформации зубных рядов, которая формируется у таких пациентов из-за прогрессирующего с возрастом миодинамического дисбаланса.

Следовательно, вопросы конструирования и последовательности применения профилактических и лечебных аппаратов все еще остаются актуальными и требуют дальнейшей разработки.

СПИСОК ЛИТЕРАТУРЫ

1. Имшенецкая НИ, Топольницкий ОЗ, Лежнев ДА, Гроева ЮА, Янушевич СО, Чепик ЕА. Мультидисциплинарный подход к обследованию и лечению пациентов с аплазией ветви нижней челюсти при краниофациальной микросомии. *Ортодонтия*. 2023;(3):39-45. Режим доступа: <https://elibrary.ru/item.asp?id=60024596>
2. Корсак АК. Лечение детей с анкилозом височно-нижнечелюстного сустава. *Современная стоматология*. 2005;(4):50-54. Режим доступа: <https://www.mednovosti.by/journal.aspx?article=3137>
3. Серегин АС, Постников МА, Ворожейкина НА, Устина МВ, Слесарев ОВ, Колыванов АА, Карпов АН, авторы. ООО «Центр комплексной стоматологии», патентообладатель. Способ реабилитации детей с анкилозами височно-нижнечелюстного сустава и контрактурами нижней челюсти в послеоперационном периоде. Пат. RU 2674116 С1. Российская Федерация. Оpubл. 04.12.2018. Режим доступа: <https://elibrary.ru/item.asp?id=37363655>
4. Старикова НВ, Бабаев ДЯ, Харченко МН, Черевко ЯС, Смиронова ОВ, Бернтаов ЮМ, авторы. Бабаев Д. Я., патентообладатель. Двухчелюстной аппарат для вертикализации и устранения дефлексии нижней челюсти. Пат. RU 217292 U1. Российская Федерация. Оpubл. 27.03.2023. Режим доступа: <https://elibrary.ru/item.asp?id=50434230>
5. Старикова НВ, Бабаев ДЯ, Харченко МН, Черевко ЯС, Смиронова ОВ, Бернтаов ЮМ, авторы. Бабаев ДЯ, патентообладатель. Аппарат для вертикализации нижней челюсти и устранения дефлексии. Пат. RU 218404 U1. Российская Федерация. Оpubл. 25.05.2023. Режим доступа: <https://elibrary.ru/item.asp?id=54057007>
6. Слабковская АБ. Принципы лечения трансверсальных аномалий окклюзии у детей. *Российская стоматология*. 2010;3(1):40-44. Режим доступа: <https://elibrary.ru/item.asp?id=23341238>
7. Cassi D, Magnifico M, Di Blasio C, Gandolfini M, Di Blasio A. Functional Treatment of a Child with Extracapsular Mandibular Fracture. *Case Rep Dent*. 2017;2017:9760789. <https://doi.org/10.1155/2017/9760789>
8. Cassi D, Magnifico M, Gandolfini M, Kasa I, Mauro G, Di Blasio A. Early Orthopaedic Treatment of Hemifacial Microsomia. *Case Rep Dent*. 2017;2017:7318715. <https://doi.org/10.1155/2017/7318715>
9. Cozza P, Baccetti T, Franchi L, De Toffol L, McNamara JA Jr. Mandibular changes produced by functional appliances in Class II malocclusion: a systematic review. *Am J Orthod Dentofacial Orthop*. 2006;129(5):599.e1-12; discussion e1-6. <https://doi.org/10.1016/j.ajodo.2005.11.010>
10. Di Blasio C, Di Blasio A, Pedrazzi G, Anghinoni M, Sesenna E. How does the mandible grow after early high condylectomy. *J Craniofac Surg*. 2015;26(3):764-71. <https://doi.org/10.1097/SCS.0000000000001515>
11. El-Bialy T, Hasan A, Janadas A, Albaghdadi T. Nonsurgical treatment of hemifacial macrosomia by therapeutic ultrasound and hybrid functional appliance. *Open Access J Clin. Trials*. 2010;2:29-39. <https://doi.org/10.2147/OAJCT.S7060>
12. Lauritzen C, Munro IR, Ross RB. Classification and treatment of hemifacial microsomia. *Scand J Plast Reconstr Surg*. 1985;19(1):33-39. <https://doi.org/10.3109/02844318509052863>
13. Leonardi R, Barbato E. Mandibular asymmetry treated with a modified activator appliance. *J Craniofac Surg*. 2007;18(4):939-43. <https://doi.org/10.1097/scs.0b013e3180a77206>
14. Liu CK, Meng FW, Tan XY, Xu J, Liu HW, Liu SX, et al. Clinical and radiological outcomes after treatment of sagittal fracture of mandibular condyle (SFMC) by using occlusal splint in children. *Br J Oral Maxillofac Surg*. 2014;Feb;52(2):144-8. <https://doi.org/10.1016/j.bjoms.2013.10.007>

15. Ongkosuwito EM, van Vooren J, van Neck JW, Watel E, Wolvius EB, van Adrichem LN, Kuijpers-Jagtman AM. Changes of mandibular ramal height, during growth in unilateral hemifacial microsomia patients and unaffected controls. *J Craniomaxillofac Surg*. 2013;41(2):92-97.

<https://doi.org/10.1016/j.jcms.2012.05.006>

16. Proffit WR, Vig KW, Turvey TA. Early fracture of the mandibular condyles: frequently an unsuspected cause of growth disturbances. *Am J Orthod*. 1980;78(1):1-24.

[https://doi.org/10.1016/0002-9416\(80\)90037-8](https://doi.org/10.1016/0002-9416(80)90037-8)

17. Rune B, Sarnäs KV, Selvik G, Jacobsson S. Roentgen stereometry with the aid of metallic implants in hemifacial microsomia. *Am J Orthod*. 1983;84(3):231-47.

[https://doi.org/10.1016/0002-9416\(83\)90131-8](https://doi.org/10.1016/0002-9416(83)90131-8)

18. Silvestri A, Natali G, Iannetti G. Functional therapy in hemifacial microsomia: therapeutic protocol for growing children. *J Oral Maxillofac Surg*. 1996;54(3):271-8; discussion 278-80.

[https://doi.org/10.1016/s0278-2391\(96\)90738-7](https://doi.org/10.1016/s0278-2391(96)90738-7)

REFERENCES

1. Imshenetskaya N.I., Topol'nitskiy O.Z., Lezhnev D.A., Goeva Yu.A., Yanushevich S.O., Chepik E.A. Examination and treatment of patients with aplasia of mandibular branch in craniofacial microsomy using a multidisciplinary approach. *Ortodontiya*. 2023;(3):39-45 (In Russ.). Available from:

<https://elibrary.ru/item.asp?id=60024596>

2. Korsak A.K. Treatment of children with ankylosis of the temporomandibular joint. *Sovremennaya stomatologiya*. 2005;(4):50-54 (In Russ.). Available from:

<https://www.mednovosti.by/journal.aspx?article=3137>

3. Seregin A.S., Postnikov M.A., Vorozhejkina N.A., Ustina M.V., Slesarev O.V., Kolyvanov A.A., Karpov A.N., inventors. Center of Complex Dentistry LLC, assignee. Method of rehabilitation of children with ankylosis of temporomandibular joint and mandibular contractures in postoperative period. Russian Federation patent RU 2674116 C1. 2018 December 4 (In Russ.). Available from:

<https://elibrary.ru/item.asp?id=37363655>

4. Starikova N.V., Babaev J.A., Kharchenko M.N., Cherevko Ya.S., Smironova O.V., Berntaov Y.M., inventors. Babaev D.Ya., assignee. A double-jaw device for verticalization and elimination of mandibular deflection. Russian Federation patent. RU 217292 U1. 2023 March 27 (In Russ.). Available from:

<https://elibrary.ru/item.asp?id=50434230>

5. Starikova N.V., Babaev J.A., Kharchenko M.N., Cherevko Ya.S., Smironova O.V., Berntaov Y.M., inventors. Babaev D.Ya., assignee. A device for verticalization of the mandible and elimination of deflection. Russian Federation patent. RU RU 218404 U1. 2023 May 25. (In Russ.). Available from:

<https://elibrary.ru/item.asp?id=54057007>

6. Slabkovskaia A.B. Principles of treatment for children with transversal abnormalities of occlusion. *Russian Journal of Stomatology*. 2010;3(1):40-44 (In Russ.). Available from:

<https://elibrary.ru/item.asp?id=23341238>

19. Vargervik K, Miller AJ. Neuromuscular patterns in hemifacial microsomia. *Am J Orthod*. 1984;86(1):33-42.

[https://doi.org/10.1016/0002-9416\(84\)90274-4](https://doi.org/10.1016/0002-9416(84)90274-4)

20. Wang J, Yuan L, Liu J, Mao L, Xia L, Fang B. Hemifacial microsomia treated with a hybrid technique combining distraction osteogenesis and a mandible-guided functional appliance: Pilot study. *Am J Orthod Dentofacial Orthop*. 2019;155(6):801-811.

<https://doi.org/10.1016/j.ajodo.2018.06.020>

21. Zanardi G, Parente EV, Esteves LS, Louro RS, Capelli J Jr. Orthodontic and surgical treatment of a patient with hemifacial microsomia. *Am J Orthod Dentofacial Orthop*. 2012;141(4 Suppl):S130-9.

<https://doi.org/10.1016/j.ajodo.2011.02.028>

22. Zhao YM, Yang J, Bai RC, Ge LH, Zhang Y. A retrospective study of using removable occlusal splint in the treatment of condylar fracture in children. *J Craniomaxillofac Surg*. 2014;42(7):1078-82.

<https://doi.org/10.1016/j.jcms.2012.07.010>

7. Cassi D, Magnifico M, Di Blasio C, Gandolfini M, Di Blasio A. Functional Treatment of a Child with Extracapsular Mandibular Fracture. *Case Rep Dent*. 2017;2017:9760789.

<https://doi.org/10.1155/2017/9760789>

8. Cassi D, Magnifico M, Gandolfini M, Kasa I, Mauro G, Di Blasio A. Early Orthopaedic Treatment of Hemifacial Microsomia. *Case Rep Dent*. 2017;2017:7318715.

<https://doi.org/10.1155/2017/7318715>

9. Cozza P, Baccetti T, Franchi L, De Toffol L, McNamara JA Jr. Mandibular changes produced by functional appliances in Class II malocclusion: a systematic review. *Am J Orthod Dentofacial Orthop*. 2006;129(5):599.e1-12; discussion e1-6.

<https://doi.org/10.1016/j.ajodo.2005.11.010>

10. Di Blasio C, Di Blasio A, Pedrazzi G, Anghinoni M, Sesenna E. How does the mandible grow after early high condylectomy. *J Craniofac Surg*. 2015;26(3):764-71.

<https://doi.org/10.1097/SCS.0000000000001515>

11. El-Bialy T, Hasan A, Janadas A, Albaghdadi T. Nonsurgical treatment of hemifacial macrosomia by therapeutic ultrasound and hybrid functional appliance. *Open Access J Clin. Trials*. 2010; 2: 29-39.

<https://doi.org/10.2147/OAJCT.S7060>

12. Lauritzen C, Munro IR, Ross RB. Classification and treatment of hemifacial microsomia. *Scand J Plast Reconstr Surg*. 1985;19(1):33-39.

<https://doi.org/10.3109/02844318509052863>

13. Leonardi R, Barbato E. Mandibular asymmetry treated with a modified activator appliance. *J Craniofac Surg*. 2007;18(4):939-43.

<https://doi.org/10.1097/scs.0b013e3180a77206>

14. Liu CK, Meng FW, Tan XY, Xu J, Liu HW, Liu SX, et al. Clinical and radiological outcomes after treatment of sagittal fracture of mandibular condyle (SFMC) by using occlusal splint in children. *Br J Oral Maxillofac Surg*. 2014;Feb;52(2):144-8.

<https://doi.org/10.1016/j.bjoms.2013.10.007>

15. Ongkosuwito EM, van Vooren J, van Neck JW, Wattel E, Wolvius EB, van Adrichem LN, Kuijpers-Jagtman AM. Changes of mandibular ramal height, during growth in unilateral hemifacial microsomia patients and unaffected controls. *J Craniomaxillofac Surg.* 2013;41(2):92-97.

<https://doi.org/10.1016/j.jcms.2012.05.006>

16. Proffit WR, Vig KW, Turvey TA. Early fracture of the mandibular condyles: frequently an unsuspected cause of growth disturbances. *Am J Orthod.* 1980;78(1):1-24.

[https://doi.org/10.1016/0002-9416\(80\)90037-8](https://doi.org/10.1016/0002-9416(80)90037-8)

17. Rune B, Sarnäs KV, Selvik G, Jacobsson S. Roentgen stereometry with the aid of metallic implants in hemifacial microsomia. *Am J Orthod.* 1983;84(3):231-47.

[https://doi.org/10.1016/0002-9416\(83\)90131-8](https://doi.org/10.1016/0002-9416(83)90131-8)

18. Silvestri A, Natali G, Iannetti G. Functional therapy in hemifacial microsomia: therapeutic protocol for growing children. *J Oral Maxillofac Surg.* 1996; 54(3):271-8; discussion 278-80.

[https://doi.org/10.1016/s0278-2391\(96\)90738-7](https://doi.org/10.1016/s0278-2391(96)90738-7)

19. Vargervik K, Miller AJ. Neuromuscular patterns in hemifacial microsomia. *Am J Orthod.* 1984;86(1):33-42.

[https://doi.org/10.1016/0002-9416\(84\)90274-4](https://doi.org/10.1016/0002-9416(84)90274-4)

20. Wang J, Yuan L, Liu J, Mao L, Xia L, Fang B. Hemifacial microsomia treated with a hybrid technique combining distraction osteogenesis and a mandible-guided functional appliance: Pilot study. *Am J Orthod Dentofacial Orthop.* 2019;155(6):801-811.

<https://doi.org/10.1016/j.ajodo.2018.06.020>

21. Zanardi G, Parente EV, Esteves LS, Louro RS, Cappelli J Jr. Orthodontic and surgical treatment of a patient with hemifacial microsomia. *Am J Orthod Dentofacial Orthop.* 2012;141(4 Suppl): S130-9.

<https://doi.org/10.1016/j.ajodo.2011.02.028>

22. Zhao YM, Yang J, Bai RC, Ge LH, Zhang Y. A retrospective study of using removable occlusal splint in the treatment of condylar fracture in children. *J Craniomaxillofac Surg.* 2014;42(7):1078-82.

<https://doi.org/10.1016/j.jcms.2012.07.010>

СВЕДЕНИЯ ОБ АВТОРАХ

Автор, ответственный за связь с редакцией:

Чепик Екатерина Александровна, кандидат медицинских наук, ассистент кафедры ортодонтии Российского университета медицины, Москва, Российская Федерация

Для переписки: che.katya@mail.ru

ORCID: <https://orcid.org/0000-0002-1650-5316>

Топольницкий Орест Зиновьевич, заслуженный врач РФ, доктор медицинских наук, профессор, заведующий кафедрой детской челюстно-лицевой

хирургии Российского университета медицины, Москва, Российская Федерация

Для переписки: proftopol@mail.ru

ORCID: <https://orcid.org/0000-0002-3896-3756>

Толстунев Леонид Григорьевич, кандидат медицинских наук, доцент кафедры стоматологии Московского медицинского университета «Реавиз», Москва, Российская Федерация

Для переписки: leonid.tolstunov@mail.ru

ORCID: <https://orcid.org/0000-0001-6360-1338>

INFORMATION ABOUT THE AUTHORS

Corresponding author:

Ekaterina A. Chepik, DMD, PhD, Assistant Professor, Department of the Orthodontics, Russian University of Medicine, Moscow, Russian Federation

For correspondence: che.katya@mail.ru

ORCID: <https://orcid.org/0000-0002-1650-5316>

Orest Z. Topolnitsky, DDS, PhD, DSc, Professor, Honored Doctor of the Russian Federation Head of the Pediatric Maxillofacial Surgery, Russian University of Medicine, Moscow, Russian Federation

For correspondence: proftopol@mail.ru

ORCID: <https://orcid.org/0000-0002-3896-3756>

Leonid G. Tolstunov, DMD, PhD, Associate Professor, Department of the Dentistry, Reaviz Moscow Medical University, Moscow, Russian Federation

For correspondence: leonid.tolstunov@mail.ru

ORCID: <https://orcid.org/0000-0001-6360-1338>

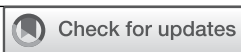Поступила / Article received 12.08.2025

Поступила после рецензирования / Revised 30.06.2025

Принята к публикации / Accepted 30.09.2025

Вклад авторов в работу. Все авторы подтверждают соответствие своего авторства международным критериям ICMJE, а также согласны принять на себя ответственность за все аспекты работы: Чепик Е.А. – разработка концепции, методология, проведение исследования, формальный анализ, написание черновика рукописи; Топольницкий О.З. – валидация результатов, научное руководство, написание рукописи – рецензирование и редактирование; Толстунев Л.Г. – методология, проведение исследования, формальный анализ, написание черновика рукописи.

Authors' contribution. All authors confirm that their contributions comply with the international ICMJE criteria and agrees to take responsibility for all aspects of the work: Chepik E.A. – conceptualization, methodology, investigation, formal analysis, writing – original draft preparation; Topolnitsky O.Z. – validation, supervision, writing – review & editing; Tolstunov L.G. – investigation, formal analysis, writing – original draft preparation.



Состав микроорганизмов зубного налета детей дошкольного возраста, получающих паллиативную помощь, и влияние настоев лекарственных трав, фурацилина и хлоргексидина на биопленки штаммов

М.А. Данилова, А.П. Годовалов, Е.А. Залазаева*, М.В. Манаева

Пермский государственный медицинский университет имени академика Е.А. Вагнера,
Пермь, Российская Федерация

АННОТАЦИЯ

Актуальность. Продолжительность оказания паллиативной помощи детям определяется характером нозологической формы и нередко растягивается на годы. Поэтому своевременная диагностика, профилактика и терапия стоматологической патологии приобретают первостепенную значимость, поскольку выраженность основного заболевания значительно затрудняет стоматологические вмешательства. Исследование состава бактерий полости рта у детей с ограниченными возможностями здоровья, как одного из дополнительных неинвазивных методов ранней диагностики факторов риска развития кариеса зубов, несмотря на достигнутые успехи в этой области, требует согласованного понимания механизмов, определяющих процессы структурообразования зубных отложений и патогенеза заболеваний твердых тканей зубов у данной группы граждан. Целесообразность использования зубного налета в качестве объекта исследования объясняется его сложной физиологической ролью в развитии заболеваний твердых тканей зуба, а также доступностью получения диагностического материала.

Материалы и методы. Для анализа микробиоты зубного налета проведено комплексное клиническое стоматологическое обследование 15 детей в возрасте 6 лет. Микробиологический статус заключался в определении общего микробного числа и идентификации штаммов бактерий и грибов с определением ряда основных характеристик. В плоскодонных планшетах формировали биопленки выделенных штаммов, после чего обрабатывали их настоями лекарственных трав, растворами фурацилина и хлоргексидина. Толщину биопленок изучали путем их окрашивания кристаллическим фиолетовым с последующей его экстракцией спиртом. **Результаты.** Бактериологическое исследование зубного налета 15 проб позволило выделить и идентифицировать 45 штаммов бактерий и грибов. В структуре микробного сообщества доминировали представители рода *Staphylococcus* – 16 штаммов (35,6%), изолированные из 13 образцов (86,7%). Подавляющее большинство выделенных штаммов обладает высокой способностью к образованию биопленок. Традиционные средства (хлоргексидин и фурацилин) оказывали слабое влияние на зрелые биопленки или не влияли на них. Настои всех изученных лекарственных трав эффективно снижали толщину биопленки коагулазаположительных стафилококков, но не оказывали влияния на этот параметр у коагулазоотрицательных видов. Установлено, что настои ромашки и крапивы обладают антибиопленочным эффектом в отношении нейссерий, настои календулы и крапивы – против энтеробактерий, а календулы и ромашки – против биопленок *Candida*. **Заключение.** При бактериологическом исследовании зубного налета детей дошкольного возраста, получающих паллиативную помощь, выделены бактерии разных видов, с преобладанием энтеробактерий и стафилококков. Традиционные препараты (хлоргексидин и фурацилин) оказывают минимальное воздействие на толщину биопленки клинических штаммов. Использованные в исследовании настои лекарственных трав проявляют выраженный антибиопленочный эффект.

Ключевые слова: детская инвалидность, паллиативная помощь, бактерии полости рта, зубной налет, водные настои лекарственных трав

Для цитирования: Данилова МА, Годовалов АП, Залазаева ЕА, Манаева МВ. Состав микроорганизмов зубного налета детей дошкольного возраста, получающих паллиативную помощь, и влияние настоев лекарственных трав, фурацилина и хлоргексидина, на биопленки штаммов. *Стоматология детского возраста и профилактика*. 2025; 25(4):395-402. <https://doi.org/10.33925/1683-3031-2025-965>

***Автор, ответственный за связь с редакцией:** Залазаева Екатерина Анатольевна, кафедры детской стоматологии и ортодонтии, Пермский государственный медицинский университет имени академика Е. А. Вагнера, 614990, ул. Петропавловская, д. 26, г. Пермь, Российская Федерация. Для переписки: zalazaeva.ea@mail.ru

Конфликт интересов: Данилова М. А. является членом редакционной коллегии журнала «Стоматология детского возраста и профилактика», но не имеет никакого отношения к решению опубликовать эту статью. Статья прошла принятую в журнале процедуру рецензирования. Об иных конфликтах интересов авторы не заявляли.

Благодарности: Авторы заявляют об отсутствии внешнего финансирования при проведении исследования. Индивидуальные благодарности для декларирования отсутствуют.

Dental plaque microbiota in preschool children receiving palliative care and the effects of herbal infusions, furacilin, and chlorhexidine on strain biofilms

M.A. Danilova, A.P. Godovalov, E.A. Zalazaeva*, M.V. Manaeva

Academician Ye. A. Vagner Perm State Medical University, Perm, Russian Federation

ABSTRACT

Relevance. The duration of palliative care in children is determined by the underlying medical condition and often extends over many years. Therefore, timely diagnosis, prevention, and treatment of dental diseases are of critical importance, as the severity of the primary condition can significantly complicate dental interventions. Despite notable advances in this field, investigation of the oral microbiota composition in children with disabilities as an additional noninvasive approach for the early identification of caries risk factors still requires a unified understanding of the mechanisms underlying dental plaque formation and the pathogenesis of dental hard tissue diseases in this patient population. The rationale for using dental plaque as the study material is based on its complex physiological role in the development of dental hard tissue diseases, as well as the accessibility of diagnostic sample collection. **Materials and methods.** To analyze the dental plaque microbiota, a comprehensive clinical oral examination was performed in 15 children aged 6 years. Microbiological assessment included determination of the total microbial count and identification of bacterial and fungal strains, along with evaluation of their basic microbiological characteristics. Biofilms of the isolated strains were formed in flat-bottom microtiter plates and subsequently treated with herbal infusions, furacilin solution, and chlorhexidine. Biofilm thickness was assessed using crystal violet staining followed by ethanol extraction. **Results.** Bacteriological examination of 15 dental plaque samples enabled the isolation and identification of 45 bacterial and fungal strains. The microbial community was dominated by representatives of the genus *Staphylococcus* – 16 strains (35.6%) isolated from 13 samples (86.7%). The majority of the isolated strains demonstrated a high capacity for biofilm formation. Conventional antiseptic agents (chlorhexidine and furacilin) showed little or no effect on mature biofilms. Infusions of all tested medicinal herbs effectively reduced the biofilm thickness of coagulase-positive staphylococci but had no significant effect on coagulase-negative species. Chamomile and nettle infusions demonstrated antibiofilm activity against *Neisseria spp.*; calendula and nettle infusions were effective against enterobacteria; and calendula and chamomile infusions reduced *Candida* biofilms. **Conclusion.** Bacteriological analysis of dental plaque in children receiving palliative care revealed a diverse microbial composition, with predominance of enterobacteria and staphylococci. Conventional antiseptic agents (chlorhexidine and furacilin) showed minimal effects on the biofilm thickness of clinical strains. In contrast, the herbal infusions evaluated in this study exhibited pronounced antibiofilm activity. **Key words:** childhood disability, palliative care, oral microbiota, dental plaque, aqueous herbal infusions **For citation:** Danilova M.A., Godovalov A.P., Zalazaeva E.A., Manaeva M.V. Dental plaque microbiota in preschool children receiving palliative care and the effects of herbal infusions, furacilin, and chlorhexidine on strain biofilms. *Pediatric dentistry and dental prophylaxis*. 2025; 25(4):395-402. (In Russ.). <https://doi.org/10.33925/1683-3031-2025-965> **Corresponding author:** Ekaterina A. Zalazaeva, Department of the Pediatric Dentistry and Orthodontics, Academician Ye.A. Vagner Perm State Medical University, 26 Petropavlovskaya Str., Perm, Russian Federation, 614990. For correspondence: zalazaeva.ea@mail.ru **Conflict of interests:** M.A. Danilova is a member of the Pediatric dentistry and dental prophylaxis journal's editorial board but was not involved in the decision-making process regarding the publication of this article. The article underwent the standard peer-review process of the journal. The authors have declared no other conflicts of interest. **Acknowledgments:** The authors declare that there was no external funding for the study. There are no individual acknowledgments to declare.

ВВЕДЕНИЕ

Детская инвалидность сегодня рассматривается как серьезная медико-социальная проблема, поскольку она служит ключевым показателем общественного здоровья и социального благополучия страны, одновременно отражая состояние популяции и эффективность профилактики, перинаталь-

ной помощи и всей системы медицинской реабилитации матерей и детей.

Особенность детской инвалидности заключается в том, что утрата или ограничение жизнедеятельности проявляется именно в период интенсивного формирования высших психических функций, закрепления знаний, развития навыков и становления личности [1].

Одновременно с этим предоставление паллиативной медицинской помощи детям обусловлено необходимостью выстраивания взвешенной системы принятия клинических и организационно-правовых решений как на уровне лечащей бригады конкретного стационара, так и в плоскости действующей регуляторной документации. В настоящее время соответствующие мероприятия реализуются в рамках приказа Минздрава РФ от 31.05.2019 №345н/372н «Об утверждении Положения об организации паллиативной медицинской помощи...», регламентирующего взаимодействие медицинских организаций, социальных служб и некоммерческих организаций. Однако в указанном нормативе, равно как и в предшествующих правовых актах, до сих пор отсутствуют положения, регулирующие стоматологическое сопровождение этой категории пациентов, включая лечение ороральной боли и профилактику инфекционных очагов.

Продолжительность оказания паллиативной помощи детям определяется характером нозологической формы и нередко растягивается на годы. Поэтому своевременная диагностика, профилактика и терапия стоматологической патологии приобретают первостепенную значимость, поскольку выраженность основного заболевания значительно затрудняет стоматологические вмешательства. Чтобы грамотно спланировать объем, структуру и методы стоматологической поддержки пациентов, проходящих паллиативное лечение, необходимо всесторонне оценить их стоматологический статус. При разработке адресных профилактических программ традиционно исследуют кариесогенную ситуацию в полости рта. Однако в доступной литературе имеются лишь фрагментарные сведения о состоянии зубочелюстной системы у детей с ограниченными возможностями, находящихся на энтеральном питании [2-4].

Сегодня в медицине активно разрабатываются и внедряются неинвазивные диагностические технологии, поскольку клиницисты стремятся получать сведения о ключевых физиологических функциях максимально бескровно и без нарушения естественных барьеров организма. В этом контексте особое значение приобретает анализ оральной микробиоты у детей с ограниченными возможностями здоровья как один из перспективных неинвазивных инструментов раннего выявления факторов риска кариеса. Чтобы сделать такой подход действительно эффективным, необходимо единое представление о молекулярных и морфогенетических механизмах, отвечающих за формирование зубных бляшек и патогенез поражений твердых тканей зубов у данной категории пациентов. За последние годы получены новые данные о таксономической структуре микробиома полости рта и о том, как микробные сообщества воздействуют на эмаль, дентин и слизистые оболочки [5]. Выбор зубного налета в качестве объекта исследования оправдан его сложной биохимической и физиологической ролью в инициации кариеса, а

также простотой и безопасностью получения образцов. Анализ состава зубных отложений у пациентов, находящихся на паллиативном сопровождении и характеризующихся высокой интенсивностью кариозного процесса, открывает широкие возможности для индивидуализации лечебно-профилактических программ и организации динамического мониторинга. Несмотря на полиэтиологичность кариеса, доказано, что ключевым событием остается кислотиндуцированная деминерализация эмали, вызываемая продуктами ферментации пищевых углеводов микроорганизмами зубного налета [6-8].

Следовательно, бактериологический анализ остается непревзойденным инструментом, позволяющим охватить широкий спектр микроорганизмов каждой конкретной микробиоценотической ниши полости рта и одновременно определить их чувствительность. Одновременно детальное изучение состава мягкого зубного налета у детей, находящихся на паллиативных программах, представляет собой перспективный, неинвазивный скрининговый метод для оценки кариесогенных рисков. Однако, несмотря на значительный прогресс клинической микробиологии, все еще требуется единая концепция, объясняющая механизмы биопленочного морфогенеза и патогенез поражений твердых тканей зубов у данной уязвимой когорты.

Цель исследования – детально исследовать видовую структуру микробиоты зубного налета у дошкольников, получающих паллиативную помощь, и зависимость ее биопленкообразующей способности от действия настоев лекарственных трав и традиционных препаратов.

МАТЕРИАЛЫ И МЕТОДЫ

В ходе исследования строго соблюдались принципы доказательной медицины и стандарты надлежащей клинической практики.

Для детального изучения таксономического профиля микробиоценоза зубной бляшки у дошкольников, получающих паллиативное лечение, проведено углубленное клинко-стоматологическое обследование 15 шестилетних пациентов (5 девочек и 10 мальчиков). У пяти детей ведущими являлись врожденные пороки развития, деформации либо хромосомные аберрации (МКБ-10 Q00–Q99), у остальных десяти – тяжелые хронические неврологические расстройства (МКБ-10 G00–G99), требующие длительного комплексного ухода. Исследование выполнено на базе стационарного отделения паллиативной медицинской помощи детям хосписа в сотрудничестве с кафедрой детской стоматологии и ортодонтии, а также с Центральной научно-исследовательской лабораторией.

Участниками исследования являются шестилетние дети, находящиеся на паллиативном лечении; объект анализа – бактериальная биопленка зубного налета.

Согласно этическим стандартам, закрепленным в Хельсинкской декларации ВОЗ, проведение исследования требовало обязательного получения информированного добровольного согласия от законного представителя участника, подтверждающего его автономию и защищающего его права.

Образцы для микробиологического анализа отбирали из пришеечной зоны недавно прорезавшихся постоянных фронтальных зубов, используя стерильные аппликаторы ($d = 2,0$ мм) и герметичные пробирки, заполненные тиогликолевой средой. Материал доставляли в бактериологическую лабораторию в течение двух часов; в сопроводительном бланке фиксировали дату взятия и индивидуальный рандомизационный идентификатор пациента.

Исследования по получению общей таксономической картины конкретного сообщества осуществляли путем посева биоматериала на среды: Эндо и Сабуро, желточно-солевой агар (ЖСА), кровяной агар с последующей инкубацией в термостате в течение 24–48 часов при $t = 37$ °C. После этого оценивали рост колоний на средах. Идентификацию выделенных культур микроорганизмов проводили по морфологическим, тинкториальным, культуральным, биохимическим, серологическим свойствам с использованием коммерческих тест-систем (ООО «НПО «Диагностические системы», Россия; ФГУП СПбНИИВС ФМБА России). Принадлежность микроорганизмов к виду определяли по совокупности изученных свойств и в соответствии с определителем Берджи. При оценке результатов подсчитывали общее микробное число, а также количество отдельных видов бактерий в 1 мл (КОЕ/мл).

В плоскодонных планшетах формировали биопленки выделенных клинических штаммов (чистые культуры), культивирование которых осуществляли при 37 °C в течение 24 часов. Зрелые биопленки обрабатывали раствором хлоргексидина биглюконата (0,05%; рег. № ЛП-№(005960)-(ПГ-РУ) и фурацилина (0,02%; рег. №ЛП-№(006194)-(ПГ-РУ), а также водными настоями лекарственных трав: 1) календулы лекарственной цветки (рег. №ЛСР-003433/07), 2) ромашки аптечной цветки (рег. №ЛСР-004803/10), 3) крапивы двудомной листья (рег. №ЛП-000848), которые готовили согласно инструкции производителя («ФармаЦвет», Россия). В контрольные пробы вместо лекарственных препаратов вносили равный объем физиологического раствора NaCl. Толщину биомассы пленок оценивали по методике O'Toole G. A. [9] путем окраски кристаллическим фиолетовым с последующей его экстракцией спиртом и определением оптической плотности при 600 нм. Оптическую плотность измеряли на спектрофотометре PowerWaveX (Bio-Tek).

Для интерпретации полученных данных определяли способность штаммами формировать биопленки в соответствии с критериями, разработанными Stepanovic et al [10]: при значениях OD ниже 0,090

считали, что штаммы не обладали способностью к образованию биопленки; при $0,090 < OD \leq 0,180$ – штаммы обладали слабой; при $0,180 < OD \leq 0,360$ – средней; при $OD \leq 0,360$ – высокой способностью к образованию биопленки.

Статистический анализ результатов проводили с использованием методов описательной статистики, критерия Дункана (в связи с распределением данных, отличающимся от нормального).

РЕЗУЛЬТАТЫ

При бактериологическом исследовании 15 проб зубного налета выделено и идентифицировано 45 штаммов бактерий и грибов. Только в одной пробе (6,7%) бактерии присутствовали в монокультуре. Два микроорганизма выделены при исследовании 3 проб (20,0%), три – в 6 пробах (40,0%), четыре – в 5 пробах (33,3%). Проб без роста микроорганизмов выявлено не было.

1. Состав культивируемых микроорганизмов зубного налета детей

В структуре микробного сообщества доминировали представители рода *Staphylococcus* – 16 штаммов (35,6%), изолированные из 13 образцов (86,7%). При этом 62,5% изолятов стафилококков относились к коагулазаположительным (*S. aureus* – 70,0%, *S. hyicus* – 20,0%, *S. intermedius* – 10,0%). Среди коагулазоотрицательных видов обнаружены: *S. haemolyticus* – 33,3%, *S. epidermidis* – 33,3%, *S. capitis* – 16,7%, *S. lugdunensis* – 16,7%. В трех пробах присутствовали одновременно представители двух видов стафилококков, при этом одним из них всегда был *S. aureus*.

Второе лидирующее место в микробиоте зубного налета принадлежало представителям рода *Streptococcus* – 7 штаммов (15,6%) из 7 проб (46,7%). Выделено 4 α -гемолитических штамма (57,1%, нетаксономическая группа *S. Viridans*, *S. oralis*, *S. downei*),

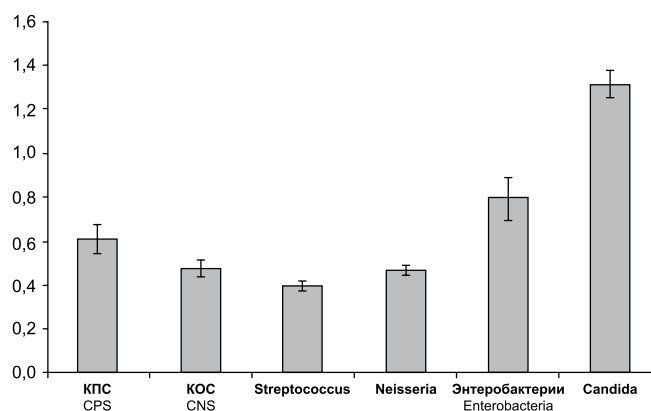


Рис. 1. Толщина биомассы пленок штаммов, выделенных в ходе исследования ($M \pm m$) (источник: составлено авторами)

Fig. 1. Biofilm biomass thickness of strains isolated in the study ($M \pm m$) (Sources: compiled by the author)

2 β-гемолитических штамма (28,6%, все одного вида *S. pyogenes*) и один не(γ-)гемолитический штамм (14,3%, *S. ictaluri*).

Среди кокковидных микроорганизмов были обнаружены *Enterococcus faecalis* (6,7% штаммов из 20,0% проб), *Aerococcus viridans* (4,4% штаммов из 13,3% проб), *Neisseria sicca* (4,4% штаммов из 13,3% проб).

Третья лидирующая позиция в структуре микробного сообщества принадлежала грамотрицательным палочковидным бактериям порядка Enterobacterales и семейства *Morganellaceae* – 7 штаммов (15,6%) из 7 проб (46,7%). Из числа энтеробактерий обнаружены *Proteus vulgaris* – 13,3%, *P. mirabilis* – 6,7%, *Klebsiella pneumoniae* – 6,7%, *Citrobacter freundii* – 6,7%, *Escherichia coli* – 6,7% проб, а также *Providencia stuartii* – 6,7% проб.

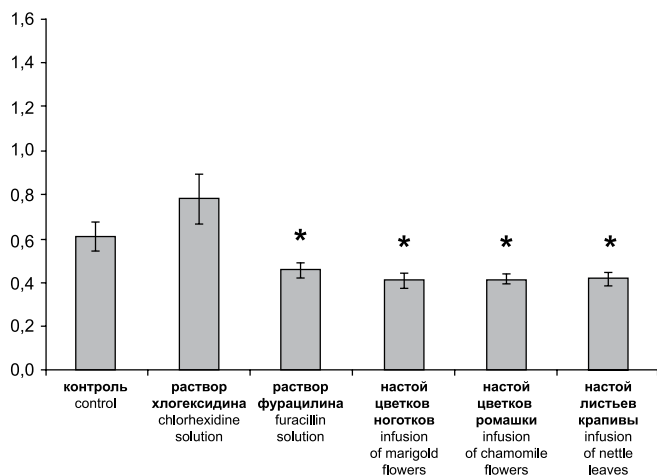


Рис. 2. Влияние изучаемых препаратов на толщину зрелой биопленки, сформированной коагулазоположительными стафилококками (источник: составлено авторами)

Fig. 2. Effect of the tested agents on the thickness of mature biofilms formed by coagulase-positive staphylococci. (Sources: compiled by the author)

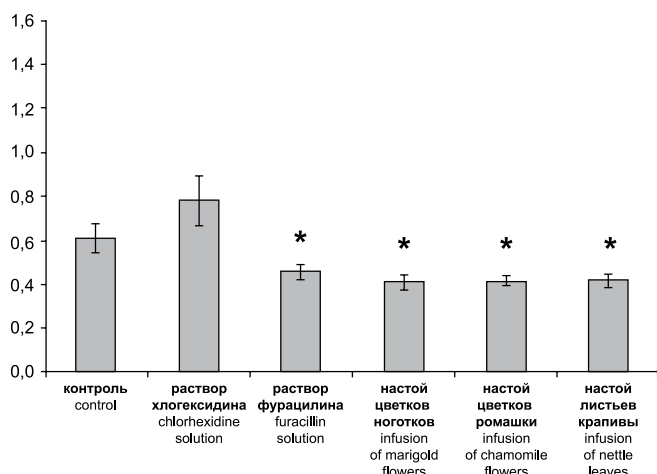


Рис. 4. Влияние изучаемых препаратов на толщину зрелой биопленки, сформированной стрептококками (источник: составлено авторами)

Fig. 4. Effect of the tested agents on the thickness of mature biofilms formed by streptococci. (Sources: compiled by the author)

В одной пробе обнаружены *Pseudomonas putida* и еще в одной – *Actinomyces graevenitzi*.

Грибы рода *Candida* обнаружены в 6 пробах (40,0%), 6 изолятов (13,3% штаммов). *C. albicans* выделены в одной пробе (6,7%), а в остальных случаях обнаружены *non-albicans* виды. Так, 20,0% проб содержали *C. parapsilosis*, 6,7% – *C. tropicalis* и 6,7% – *C. krusei*.

2. Биопленкообразующая активность штаммов

Все выделенные нами штаммы обладали преимущественно высокой способностью к образованию биопленок (рис. 1).

Так, среди коагулазоположительных стафилококков только 10,0% штаммов обладали средней биопленкообразующей способностью, а остальные – вы-

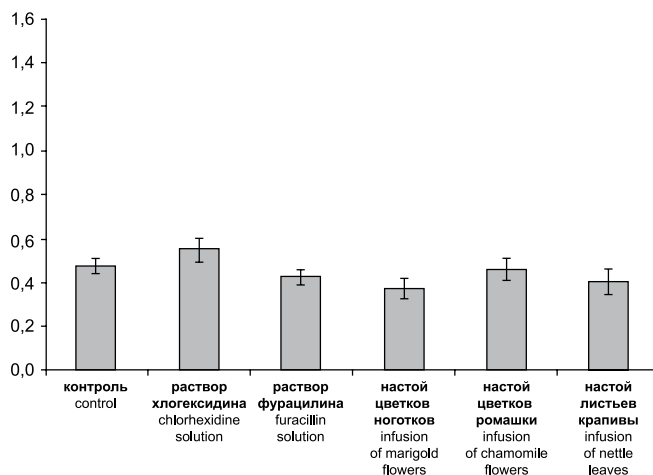


Рис. 3. Влияние изучаемых препаратов на толщину зрелой биопленки, сформированной коагулазоотрицательными стафилококками (источник: составлено авторами)

Fig. 3. Effect of the tested agents on the thickness of mature biofilms formed by coagulase-negative staphylococci (Sources: compiled by the author)

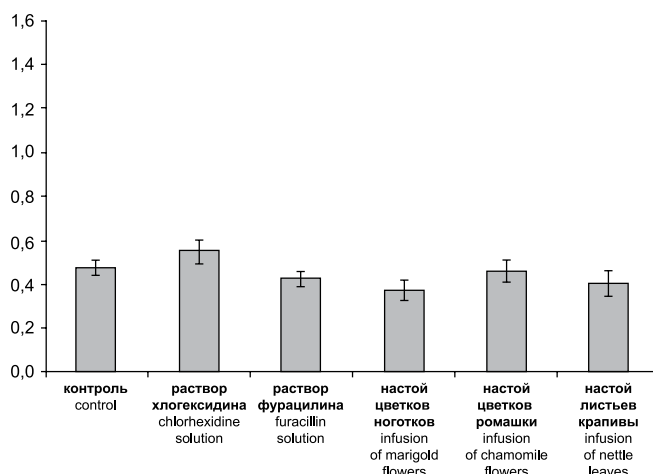


Рис. 5. Влияние изучаемых препаратов на толщину зрелой биопленки, сформированной нейссериями (источник: составлено авторами)

Fig. 5. Effect of the tested agents on the thickness of mature biofilms formed by *Neisseria spp.* (Sources: compiled by the author)

**p* < 0,05 при сравнении с контролем / **p* < 0.05 when compared with the control

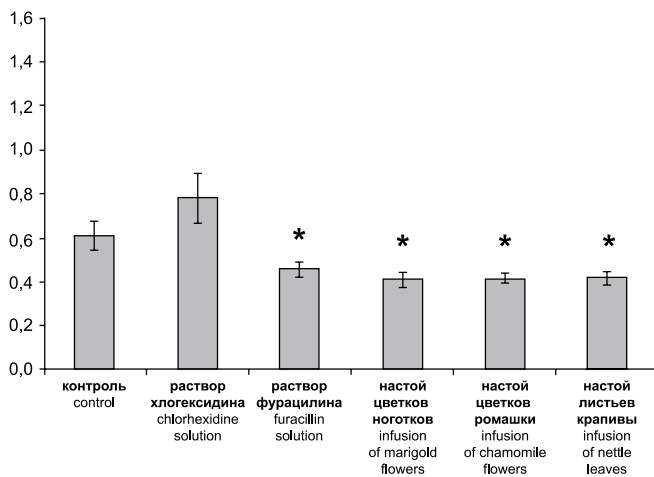


Рис. 6. Влияние изучаемых препаратов на толщину зрелой биопленки, сформированной энтеробактериями (источник: составлено авторами)

Fig. 6. Effect of the tested agents on the thickness of mature biofilms formed by enterobacteriales (Sources: compiled by the author)

* $p < 0,05$ при сравнении с контролем / * $p < 0.05$ when compared with the control

сокой. В среднем толщина их биопленки составляла $0,611 \pm 0,066$ у.е. Аналогичная ситуация характерна и для коагулазоотрицательных стафилококков: 17,0% штаммов обладали средней, а 83,0% – высокой способностью формировать биопленки. При этом их толщина была несколько меньше, чем у коагулазоположительных – $0,476 \pm 0,038$ у.е. ($p = 0,159$). Среди стрептококков 30,0% выделенных штаммов обладали средней, а 70,0% – высокой способностью формировать биопленки. Их толщина в средней составляла $0,396 \pm 0,022$ у.е. Все штаммы нейссерий обладали высокой способностью к биопленкообразованию ($0,496 \pm 0,020$ у.е.). Все штаммы выделенных энтеробактерий обладали высокой биопленкообразующей активностью – $0,795 \pm 0,100$ у.е. Самая высокая биопленкообразующая активность была характерна для грибов рода *Candida* – $1,315 \pm 0,060$ у.е. (рис. 1).

3. Антибиопленочная активность водных настоев лекарственных трав

В ходе проведенных исследований было установлено, что раствор хлоргексидина практически не оказывал влияния на толщину биопленок выделенных штаммов (рис. 2-7).

Биопленки, сформированные коагулазоположительными стафилококками, успешно разрушались при применении раствора фурацилина и настоев из лекарственных трав (рис. 2).

При изучении влияния препаратов на биопленки, сформированной коагулазоотрицательными стафилококками, существенных изменений ее толщины не выявлено (рис. 3).

Толщина биопленки, сформированной стрептококками, существенно не меняется при использовании традиционных средств – растворов хлоргексидина и фурацилина (рис. 4). Однако применение

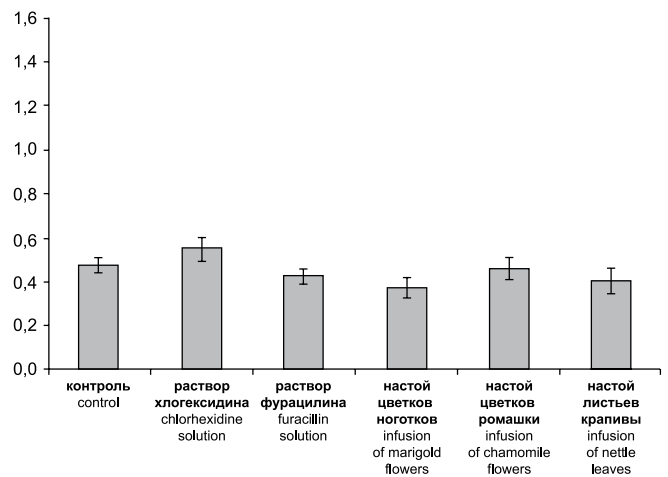


Рис. 7. Влияние изучаемых препаратов на толщину зрелой биопленки, сформированной грибами рода *Candida* (источник: составлено авторами)

Fig. 7. Effect of the tested agents on the thickness of mature biofilms formed by *Candida spp.* (Sources: compiled by the author)

настоев лекарственных растений уменьшает выраженность биопленки стрептококков.

На зрелые биопленки нейссерий оказывают деструктивное действие только настои цветков ромашки и листьев крапивы (рис. 5).

Зрелая биопленка, сформированная штаммами энтеробактерий, может быть разрушена при применении настоев из цветков ноготков и листьев крапивы (рис. 6).

Установлено статистически значимое уменьшение биомассы зрелой биопленки, сформированной грибами рода *Candida*, при применении настоев из цветков ноготков и ромашки (рис. 7).

ЗАКЛЮЧЕНИЕ

Микробное сообщество зубного налета у детей дошкольного возраста, получающих паллиативную помощь, состоит из ассоциаций бактерий разных видов. Только в небольшом числе случаев выделены монокультуры. В структуре микробного сообщества зачастую встречаются не типичные для этого биотопа бактерии – энтеробактерии, коагулазоположительные стафилококки. Подавляющее большинство выделенных штаммов стафилококков, энтеробактерий, нейссерий и грибов рода *Candida* обладают высокой способностью к образованию биопленок. Традиционные средства (хлоргексидин и фурацилин) оказывают слабое влияние или не влияют на зрелые биопленки энтеробактерий, нейссерий, стрептококков, коагулазоотрицательных стафилококков и грибов рода *Candida*. Поскольку настои ромашки и крапивы обладает антибиопленочным эффектом в отношении нейссерий, календулы и крапивы – против энтеробактерий, а календулы и ромашки – против биопленок *Candida*, следует рекомендовать их комплексное применение.

СПИСОК ЛИТЕРАТУРЫ

1. Данилова МА, Мачулина НА, Залазаева ЕА. Опыт совместной работы кафедры детской стоматологии и ортодонтии Пермской ГМА и КГАУ «Центр комплексной реабилитации инвалидов». *Стоматология детского возраста и профилактика*. 2013;12(1):70-72. Режим доступа:

<https://elibrary.ru/item.asp?id=19034146>

2. Пономарева АГ, Кривошапов МВ, Воробьева НА, Лакшин АМ. Современные аспекты реабилитации пациентов с детским церебральным параличом (обзор литературы). *CATHEDRA-КАФЕДРА. Стоматологическое образование*. 2019;(70):48-51. Режим доступа:

<https://elibrary.ru/item.asp?id=42938088>

3. Oliveira AC, Paiva SM, Martins MT, Torres CS, Pordeus IA. Prevalence and determination factors of malocclusion in children with special needs. *European journal of orthodontics*. 2011;33(4):413-418.

<https://doi.org/10.1093/ejo/cjq094>

4. Schultz ST, Shenkin JD, Horowitz AM. Parental perceptions of unmet dental need and cost barriers to care for develop mentally disabled children. *Pediatr Dent*. 2001;(4):321-325. Режим доступа:

<https://pubmed.ncbi.nlm.nih.gov/11572490/>

5. Громова СН, Колеватых ЕП, Коледаева АК, Кривокорытов КА, Мальцева ОА, Медведева МС, и др. Зависимость изменения микробиоты зубного на-

лета от гигиенического состояния полости рта при контролируемой чистке зубов у 6-летних детей. *Стоматология детского возраста и профилактика*. 2023;23(2):133-142.

<https://doi.org/10.33925/1683-3031-2023-609>

6. Антонова АА. Местная профилактика кариеса у детей и коррекция питания. *Дальневосточный медицинский журнал*. 2006;(4):117-120. Режим доступа:

<https://elibrary.ru/item.asp?id=21152190>

7. Леонтьев ВК. Минерализующая функция слюны и ее особенности. *Институт стоматологии*. 2022;(2):82-83. Режим доступа:

<https://www.elibrary.ru/item.asp?id=49265016>

8. Дистель ВА, Скрипкина ГИ, Романова ЮГ. Развитие кариеса зубов в эволюционном аспекте. *Институт стоматологии*. 2017;(2):40-41. Режим доступа:

<https://instom.spb.ru/catalog/article/10645/>

9. O'Toole G.A. Microtiter dish biofilm formation assay. *J. Vis. Exp*. 2011;47:2437.

<https://doi.org/10.3791/2437>

10. Stepanović S, Vuković D, Hola V, Di Bonaventura G, Djukić S, Cirković I, et al. Quantification of biofilm in microtiter plates: overview of testing conditions and practical recommendations for assessment of biofilm production by staphylococci. *APMIS*. 2007;115(8):891-899.

https://doi.org/10.1111/j.1600-0463.2007.apm_630.x

REFERENCES

1. Danilova M.A., Machulina N.A., Zalazaeva E.A. Experience of joint work of the Department of Pediatric Dentistry and Orthodontics of the Perm SMA and the Centre of Complex Rehabilitation of Disabled People. *Pediatric dentistry and dental prophylaxis*. 2013;44(1):70-72 (In Russ.). Available from:

<https://elibrary.ru/item.asp?id=19034146>

2. Ponomareva A.G., Krivoshchapov M.V., Vorobyova N.A., Lakshin A.M. Modern aspects of rehabilitation of patients with infantile cerebral paralysis (literature review). *Cathedra. Dental education*. 2019;(70):48-51 (In Russ.). Available from:

<https://elibrary.ru/item.asp?id=42938088>

3. Oliveira AC, Paiva SM, Martins MT, Torres CS, Pordeus IA. Prevalence and determination factors of malocclusion in children with special needs. *European journal of orthodontics*. 2011;33(4):413-418.

<https://doi.org/10.1093/ejo/cjq094>

4. Schultz ST, Shenkin JD, Horowitz AM. Parental perceptions of unmet dental need and cost barriers to care for develop mentally disabled children. *Pediatr Dent*. 2001;(4):321-325. Available from:

<https://pubmed.ncbi.nlm.nih.gov/11572490/>

5. Gromova S.N., Kolevatykh E.P., Koledaeva A.K., Krivokorytov K.A., Maltseva O.A., Medvedeva M.S., et al. Relationship between the changes in plaque microbiota and the oral hygiene status during the period of supervised

toothbrushing in 6-year-old children. *Pediatric dentistry and dental prophylaxis*. 2023;23(2):133-142 (In Russ.).

<https://doi.org/10.33925/1683-3031-2023-609>

6. Antonova A.A. Local prevention of caries in children and correction of nutrition. *Dal'nevostochnyj medicinskiy zhurnal*. 2006;(4):117-120 (In Russ.). Available from:

<https://elibrary.ru/item.asp?id=21152190>

7. Leontiev V.K. Mineralizing function of saliva and its features. *The Dental Institute*. 2022; (2):82-83. (In Russ.). Available from:

<https://www.elibrary.ru/item.asp?id=49265016>

8. Distel V.A., Skripkina G.I., Romanova Y.G. The masticatory apparatus reduction and dental caries. *The Dental Institute*. 2017;(2):40-41 (In Russ.). Available from:

<https://instom.spb.ru/catalog/article/10645/>

9. O'Toole G.A. Microtiter dish biofilm formation assay. *J. Vis. Exp*. 2011;47:2437.

<https://doi.org/10.3791/2437>

10. Stepanović S, Vuković D, Hola V, Di Bonaventura G, Djukić S, Cirković I, et al. Quantification of biofilm in microtiter plates: overview of testing conditions and practical recommendations for assessment of biofilm production by staphylococci. *APMIS*. 2007;115(8):891-899.

https://doi.org/10.1111/j.1600-0463.2007.apm_630.x

СВЕДЕНИЯ ОБ АВТОРАХ

Данилова Марина Анатольевна, доктор медицинских наук, профессор, заведующая кафедрой детской стоматологии и ортодонтии Пермского государственного медицинского университета имени академика Е. А. Вагнера, Пермь, Российская Федерация

Для переписки: danilova_ma@mail.ru

ORCID: <https://orcid.org/0000-0002-2746-5567>

Годовалов Анатолий Петрович, кандидат медицинских наук, доцент, доцент кафедры микробиологии и вирусологии, заведующий Центральной научно-исследовательской лабораторией Пермского государственного медицинского университета имени академика Е. А. Вагнера, Пермь, Российская Федерация

Для переписки: agodovalov@gmail.com

ORCID: <https://orcid.org/0000-0002-5112-2003>

INFORMATION ABOUT THE AUTHORS

Marina A. Danilova, DMD, PhD, DSc, Professor, Head of the Department of Pediatric Dentistry and Orthodontics, Academician Ye.A. Wagner Perm State Medical University, Perm, Russian Federation

For correspondence: danilova_ma@mail.ru

ORCID: <https://orcid.org/0000-0002-2746-5567>

Anatoly P. Godovalov, MD, PhD, Docent, Associate Professor, Departments of the Microbiology and Virology, Head of the Central Research Laboratory, Academician Ye.A. Wagner Perm State Medical University, Perm, Russian Federation

For correspondence: agodovalov@gmail.com

ORCID: <https://orcid.org/0000-0002-5112-2003>

Corresponding author:

Ekaterina A. Zalazaeva, DMD, PhD, Docent, Associate Professor, Department of the Pediatric Dentistry and Orthodontics, Academician Ye.A. Wagner Perm

Автор, ответственный за связь с редакцией:

Залазаева Екатерина Анатольевна, кандидат медицинских наук, доцент, доцент кафедры детской стоматологии и ортодонтии Пермского государственного медицинского университета имени академика Е. А. Вагнера, Пермь, Российская Федерация

Для переписки: zalazaeva.ea@mail.ru

ORCID: <https://orcid.org/0000-0002-7139-7549>

Манаева Мария Валерьевна, аспирант кафедры детской стоматологии и ортодонтии Пермского государственного медицинского университета имени академика Е. А. Вагнера, Пермь, Российская Федерация

Для переписки: manaeva.m.v@yandex.ru

ORCID: <https://orcid.org/0009-0007-3132-8665>

State Medical University, Perm, Russian Federation

For correspondence: zalazaeva.ea@mail.ru

ORCID: <https://orcid.org/0000-0002-7139-7549>

Maria V. Manaeva, DMD, PhD student, Department of the Pediatric Dentistry and Orthodontics, Academician Ye.A. Wagner Perm State Medical University, Perm, Russian Federation

For correspondence: manaeva.m.v@yandex.ru

ORCID: <https://orcid.org/0009-0007-3132-8665>

Поступила / Article received 06.10.2025

Поступила после рецензирования / Revised 05.11.2025

Принята к публикации / Accepted 25.12.2025

Вклад авторов в работу. Все авторы подтверждают соответствие своего авторства международным критериям ICMJE, а также согласны принять на себя ответственность за все аспекты работы: Данилова М.А. – научное руководство, разработка концепции; Годовалов А.П. – предоставление ресурсов, визуализация, написание рукописи – рецензирование и редактирование; Залазаева Е.А. – визуализация, написание черновика рукописи; Манаева М.В. – проведение исследования, разработка методологии.

Authors' contribution. All authors confirm that their contributions comply with the international ICMJE criteria and agree to take responsibility for all aspects of the work: M.A. Danilova – supervision, conceptualization; A.P. Godovalov – resources, visualization, writing – review and editing; E.A. Zalazaeva – visualization, writing – original draft preparation; M.V. Manaeva – investigation, methodology.



Способ донозологической диагностики кариеса зубов в стадии пятна

И.Д. Ушницкий^{1*}, Т.В. Алексеева², М.И. Соловьева¹, О.С. Унусян¹, А.Н. Егоров¹, А.В. Иванов¹

¹Северо-Восточный федеральный университет имени М. К. Аммосова, Якутск, Российская Федерация

²Якутский специализированный стоматологический центр, Якутск, Российская Федерация

АННОТАЦИЯ

Актуальность. На сегодняшний день совершенствование диагностики участков деминерализации твердых тканей зубов остается актуальной проблемой не только стоматологии, но и медицины в целом. Это связано с распространенностью кариеса зубов среди населения и до конца не решенными проблемами диагностики, лечения и профилактики. При этом кариес и его осложнения формируют хронический очаг инфекции в полости рта и за счет сенсбилизации организма способствуют развитию очагово-обусловленных заболеваний. **Материалы и методы.** Всего был обследован 1061 школьник в возрасте от 7 до 18 лет. Для ранней диагностики деминерализации твердых тканей зубов применяли разработанный способ (патент на изобретение №2846572 от 09.09.2025). Для выявления кариеса в стадии пятна применяли краситель, который наносили с помощью стоматологического микробраша. По окрашенным участкам проводили оценку состояния твердых тканей зубов, имеющих патологические процессы деминерализующего характера, способствующую раннему выявлению кариеса в стадии пятна у различных возрастных групп детей школьного возраста. **Результаты.** Используемый краситель можно применять в качестве альтернативного средства при ранней диагностике и определении кариеса зубов с применением методов витального окрашивания эмали с использованием 2% водного раствора метиленового синего, кариес индикатор-жидкости «Омега» (Россия), колор-теста №2, «Владмива» (Россия) и индикатора кариеса Sherb (Китай). При этом эффективность ранней диагностики участков деминерализации остается на высоком уровне. **Заключение.** Предложенный способ донозологической диагностики кариеса зубов в стадии пятна отличается простотой, универсальностью, удобством в применении, полнотой охвата различных поверхностей зубов верхней и нижней челюсти.

Ключевые слова: деминерализация твердых тканей зубов, индикатор, кариес зубов в стадии пятна, школьники, диагностика

Для цитирования. Ушницкий ИД, Алексеева ТВ, Соловьева МИ, Унусян ОС, Егоров АН, Иванов АВ. Способ донозологической диагностики кариеса зубов в стадии пятна. *Стоматология детского возраста и профилактика*. 2025; 25(4):403-408. <https://doi.org/10.33925/1683-3031-2025-983>

***Автор, ответственный за связь с редакцией:** Ушницкий Иннокентий Дмитриевич, заведующий кафедрой терапевтической, хирургической, ортопедической стоматологии и стоматологии детского возраста Медицинский институт, Северо-Восточный федеральный университет имени М. К. Аммосова, 677013, ул. Ойунского, д. 27, г. Якутск, Российская Федерация. Для переписки: incadim@mail.ru

Конфликт интересов: Авторы декларируют отсутствие конфликта интересов.

Благодарности: Авторы заявляют об отсутствии внешнего финансирования при проведении исследования. Индивидуальные благодарности для декларирования отсутствуют.

A method for preclinical diagnosis of dental caries at the white spot stage

I.D. Ushnitsky^{1*}, T.V. Alekseeva², M.I. Solovieva¹, O.S. Unusyan¹, A.N. Egorov¹, A.V. Ivanov¹

¹M. K. Ammosov North-Eastern Federal University, Yakutsk, Russian Federation

²Yakut Specialized Dental Center, Yakutsk, Russian Federation

ABSTRACT

Relevance. Improving the detection of early enamel demineralization remains an important challenge not only in dentistry but also in medicine overall. This is largely attributable to the high prevalence of dental caries worldwide and the ongoing difficulties associated with its timely diagnosis, management, and prevention. Dental caries and its complications may serve as a chronic focus of oral infection and, through systemic sensitization, contribute to

the development of focal infection-related conditions. **Materials and methods.** A total of 1,061 schoolchildren aged 7–18 years were examined. Early detection of enamel demineralization was performed using a newly developed diagnostic method (Patent No. 2846572, September 9, 2025). White spot lesions were identified using a diagnostic dye applied with a dental microbrush. The stained areas were subsequently evaluated to assess demineralization-related changes in dental hard tissues, allowing for the early detection of initial caries lesions across different age groups of schoolchildren. **Results.** The proposed dye may be used as an alternative diagnostic agent for the early detection of dental caries and for vital enamel staining, demonstrating performance comparable to conventional methods employing a 2% aqueous methylene blue solution, the Omega caries indicator solution (Russia), Color Test No. 2 (Vladmiva, Russia), and the Sherb caries indicator (China). The diagnostic effectiveness for identifying early enamel demineralization remained consistently high. **Conclusion.** The proposed method for preclinical diagnosis of dental caries at the white spot stage is distinguished by its simplicity, versatility, ease of use, and ability to provide comprehensive assessment of multiple tooth surfaces across the dental arches.

Keywords: enamel demineralization, diagnostic dye, white spot lesion, dental caries, schoolchildren, early diagnosis
For citation: Ushnitsky I. D., Alekseeva T. V., Solovieva M. I., Unusyan O. S., Egorov A. N., Ivanov A. V. A method for preclinical diagnosis of dental caries at the white spot stage. *Pediatric dentistry and dental prophylaxis*. 2025;25(4): 403-408. (In Russ.). <https://doi.org/10.33925/1683-3031-2025-983>

***Corresponding author:** Innokenty D. Ushnitsky, Head of the Department of Restorative Dentistry, Oral Surgery, Prosthodontics and Pediatric Dentistry, M. K. Ammosov North-Eastern Federal University, 27 Oyunsky Str., Yakutsk, Russian Federation, 677013. For correspondence: incadim@mail.ru

Conflict of interests: The authors declare no conflict of interests.

Acknowledgments: The authors declare that there was no external funding for the study. There are no individual acknowledgments to declare.

ВВЕДЕНИЕ

На сегодняшний день совершенствование диагностики участков деминерализации твердых тканей зубов остается актуальной проблемой не только стоматологии, но и медицины в целом [1]. Это связано с распространенностью кариеса зубов среди населения и до конца не решенными проблемами ранней диагностики, лечения и профилактики. При этом кариес и его осложнения формируют хронический очаг инфекции в полости рта и за счет сенсibilизации организма способствуют развитию очагово-обусловленных заболеваний [2, 3].

Проведенные исследования доказали непосредственную взаимосвязь состояния минерализованности твердых тканей зубов и вероятности развития участков деминерализации [4]. При этом высокий уровень развития кариеса в стадии пятна по анатомо-морфологическим особенностям наблюдается в области фиссур жевательных поверхностей боковых групп зубов [5]. Развитию деминерализации способствуют скопление остатков пищи, детрита, продуктов жизнедеятельности микроорганизмов, а также более продолжительный период минерализации их жевательной поверхности по сравнению с другими участками [6, 7]. В связи с этим важное значение в предупреждении развития кариеса зубов имеют ранняя диагностика и профилактические мероприятия, проводимые в период минерализации постоянных зубов у детей после их прорезывания [8-10].

Необходимо отметить, что приоритетной общемедицинской задачей является ранняя диагностика патологических процессов с целью профилактики возможных осложнений [2, 5]. Тем временем в стоматологии до конца не решены проблемы ранней

диагностики кариеса зубов у населения. В этой связи исследования, направленные на совершенствование диагностических мероприятий деминерализации твердых тканей зубов у детей школьного возраста, являются актуальными [2, 4].

Цель исследования. Повышение эффективности диагностики участков деминерализации твердых тканей зубов на амбулаторно-поликлиническом стоматологическом приеме путем разработки способа ранней их диагностики.

МАТЕРИАЛЫ И МЕТОДЫ

Для выявления кариеса в стадии пятна применяли разработанный способ донозологической диагностики кариеса зубов в стадии пятна (патент №2846572 от 09.09.2025). Всего был обследован 561 школьник от 7 до 18 лет (основная группа), также была создана контрольная группа (n = 536) с использованием «Колор-теста» №2 («Владмива»). Были изучены 1122 зуба в основной группе и 1072 в контрольной группе. Изучения проводили в МОБУ СОШ №5 имени Н. О. Кривошапкина, МОБУ НПСОШ №2, №35, МОБУ «Якутский городской лицей», МОБУ «Якутская городская гимназия имени А. Г. и Н. К. Чиряевых», МОБУ СОШ №26, Гимназия №8 ГО Якутск, МОБУ СОШ №9 имени М. И. Кершенгольца), а также в Хангаласском улусе в городе Покровск МОБУ СОШ №1 и №2 и в селах Мохсоголлох, Телтюр, Октемцы, Чапаево, Немюгюнцы, Кыл-Бастах, Ой и Улахан Ан Республики Саха (Якутия).

В ходе проведения исследования для основной группы был использован разработанный краситель, состоящий из органического компонента голубики

(лат. *Vaccinium uliginosum* L.) с 10% аскорбиновой кислотой, который расширяет спектр применяемых красителей для ранней диагностики кариеса зубов в клинической стоматологии. Приготовление красителя проводили методом смешивания путем вытяжки и 10% аскорбиновой кислоты при следующем соотношении: остаточный экстракт голубики – 72-75% и 10% аскорбиновая кислота – 25-28%. Для приготовления красителя из голубики (лат. *Vaccinium uliginosum* L.) свежие ягоды высушивали в сушильном шкафу «ШС-32-2В-03» (Россия) при температуре $60,0 \pm 3,0$ °C в течение $24,0 \pm 1,0$ часов. После сушки ягоды измельчали до состояния мелкого порошка в мраморной ступке до 1,5-0,5 мм. Измельченные ягоды обрабатывали 50% этанолом, содержащий 1% HCl в качестве экстрагента, способствующие активному выходу антоцианов из ягод в кипящей водяной бане в течение $90,0 \pm 5,0$ минут, затем проводили фильтрацию. Интенсивность окраски растворов определяли по величине оптической плотности на спектрофотометре «ПЭ-5400» (Россия) в интервале длины волн 400-800 нм. Далее производили выпаривание этанола при помощи ротационного испарителя RE100-Pro (DLad, Китай) с вертикальным конденсатором при температуре $70,0 \pm 3,0$ °C в течение $120,0 \pm 5,0$ минут. Полученный экстракт высушивали и растворяли в 10% растворе аскорбиновой кислоты. Для выявления кариеса в стадии пятна использовали краситель, который наносили с помощью стоматологического микробраша. По окрашенным участкам определяли участки деминерализации твердых тканей зубов, приводящие к формированию кариеса зубов. При этом учитывали кариес зубов в стадии пятна с полнотой охвата различных поверхностей зубов верхней и нижней челюсти с целью раннего выявления участков деминерализации твердых тканей. В процессе диагностики определяли участки окрашивания на местах деминерализации твердых тканей зубов. Критериями включения в группы исследования являлось добровольное информированное согласие законного представителя школьников. Критериями исключения считался отказ от проведения диагностических мероприятий.

Статистический анализ материала исследования проводили с применением программы Microsoft Excel (2006), а также Stat Soft Statistica v10.0. При этом статистически достоверными считали, когда $p < 0,05$.

РЕЗУЛЬТАТЫ

Совокупность признаков разработанного способа обеспечивает повышение эффективности донозологической диагностики кариеса зубов в стадии пятна, который используется в различных возрастных группах с целью раннего выявления участков деминерализации твердых тканей зубов и повышения уровня санитарной культуры пациентов на амбулаторно-поликлиническом стоматологическом приеме.

Для выявления кариеса в стадии пятна, которое визуально не всегда определяется, использовали краситель (рис. 1), который наносили с помощью стоматологического микробраша (рис. 2). По окрашенным участкам с использованием красителя определяли участки деминерализации твердых тканей зубов (рис. 3), приводящие к формированию кариеса зубов. В процессе диагностических мероприятий определяли участки окрашивания с деминерализацией твердых тканей зубов. При этом учитываются локализация и размер кариеса зубов в стадии пятна с полнотой охвата различных поверхностей зубов верхней и нижней челюсти.

Клинический пример

Пациент А., 28 лет, обратился в стоматологическую поликлинику Клиники ФГАОУ ВО «Северо-Восточный федеральный университет имени М. К. Аммосова». При обследовании зубных рядов с помощью стоматологического зонда на жевательной поверхности 35 зуба в области ската бугров определяли наличие шероховатых участков, которые визуально не определялись. С учетом данной клинической ситуации было решено провести диагностику кариеса зубов с использованием разработанного красителя с применением стоматологического микробраша. После проведения окрашивания жевательной поверхности 35 зуба в области ската бугров и фиссуры определяли участки окрашивания в виде сине-фиолетового цвета, которые являются участками деминерализации твердых тканей зубов, что указывает на наличие кариеса зуба в стадии пятна на жевательной поверхности 35.

Было проведено реминерализующая терапия с применением геля «Белгель-Ф» («Владмива», Россия). Перед использованием геля была проведена профессиональная чистка зубов. На очищенные от налета и высушенные зубы был нанесен гель «Белгель-Ф» и обработан слабым потоком воздуха до образования пленки в течение 5 минут. Реминерализующую терапию с использованием данного геля проводили четыре раза с интервалом три дня. С учетом времени восстановления твердых тканей жевательной поверхности 35 зуба в области ската бугров курс повторяли два раза. Во избежание преждевременного удаления пленки пациенту были даны рекомендации в течение 4-5 часов не принимать твердую пищу и не чистить зубы. После проведенного курса реминерализующей терапии жевательная поверхность 35 зуба в области ската бугров и фиссуры не окрашивается с применением разработанного красителя, что подтверждает восстановление структуры твердых тканей зуба.

На сегодняшний день существуют различные способы раннего выявления кариеса зубов в стадии пятна, где каждый метод имеет свои клинические особенности. Так, известен способ диагностики кариеса (RU2555762, С2 опубл. 10.07.2015), при котором проводили высушивание ротовой жидкости пациен-




Рис. 1. Краситель на основе голубики (лат. *Vaccinium uliginosum* L.) и 10% аскорбиновой кислоты, а также стоматологический микробраш для нанесения раствора (источник: составлено авторами)

Fig. 1. Blueberry-based dye (*Vaccinium uliginosum* L.) containing 10% ascorbic acid and a dental microbrush used for dye application (Source: compiled by the authors)

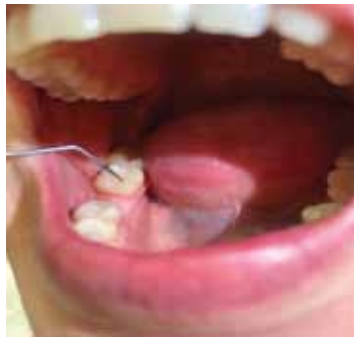

Рис. 2. Пациентка с кариесом 47 зуба в стадии пятна до проведения диагностических мероприятий (источник: составлено авторами)

Fig. 2. Patient with a white spot lesion of tooth 47 prior to diagnostic procedures (Source: compiled by the authors)

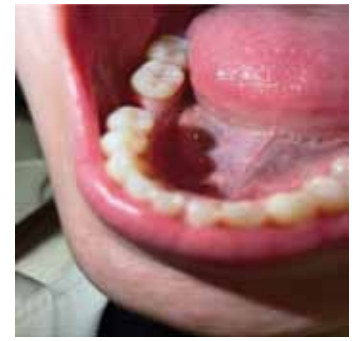

Рис. 3. Окрашенные участки деминерализации твердых тканей с применением красителя на жевательной поверхности 47 зуба (источник: составлено авторами)

Fig. 3. Stained areas of enamel demineralization on the occlusal surface of tooth 47 after application of the diagnostic dye (source: compiled by the authors)

та, далее измельченный остаток суспензировали в вазелиновом масле. Недостатком данного способа является техническая сложность его выполнения, которая требует изучение биологической жидкости с применением специального лабораторного оборудования с последующим проведением математических расчетов, что ограничивает его применение в клинической стоматологии.

Следует отметить, что известен также способ и система скрининг-диагностики кариеса зубов в стадии пятна (RU № RU2689842, С1, опубл. 29.05.2015), при котором проводят оценку оптических показателей регистрирующих устройств в различных диапазонах регистрации. Недостатком данного способа является определение зрелых (EN-PO) и ранних (DPOH) нейтрофилов в ротовой жидкости у больных с бронхиальной астмой с проведением лабораторных исследований, где получение результатов занимает достаточно много времени, что усложняет технологические особенности выполнения метода и его применения в стоматологии.

Кроме того, существует способ оценки степени риска развития и ранней диагностики кариеса зубов (см. RU №2 313 090, кл. С1, опубл. 20.12.2007) с определением состояния структуры зубов кариеса в стадии пятна. Для этого применяется специальный биоэнергетический индикатор, включающий 0,1% водный раствор аминокислот. Недостатком данного способа являются сложные технологические особенности выполнения, которые связаны с проведением клиничко-диагностического и лабораторного методов исследования, что значительно ограничивает его применение в клинической стоматологии.

Сравнительный анализ клинической эффективности разработанного способа ранней диагностики кариеса зубов в стадии пятна свидетельствует о том,

что точность его выявления составляет $96,81 \pm 0,04\%$ ($p < 0,05$), а в контрольной группе – $95,27 \pm 0,23\%$. Это определяет и перспективность практического применения способа в клинической стоматологии.

Предложенный способ донозологической диагностики кариеса зубов в стадии пятна отличается простотой, удобством в применении, полнотой охвата различных поверхностей зубов верхней и нижней челюсти, универсальностью с целью раннего выявления участков деминерализации твердых тканей в кариесе стадии пятна. Предлагаемый краситель состоит из органического компонента голубики (лат. *Vaccinium uliginosum* L.) с 10% аскорбиновой кислотой, который расширяет спектр применяемых красителей для ранней диагностики кариеса зубов в клинической стоматологии. Кроме того, заявленный способ является простым в выполнении и не требует особой наработки в применении, что немаловажно для пациентов и начинающих врачей.

ЗАКЛЮЧЕНИЕ

Разработанный способ позволяет провести раннюю диагностику участков деминерализации твердых тканей зубов путем применения разработанного красителя, показывающего наличие патологического очага поражения твердых тканей зубов на верхней и нижней челюстях. Способ применяется без возрастных ограничений с использованием красителя, что позволяет выявить кариес в стадии пятна, которое визуально не всегда определяется. Также этот способ содержит тактические коррективы дальнейшего введения пациентов при планировании и организации лечебно-профилактических мероприятий для каждого конкретного пациента по принципу профилактического направления современной медицины.

СПИСОК ЛИТЕРАТУРЫ

1. Седойкин АГ, Кисельникова ЛП, Затевалов АМ, Ермольев СН, Фокина АА. Применение аутофлуоресцентной микроскопии и лазерной флуометрии для изучения процесса деминерализации временных зубов in vitro. *Стоматология*. 2023;102(5):6-13.

<https://doi.org/10.17116/stomat20231020516>

2. Екимов ЕВ, Сметанин АА. Повышение эффективности профилактических мероприятий кариеса зубов в детском возрасте с использованием реминерализующих средств (обзор литературы). *Стоматология детского возраста и профилактика*. 2018;18(3):18-22.

<https://doi.org/10.25636/PMP.3.2018.3.3>

3. Калашникова НП, Аврамова ОГ, Кулаженко ТВ, Горячева ВВ, Хохлова СВ. Современные аппаратные методы ранней диагностики кариеса зубов. *Стоматология*. 2022;101(1):89-95.

<https://doi.org/10.17116/stomat202210101189>

4. Иванова ГГ, Леонтьев ВК, Жорова ТН. Разработка и определение сферы применения способов диагностики предкариозного состояния эмали и других стадий фиссурного кариеса на зубах с незаконченной минерализацией эмали в сравнительном аспекте. *Институт стоматологии*. 2016;2(71):82-85. Режим доступа:

<https://www.elibrary.ru/item.asp?id=26388372>

5. Аврамова ОГ, Кулаженко ТВ, Габитова КФ. Динамика стоматологической заболеваемости детей при реализации программы профилактики в условиях школьного стоматологического кабинета. *Стоматология*. 2016;95(2):34-36.

<https://doi.org/10.17116/stomat201695234-36>

6. Леус ПА. Разработка метода количественного определения индекса риска кариеса зубов. *Стоматология детского возраста и профилактика*. 2017;16(1):20-24. Режим доступа:

<https://www.detstom.ru/jour/article/view/37/>

7. Исмагилов ОР, Шулаев АВ, Старцева ЕЮ, Ахметова ГМ, Березин КА. Стоматологическая заболеваемость детей школьного возраста. *Проблемы стоматологии*. 2019;15(4):140-148.

<https://doi.org/10.18481/2077-7566-2019-15-4-140-148>

8. Мельникова ЕИ, Терехова ТН, Тушек И, Тушек Я, Шаковец НВ. Поражаемость кариесом постоянных зубов у 12-летних детей в республике Беларусь и Сербии. *Современная стоматология*. 2018;(2):15-16. Режим доступа:

<https://www.elibrary.ru/item.asp?id=35290267>

9. Casagrande L, Seminario AT, Correa MB, Werle SB, Maltz M, Demarco FF, et al. Longevity and associated risk factors in adhesive restorations of young permanent teeth after complete and selective caries removal: a retrospective study. *Clin Oral Investig*. 2017;21(3):847-855.

<https://doi.org/10.1007/s00784-016-1832-1>

10. Albelasy EH, Hamama HH, Chew HP, Montaser M, Mahmoud SH. Secondary caries and marginal adaptation of ion-releasing versus resin composite restorations: a systematic review and meta-analysis of randomized clinical trials. *Sci Rep*. 2022;12(1):19244.

<https://doi.org/10.1038/s41598-022-19622-6>

11. Sedoykin A.G., Kiselnikova L.P., Zatevalov A.M., Ermolyev S.N., Fokina A.A. Application of autofluorescence microscopy and laser induced fluorescence methods to study the dynamics of the demineralization primary teeth process in vitro. *Stomatology*. 2023;102(5):6-13 (In Russ.).

<https://doi.org/10.17116/stomat20231020516>

12. Yekimov E.V., Smetanin A.A. Increase of preventive care effectiveness of childhood dental caries with the use of remineralizing agents (the literary review). *Pediatric dentistry and dental prophylaxis*. 2018;18(3):18-22 (In Russ.).

<https://doi.org/10.25636/PMP.3.2018.3.3>

13. Kalashnikova N.P., Avraamova O.G., Kulajenko T.V., Goryacheva V.V., Khokhlova S.V. Modern instrumental methods for early diagnosis of dental caries. *Stomatology*. 2022;101(1):89-95 (In Russ.).

<https://doi.org/10.17116/stomat202210101189>

14. Ivanova G.G., Leontyev V.K., Zhorova T.N. Developing and determining the scope of ways to diagnose the precarious enamel condition and other stages of fissure caries on the teeth with not completely mineralized enamel under comparison. *The Dental Institute*. 2016;2(71):82-85 (In Russ.). Available from:

<https://www.elibrary.ru/item.asp?id=26388372>

15. Avraamova O.G., Kulajenko T.V., Gabitova K.F. Dynamics of tooth decay prevalence in children receiving long-term preventive program in school dental fa-

<https://doi.org/10.17116/stomat201695234-36>

16. Leus P.A. Development of measurable index for dental caries risk assessment. *Pediatric dentistry and dental prophylaxis*. 2017;16(1):20-24 (In Russ.). Available from:

<https://www.detstom.ru/jour/article/view/37/>

17. Ismagilov O.R., Shulaev A.V., Statseva E.Y., Ahmetova G.M., Berezin K.A. Dental morbidity of school children. *Actual problems in dentistry*. 2019;15(4):140-148.

<https://doi.org/10.18481/2077-7566-2019-15-4-140-148>

18. Melnikava E., Terekhova T., Tushek I., Tushek Ya., Shakavets N. Permanent teeth caries lesion in 12-years-old children living in republic of Belarus and Serbia. *Sovremennaya stomatologiya*. 2018;(2):15-16 (In Russ.). Available from:

<https://www.elibrary.ru/item.asp?id=35290267>

19. Casagrande L, Seminario AT, Correa MB, Werle SB, Maltz M, Demarco FF, et al. Longevity and associated risk factors in adhesive restorations of young permanent teeth after complete and selective caries removal: a retrospective study. *Clin Oral Investig*. 2017;21(3):847-855.

<https://doi.org/10.1007/s00784-016-1832-1>

20. Albelasy EH, Hamama HH, Chew HP, Montaser M, Mahmoud SH. Secondary caries and marginal adaptation of ion-releasing versus resin composite restorations: a systematic review and meta-analysis of randomized clinical trials. *Sci Rep*. 2022;12(1):19244.

<https://doi.org/10.1038/s41598-022-19622-6>

REFERENCES

1. Sedoykin A.G., Kiselnikova L.P., Zatevalov A.M., Ermolyev S.N., Fokina A.A. Application of autofluorescence microscopy and laser induced fluorescence methods to study the dynamics of the demineralization primary teeth process in vitro. *Stomatology*. 2023;102(5):6-13 (In Russ.).

<https://doi.org/10.17116/stomat20231020516>

2. Yekimov E.V., Smetanin A.A. Increase of preventive care effectiveness of childhood dental caries with the use of remineralizing agents (the literary review). *Pediatric dentistry and dental prophylaxis*. 2018;18(3):18-22 (In Russ.).

<https://doi.org/10.25636/PMP.3.2018.3.3>

3. Kalashnikova N.P., Avraamova O.G., Kulajenko T.V., Goryacheva V.V., Khokhlova S.V. Modern instrumental methods for early diagnosis of dental caries. *Stomatology*. 2022;101(1):89-95 (In Russ.).

<https://doi.org/10.17116/stomat202210101189>

4. Ivanova G.G., Leontyev V.K., Zhorova T.N. Developing and determining the scope of ways to diagnose the precarious enamel condition and other stages of fissure caries on the teeth with not completely mineralized enamel under comparison. *The Dental Institute*. 2016;2(71):82-85 (In Russ.). Available from:

<https://www.elibrary.ru/item.asp?id=26388372>

5. Avraamova O.G., Kulajenko T.V., Gabitova K.F. Dynamics of tooth decay prevalence in children receiving long-term preventive program in school dental fa-

ilities. *Stomatology*. 2016;95(2):34-36 (In Russ.).

<https://doi.org/10.17116/stomat201695234-36>

6. Leus P.A. Development of measurable index for dental caries risk assessment. *Pediatric dentistry and dental prophylaxis*. 2017;16(1):20-24 (In Russ.). Available from:

<https://www.detstom.ru/jour/article/view/37/>

7. Ismagilov O.R., Shulaev A.V., Statseva E.Y., Ahmetova G.M., Berezin K.A. Dental morbidity of school children. *Actual problems in dentistry*. 2019;15(4):140-148.

<https://doi.org/10.18481/2077-7566-2019-15-4-140-148>

8. Melnikava E., Terekhova T., Tushek I., Tushek Ya., Shakavets N. Permanent teeth caries lesion in 12-years-old children living in republic of Belarus and Serbia. *Sovremennaya stomatologiya*. 2018;(2):15-16 (In Russ.). Available from:

<https://www.elibrary.ru/item.asp?id=35290267>

9. Casagrande L, Seminario AT, Correa MB, Werle SB, Maltz M, Demarco FF, et al. Longevity and associated risk factors in adhesive restorations of young permanent teeth after complete and selective caries removal: a retrospective study. *Clin Oral Investig*. 2017;21(3):847-855.

<https://doi.org/10.1007/s00784-016-1832-1>

10. Albelasy EH, Hamama HH, Chew HP, Montaser M, Mahmoud SH. Secondary caries and marginal adaptation of ion-releasing versus resin composite restorations: a systematic review and meta-analysis of randomized clinical trials. *Sci Rep*. 2022;12(1):19244.

<https://doi.org/10.1038/s41598-022-19622-6>

СВЕДЕНИЯ ОБ АВТОРАХ

Автор, ответственный за связь с редакцией:

Ушницкий Иннокентий Дмитриевич, доктор медицинских наук, профессор, заведующий кафедрой терапевтической, хирургической, ортопедической стоматологии и стоматологии детского возраста Северо-Восточного федерального университета имени М. К. Аммосова, Якутск, Российская Федерация

Для переписки: incadim@mail.ru

ORCID: <https://orcid.org/0000-0002-4044-3004>

Алексеева Татьяна Васильевна, кандидат медицинских наук, заведующая детским отделением Якутского специализированного стоматологического центра, Якутск, Российская Федерация

Для переписки: alekstatvas@mail.ru

ORCID: <https://orcid.org/0000-0001-5860-2029>

Соловьева Марианна Иннокентьевна, кандидат биологических наук, доцент биологического отделения Института естественных наук Северо-Восточного федерального университета имени М. К. Аммосова, Якутск, Российская Федерация

Для переписки: cmi79@mail.ru

ORCID: <https://orcid.org/0000-0001-9819-2001>

INFORMATION ABOUT THE AUTHORS

Corresponding author:

Innokenty D. Ushnitsky, DMD, PhD, DSc, Professor, Head of the Department Restorative Dentistry, Oral Surgery, Prosthodontics and Pediatric Dentistry, M. K. Ammosov North-Eastern Federal University, Yakutsk, Russian Federation

For correspondence: incadim@mail.ru

ORCID: <https://orcid.org/0000-0002-4044-3004>

Tatyana V. Alekseeva, DMD, PhD, Head of the Pediatric Department, Yakutsk Specialized Dental Center, Yakutsk, Russian Federation

For correspondence: alekstatvas@mail.ru

ORCID: <https://orcid.org/0000-0001-5860-2029>

Marianna I. Solovieva, PhD, Associate Professor, Department of the Biology, Institute of Natural Sciences, M. K. Ammosov North-Eastern Federal University, Yakutsk, Russian Federation

For correspondence: cmi79@mail.ru

ORCID: <https://orcid.org/0000-0001-9819-2001>

Onik Sarkisovich Unusyan, DMD, PhD, Associate Professor, Department of the Surgical Diseases and

Унусян Оник Саркисович, кандидат медицинских наук, доцент кафедры хирургических болезней и стоматологии Северо-Восточного федерального университета имени М. К. Аммосова, Якутск, Российская Федерация

Для переписки: onikunusyan@gmail.ru

ORCID: <https://orcid.org/0000-0002-8839-4205>

Егоров Антон Николаевич, аспирант кафедры терапевтической, хирургической, ортопедической стоматологии и стоматологии детского возраста Медицинского института Северо-Восточного федерального университета имени М. К. Аммосова, Якутск, Российская Федерация

Для переписки: heavenly_legion@mail.ru

ORCID: <https://orcid.org/0009-0001-9730-5104>

Иванов Андриан Владимирович, кандидат медицинских наук, доцент кафедры хирургических болезней и стоматологии Северо-Восточного федерального университета имени М. К. Аммосова, Якутск, Российская Федерация

Для переписки: andrian_ivanov@mail.ru

ORCID: <https://orcid.org/0009-0003-9352-1111>

Dentistry, M. K. Ammosov North-Eastern Federal University, Yakutsk, Russian Federation

Для переписки: onikunusyan@gmail.ru

ORCID: <https://orcid.org/0000-0002-8839-4205>

Anton N. Egorov, DMD, PhD student, Department of the Restorative Dentistry, Oral Surgery, Prosthodontics and Pediatric Dentistry, Medical Institute, M. K. Ammosov North-Eastern Federal University, Yakutsk, Russian Federation

For correspondence: heavenly_legion@mail.ru

ORCID: <https://orcid.org/0009-0001-9730-5104>

Andrian V. Ivanov, DMD, PhD, Associate Professor, Department of the Surgical Diseases and Dentistry, M. K. Ammosov North-Eastern Federal University, Yakutsk, Russian Federation

For correspondence: andrian_ivanov@mail.ru

ORCID: <https://orcid.org/0009-0003-9352-1111>

Поступила / Article received 25.11.2025

Поступила после рецензирования / Revised 18.12.2025

Принята к публикации / Accepted 25.12.2025

Вклад авторов в работу. Все авторы подтверждают соответствие своего авторства международным критериям ICMJE, а также согласны принять на себя ответственность за все аспекты работы: Ушницкий И.Д. – разработка концепции, научное руководство, формальный анализ, написание рукописи – рецензирование и редактирование; Алексеева Т.В. – разработка концепции исследования, проведение исследования, написание черновика рукописи; Соловьева М.И. – проведение исследования, визуализация; Унусян О.С. – проведение исследования, визуализация; Иванов А.В. – проведение

исследования, визуализация; А.Н. Егоров – проведение исследования, визуализация.

Authors' contribution. All authors confirm that their authorship meets the international ICMJE criteria, and they also agree to take responsibility for all aspects of the work: I.D. Ushnitsky – conceptualization, supervision; formal analysis, writing – review and editing; T.V. Alekseeva – conceptualization, investigation, writing – original draft preparation; M.I. Solovieva – investigation, visualization; O.S. Unusyan – investigation, visualization; A.N. Egorov – investigation, visualization; A.V. Ivanov – investigation, visualization.



Проблема дисфункции височно-нижнечелюстного сустава среди детей младшего школьного возраста: систематический обзор

А.Д. Боловина*, И.В. Фоменко, Я.П. Боловина

Волгоградский государственный медицинский университет, Волгоград, Российская Федерация

АННОТАЦИЯ

Актуальность. При высокой распространенности дисфункции височно-нижнечелюстного сустава (ДВНЧС) от 25% до 83% среди взрослого населения, у детей данный показатель варьируется от 4% до 77%. Среди школьников допубертатного периода выявлена распространенность ДВНЧС от 25% до 44,8%. Большая часть исследований посвящена диагностике и лечению ДВНЧС у взрослых, но растет число работ, описывающих данную проблему у детей. Цель. На основании имеющихся исследований выявить актуальность проблемы дисфункции височно-нижнечелюстного сустава среди детей младшего школьного возраста. **Материалы и методы.** Проведен систематический поиск и анализ доступных источников литературы за последние 15 лет в электронных базах PubMed, Google Scholar, eLibrary. В рамках изучаемой темы было выявлено 2127 источников научной литературы. В процессе работы были удалены дубликаты, по итогам отбора для изучения было доступно 476 исследований. В систематический обзор было включено 24 публикации, которые подходили для данного исследования и могли быть использованы. **Результаты.** Анализ источников литературы показал, что проблема дисфункции височно-нижнечелюстного сустава среди детей является актуальной, интерес к ней растет с каждым годом. Много внимания уделяется диагностике и этиологии данной патологии. Об исследованиях же, направленных на коррекцию ДВНЧС среди детей, сообщает малое количество авторов. **Заключение.** Немаловажным является привлечение внимания к проблеме ДВНЧС среди детей. Но также считаем необходимым проводить дальнейшие исследования с целью помощи пациентам с выявленными симптомами дисфункции ВНЧС.

Ключевые слова: височно-нижнечелюстной сустав, дисфункция височно-нижнечелюстного сустава, дети

Для цитирования: Боловина АД, Фоменко ИВ, Боловина ЯП. Проблема дисфункции височно-нижнечелюстного сустава среди детей младшего школьного возраста: систематический обзор. *Стоматология детского возраста и профилактика*. 2025;25(4):409-416. <https://doi.org/10.33925/1683-3031-2025-921>

***Автор, ответственный за связь с редакцией:** Боловина Арина Дмитриевна, кафедра стоматологии детского возраста, Волгоградский государственный медицинский университет, 400066, площадь Павших Борцов, д. 1, г. Волгоград, Российская Федерация. Для переписки: dr.ArinaBolovina@yandex.ru

Конфликт интересов: Авторы декларируют отсутствие конфликта интересов.

Благодарности: Авторы заявляют об отсутствии внешнего финансирования при проведении исследования. Индивидуальные благодарности для декларирования отсутствуют.

Temporomandibular joint dysfunction in primary school-aged children: a systematic review

A.D. Bolovina*, I.V. Fomenko, Ya.P. Bolovina

Volgograd State Medical University, Volgograd, Russian Federation

ABSTRACT

Relevance. While the prevalence of temporomandibular joint dysfunction among adults is high, ranging from 25% to 83%, prevalence estimates in children range from 4% to 77%, with reported rates of 25% to 44.8% among prepubertal schoolchildren. While the majority of studies focus on the diagnosis and treatment of TMD in adults, an increasing number of publications address this condition in children. Objective. To assess the relevance and significance of temporomandibular joint dysfunction as a clinical problem among primary school-aged children based on available research evidence. **Materials and methods.** A systematic search and analysis of the available literature published over the past 15 years were conducted using the electronic databases PubMed, Google Scholar, and eLibrary.ru. A total

of 2,127 publications were initially identified. After duplicate removal, 476 studies remained eligible for screening. Following the selection process, 24 publications met the inclusion criteria and were included in the systematic review. **Results.** Analysis of the reviewed literature indicates that temporomandibular joint dysfunction in children is a clinically relevant and increasingly recognized condition, with growing research interest in recent years. Considerable attention has been devoted to diagnostic approaches and etiological factors, whereas relatively few studies focus on therapeutic interventions for TMD among children. **Conclusion.** Greater attention to temporomandibular joint dysfunction in children is required. Further research is needed to develop and evaluate management approaches for children presenting with clinical manifestations of TMD.

Keywords: temporomandibular joint; temporomandibular joint dysfunction; children

For citation: Bolovina A. D.*, Fomenko I. V., Bolovina Ya. P. Temporomandibular joint dysfunction in primary school-aged children: a systematic review. *Pediatric dentistry and dental prophylaxis*. 2025;25(4):409-416. (In Russ.). <https://doi.org/10.33925/1683-3031-2025-921>

***Corresponding author:** Arina D. Bolovina, Department of the Pediatric Dentistry, Volgograd State Medical University, 1, Pavshikh Bortsov Sq., Volgograd, Russian Federation, 400131. For correspondence: dr.ArinaBolovina@yandex.ru

Conflict of interests: The authors declare no conflict of interests.

Acknowledgments: The authors declare that there was no external funding for the study. There are no individual acknowledgments to declare.

ВВЕДЕНИЕ

Последние десятилетия все больше внимания стоматологи уделяют диагностике и лечению дисфункции височно-нижнечелюстного сустава (ДВНЧС). Как правило, большая часть исследований на данную тему актуальна для взрослого населения либо для детей старшего школьного возраста, имеющих сформировавшийся постоянный прикус.

В открытых источниках литературы обращают на себя внимание статьи, содержащие в себе данные о ДВНЧС среди детей допубертатного периода. Так, распространенность симптомов ДВНЧС среди детей составляет 4-77% [1], среди школьников допубертатного периода выявлена распространенность от 25% [12] до 44,8% [3].

Именно полученная информация и личный клинический опыт побудили нас к исследованию проблемы ДВНЧС среди детей младшего школьного возраста.

Цель исследования: на основании имеющихся исследований выявить актуальность проблемы ДВНЧС среди детей младшего школьного возраста. Основные вопросы исследования: «Какие этиологические факторы приводят к проявлению симптомов ДВНЧС у детей младшего школьного возраста?», «Какие особенности клинической картины дисфункции краниомандибулярной системы характерны для детского возраста?», «Какие существуют способы коррекции данной патологии?».

МАТЕРИАЛЫ И МЕТОДЫ

Проведен систематический анализ научных статей и оригинальных исследований отечественной и зарубежной литературы за последние 15 лет. Поиск проводился в электронных базах PubMed, Google Scholar, eLibrary с применением чек-листа PRISMA (The Preferred Reporting Items for Systematic Reviews and Meta-Analyses), предназначенного для систематических

обзоров и метаанализов. Были использованы следующие ключевые слова в различных сочетаниях и комбинациях на русском языке: «дисфункция височно-нижнечелюстного сустава», «заболевания ВНЧС», «обследование ВНЧС у детей», «этиология дисфункции ВНЧС», «лечение ДВНЧС у детей»; и на английском языке: «temporomandibular joint dysfunction», «TMJ disorders», «TMJ examination in children», «etiology of TMJ dysfunction», «TMD treatment in children».

Первоначально были отобраны 2127 публикаций (по названию, аннотации и дате). После исключения дубликатов и исследований, не подходящих под критерии включения/исключения в базах данных, количество статей уменьшилось до 476 (рис. 1).

Критериями включения явились: систематические обзоры, а также исследования *in vivo*; дети в возрасте от 7 до 12 лет; наличие симптомов дисфункции височно-нижнечелюстного сустава. Критериями исключения публикаций из обзора явились: описание клинического случая, возраст обследуемых до 7 лет и старше 12; наличие воспалительных заболеваний ВНЧС и других суставов. К исключению статей из обзора чаще всего приводило несоответствие критерию возраста, как итог в исследовании остались 24 работы.

РЕЗУЛЬТАТЫ

Этиопатогенез

Этиология ДВНЧС описана как многофакторная. Наиболее распространенные этиологические факторы, встречаемые в литературе: аномалии окклюзии, бруксизм, травмы, патология соединительной ткани, психологические факторы [4, 6, 10].

1. Окклюзионные факторы. Д. Костен был тем, кто первым установил роль окклюзии в развитии патологии височно-нижнечелюстного сустава (ВНЧС). В настоящее время большинство исследователей включают окклюзию в число всех факторов, связанных с ДВНЧС. К возникновению ДВНЧС приводят зубочелюстные аномалии (ЗЧА), вызывающие асимметрич-

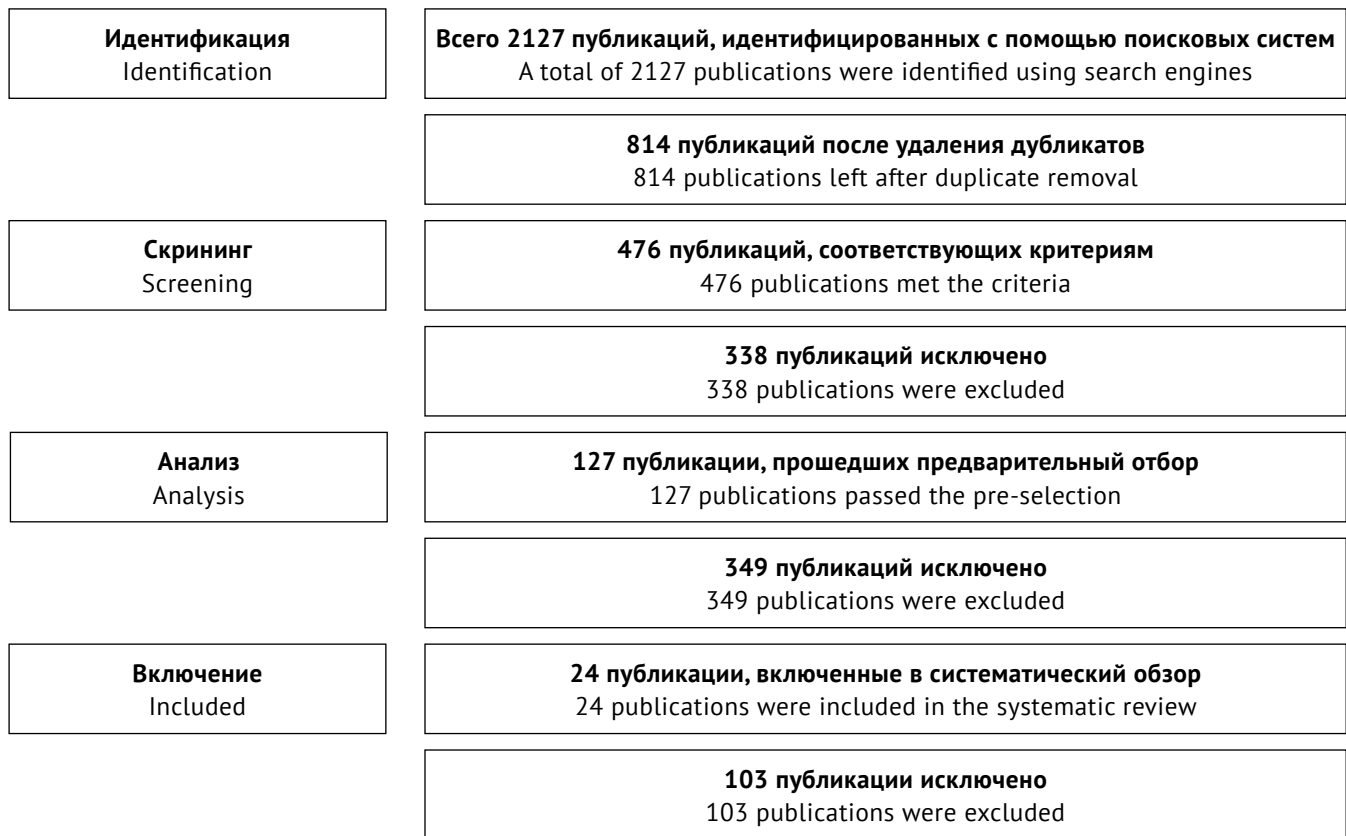

Рис. 1. Блок-схема PRISMA (источник: составлено авторами)
Fig. 1. PRISMA flow diagram (Sources: compiled by the author)

ное функционирование мышц [4, 8], такие как перекрестный прикус [3-5, 9, 17] и дистальная окклюзия в сочетании с глубоким резцовым перекрытием [18]. Bilgiç F. (2017) обнаружил значимую связь между односторонним перекрестным прикусом и звуками в суставах, щелчками и болезненностью мышц у детей 7-12 лет [12]. В период сменного прикуса высокая частота окклюзионной интерференции и нестабильность способствуют проявлению симптомов ДВНЧС, однако, благодаря высокой адаптивности структур ВНЧС, проявления дисфункции с течением времени могут исчезнуть [11]. При регистрации несоответствия центральной окклюзии и центрального соотношения у лиц с ДВНЧС выявляются значительные отклонения в окклюзии, сопровождающиеся смещением мыщелков сустава [4]. Множественные дефекты зубных рядов приводят к развитию ДВНЧС [3].

По мнению ряда исследователей, отмечается низкая корреляция окклюзии и ДВНЧС. Нарушение окклюзионных взаимоотношений составляет 10-20% в структуре этиологических факторов ДВНЧС, является, скорее, сопутствующим фактором [4, 6, 10]. Здоровые люди успешно адаптируются к окклюзионным вмешательствам, а у пациентов с ДВНЧС в анамнезе искусственные вмешательства усиливают клинические симптомы [4].

2. Психологические факторы. Стресс, беспокойство, депрессия и другие психологические факторы вызывают мышечную гиперактивность, мышечные

спазмы, мышечную усталость. Могут возникать следующие последствия: контрактура, окклюзионная дисгармония, дегенеративный артрит ВНЧС и др. В свою очередь болевой синдром провоцирует или усиливает развитие депрессии и психических заболеваний [4, 5, 10].

3. Травма. Падения или удары в область подбородка могут привести к острой, а затем и к хронической дисфункции ВНЧС с циклом повторного повреждения на фоне не полностью заживших после травмы тканей [4, 5, 10].

4. Парафункции мышц. Факторами развития ДВНЧС являются жевание на одной стороне, стискивание зубов и бруксизм. Постоянная чрезмерная нагрузка на структуры ВНЧС ведет к функциональным отклонениям, ремоделированию кости мыщелка, дегенерации суставного хряща и может способствовать развитию остеоартрита ВНЧС [4, 10, 11]. Среди детей распространенность бруксизма составляет от 20% до 38%, и только у 5% из них наблюдались признаки ДВНЧС [4].

5. Дисплазия соединительной ткани и гипермобильность суставов, вывих головок нижней челюсти. Сообщается как о наличии корреляции между генерализованной гипермобильностью суставов и ДВНЧС, так и об ее отсутствии [4]. Необходимо помнить, что повышенная мобильность суставов является нормой для детей до 7 лет и встречается у 35-40% детей младшего школьного возраста [15].

6. Воспалительные, инфекционные заболевания ВНЧС. У 50-78% пациентов с ревматоидным артритом наблюдаются поражения ВНЧС. Пациенты жалуются на глубокую, тупую, ноющую боль в преаурикулярной области, которая усиливается при движении нижней челюсти, сопровождается отеком окружающих тканей во время острых фаз и прогрессирующим ограничением открывания рта с тяжелым повреждением околоуставных и суставных структур на поздней стадии [7]. Поскольку важнейший центр роста нижней челюсти расположен на суставной поверхности головки мыщелка нижней челюсти, деструктивные изменения из-за инфекционных или аутоиммунных заболеваний в период роста влияют на нарушение развития нижней челюсти. У пациента может развиваться прогрессирующая аномалия прикуса II класса и передний открытый прикус, вызванный симметричным недоразвитием ветвей нижней челюсти. При одностороннем воспалительном процессе формируется скелетная асимметрия [4, 7].

7. Нарушение осанки. Исследователями установлена взаимосвязь между ДВНЧС и нарушением осанки [3, 4, 10, 13]. Согласно исследованиям Гиевой Ю. А. (2017), у всех пациентов с аномалиями окклюзии и ДВНЧС выявлено нарушение осанки и деформации позвоночника в различных отделах [13].

Среди других этиологических факторов выделяют хроническую гипомобильность ВНЧС вследствие анкилоза, доброкачественные и злокачественные опухоли структур ВНЧС [4, 5].

Немаловажно отметить, что при возникновении изменений в одном суставе позднее проявляются изменения и в другом, которые первоначально не диагностировались за счет компенсации элементов сустава [14].

Диагностика

Согласно различным исследованиям симптомокомплекс ДВНЧС у детей допубертатного периода несколько отличается от такового у взрослого населения.

Так, Саблина Г. И. с соавторами (2012) отмечает, что такие клинические признаки, как боль в суставе (в покое или при открывании рта), ее иррадиация в прилежащие анатомические области, болезненность при пальпации жевательных мышц или зон мыщелковых отростков, крепитация, характерные для взрослых, для детей данной возрастной группы не типичны [14]. Самыми распространенными симптомами ДВНЧС являются: вывих головок нижней челюсти (31,5%); отклонение траектории движения нижней челюсти при открывании рта, протрузии и латеротрузиях (13%; 19,3%); парафункции мышц, в том числе привычное боковое смещение нижней челюсти (19,4%); аускультативно-шумовые явления (6,7%) [3, 14]. Синдром болевой дисфункции среди детей младшего школьного возраста встречается редко. Дети не могут четко сформулировать жалобы, поэтому чаще симптомы ДВНЧС выявляются на приеме у стоматолога [5].

Диагностические мероприятия, необходимые для полноценного обследования ВНЧС и прилежащих структур:

1. Внешний осмотр. Оценивается осанка, симметричность лица, в особенности наличие бокового смещение центральной линии нижней трети лица [3, 13, 14]. Оценивается траектория движения нижней челюсти [3, 12, 16, 17].

2. Пальпация области ВНЧС и следующих мышц: собственно жевательных, височных, латеральных и медиальных крыловидных, двубрюшных мышц, грудино-ключично-сосцевидных мышц, трапецевидных мышц. Оценивается болезненность, наличие асимметричного тонуса мышц [5, 12, 16, 17].

3. Определение аускультативно-шумовых проявлений (крепитации, щелчков, хруста) пальпаторно либо посредством фонендоскопа [12, 16, 17].

4. Оценка мобильности нижней челюсти. Определяется величина максимального открывания рта по межрезцовому расстоянию. Для детей нормой является 35-55 мм. Боковые движения нижней челюсти должны осуществляться в пределах амплитуды 5-9 мм [5, 17].

5. Осмотр полости рта. Отмечают наличие фасеток стираемости, дефектов зубных рядов, плоских пломб, ЗЧА [3, 17, 18].

Рентгенологические методы обследования пациентов с ДВНЧС:

1. Ортопантограмма (ОПТГ), рентгенограмма ВНЧС.

2. Конусно-лучевая компьютерная томография проводится детям с подозрением на остеоартрит, ремоделирование суставных головок, анкилоз, травму ЧЛО, ревматоидный артрит, синовиальный хондроматоз и другие внутрикапсульные патологии, ведущие к изменению структуры костной ткани [20]. Обоснование рентгенологического обследования у детей имеет решающее значение, поскольку они в 2-10 раз более восприимчивы к ионизирующему излучению по сравнению со взрослыми [19]. При получении результатов КЛКТ оценивают форму и положение суставных головок, целостность костных структур в трех плоскостях.

3. Методом выбора является магнитно-резонансная томография (МРТ) для оценки состояния мягкотканых структур ВНЧС [19]. Определяют: положение суставных головок, их форму; положение и форму суставного диска при закрытом и открытом рте; состояние крыловидный, жевательных, мышц, связок суставного диска; скопление жидкости в полости сустава.

Инструментальная диагностика ДВНЧС:

1. Накожная электромиография (ЭМГ) позволяет определить наличие мышечной парафункции и служит критерием эффективности лечения. Определяют среднюю и максимальную амплитуду биопотенциалов мышц при покое и при различных пробах, включающих в том числе сжатие зубов [21].

2. Аксиография – метод исследования траектории суставного пути, позволяющий оценить характер функции в норме и при нарушениях височно-ниж-

не челюстного сустава [2]. Исследований функции ВНЧС у детей младшего школьного возраста посредством аксиографии не найдено.

Лечение

При лечении ДВНЧС детей обращают внимание пациента и его родителей на соблюдение щадящего режима питания, важность двустороннего жевания, исключение привычек, перегружающих жевательные мышцы и ВНЧС (использование жевательной резинки, широкое открывание рта, стискивание челюстей, искусственное смещение нижней челюсти) [24].

Психотерапия помогает снизить тревожность, уровень стресса, которые играют немаловажную роль в формировании ДВНЧС (биоповеденческая терапия, тренировка релаксации, когнитивно-поведенческая терапия) [24].

Физиотерапия содействует восстановлению и регенерации тканей, применяют для снятия мышечной боли и восстановления функции путем уменьшения воспаления. Виды физиотерапии включают массаж, лечебную гимнастику, лазерную терапию, электрофорез, магнитотерапию и чрескожную электрическую стимуляцию нервов (TENS).

Массаж характеризуется контролируемой мобилизацией мягких тканей и ВНЧС, их растяжением. Обычно его объединяют с лечебными упражнениями (например с изометрическим напряжением).

Фотобиомодуляционная терапия или низкоуровневая лазерная терапия, электрофорез эффективны при лечении артралгии ВНЧС, воспалительных заболеваний суставов и/или дегенеративных заболеваний суставов.

При TENS используется двухфазный ток различной частоты. Как дополнительный данный метод эффективен для улучшения функции ВНЧС за счет уменьшения боли и улучшения диапазона движений нижней челюсти у пациентов с артралгией ВНЧС и смещением суставных дисков [14, 24].

При лечении ДВНЧС у подростков и взрослых используется окклюзионная терапия, сплент-терапия, аппаратный метод. Наиболее распространенными аппаратами являются сплент-каппы (ортотики) различных видов, ARA (anterior reposition appliance) и передний депрограмматор. Окклюзионная терапия выполняет диагностическую и лечебную функции, имея целью устранение такого этиологического фактора, как нарушение смыкания зубных рядов. Декомпрессионные шины позволяют устранить болевой синдром, нормализовать открывание рта и взаимоотношения диска и

головки нижней челюсти. После проведения данного метода проводят стабилизацию окклюзионных взаимоотношений посредством ортодонтического лечения либо протезирования [14, 24].

При лечении детей стоит учитывать активный рост челюстей и смену зубов. Ряд исследователей рекомендуют кратковременное использование аппаратов из мягких материалов, например трейнеров, для минимизации неблагоприятных перемещений зубов у детей с молочным и сменным прикусом [23, 24].

Согласно данным, предоставленным Саблиной Г. И. с соавторами (2012), при лечении пациентов с вывихом головок нижней челюсти помимо ограничения открывания рта и щадящего режима приема пищи применялись пращи с вертикальной тягой или ортопедический воротник. При сочетании вывиха нижней челюсти с ЗЧА проводилась ортодонтическая перестройка окклюзии и коррекция положения нижней челюсти, что нормализовало взаимоотношение структур ВНЧС. Хорошие результаты лечения были получены у пациентов при лечении на несъемной технике в сочетании с эластопозиционерами, при использовании на завершающем этапе трейнеров, LM-активаторов [14].

Фармакотерапия при лечении ДВНЧС в основном направлена на уменьшение боли. Используют нестероидные противовоспалительные средства (НПВС), кортикостероиды, гиалуроновую кислоту и вспомогательные средства, такие как миорелаксанты, антидепрессанты и бензодиазепины [24]. Данные о лечении расстройств ВНЧС у детей с помощью лекарственных средств ограничены. Системные кортикостероиды обычно не рекомендуются для использования при лечении детского синдрома болевой дисфункции ВНЧС из-за связанных побочных эффектов [24].

ЗАКЛЮЧЕНИЕ

Анализ источников литературы показал, что проблема дисфункции ВНЧС среди детей является актуальной, интерес к ней растет с каждым годом. Много внимания уделяется диагностике и этиологии данной патологии. Об исследованиях же, направленных на коррекцию ДВНЧС среди детей, сообщает малое количество авторов.

На наш взгляд, немаловажным является привлечение внимания к проблеме ДВНЧС среди детей. Также считаем необходимым проводить дальнейшие исследования с целью помощи пациентам с выявленными симптомами дисфункции ВНЧС и для профилактики дальнейших нарушений.

СПИСОК ЛИТЕРАТУРЫ

1. Rosales M, Garrocho J, Ruiz M, Marquez R, Pozos A. Management of temporomandibular disorders in children and adolescents: a literature review. *ODOVTOS-Int. J. Dental Sc.* 2016;18-1:41-48.
<http://dx.doi.org/10.15517/ijds.v0i0.23487>

2. Murphy MK, MacBarb RF, Wong ME, Athanasiou KA. Temporomandibular disorders: a review of etiology, clinical management, and tissue engineering strategies. *Int J Oral Maxillofac Implants.* 2013;28(6):393-414.
<https://doi.org/10.11607/jomi.te20>

3. Боловина АД, Боловина ЯП, Фоменко ИВ, Тимков ИЕ, Касаткина АЛ, Зангиева ОТ. Распространенность симптомов дисфункции височно-нижнечелюстного сустава среди детей 7-12 лет. *Стоматология детского возраста и профилактика*. 2024;24(4):375-380. <https://doi.org/10.33925/1683-3031-2024-853>
4. Chisnoiu AM, Picos AM, Popa S, Chisnoiu PD, Lascau L, Picos A, Chisnoiu R. Factors involved in the etiology of temporomandibular disorders – a literature review. *Clujul Med*. 2015;88(4):473-478. <https://doi.org/10.15386/cjmed-485>
5. Horswell BB, Sheikh J. Evaluation of pain syndromes, headache, and temporomandibular joint disorders in children. *Oral and Maxillofacial Surgery Clinics*. 2018;30(1):11-24. <https://doi.org/10.1016/j.coms.2017.08.007>
6. Manfredini D, Lombardo L, Siciliani G. Temporomandibular disorders and dental occlusion. A systematic review of association studies: end of an era? *Journal of oral rehabilitation*. 2017;44(11):908-923. <https://doi.org/10.1111/joor.12531>
7. Michelotti A, Iodice G. The role of orthodontics in temporomandibular disorders. *Journal of oral rehabilitation*. 2010;37(6):411-429. <https://doi.org/10.1111/j.1365-2842.2010.02087.x>
8. Marangoni AF, de Godoy CH, Biasotto-Gonzalez DA, Alfaya TA, Fernandes KP, Mesquita-Ferrari RA, et al. Assessment of type of bite and vertical dimension of occlusion in children and adolescents with temporomandibular disorder. *Journal of bodywork and movement therapies*. 2014;18(3):435-440. <https://doi.org/10.1016/j.jbmt.2013.10.001>
9. Thilander B, Bjerklin K. Posterior crossbite and temporomandibular disorders (TMDs): need for orthodontic treatment? *European Journal of Orthodontics*. 2012;34(6):667-673. <https://doi.org/10.1093/ejo/cjr095>
10. Türp JC, Schindler H. The dental occlusion as a suspected cause for TMDs: epidemiological and etiological considerations. *Journal of oral rehabilitation*. 2012;39(7):502-512. <https://doi.org/10.1111/j.1365-2842.2012.02304.x>
11. Sena MF, Mesquita KS, Santos FR, Silva FW, Serrano KV. Prevalence of temporomandibular dysfunction in children and adolescents. *Revista Paulista de Pediatria*. 2013;31(4):538-545. <https://doi.org/10.1590/S0103-05822013000400018>
12. Bilgiç F, Gelgör IE. Prevalence of Temporomandibular Dysfunction and its Association with Malocclusion in Children: An Epidemiologic Study. *The Journal of clinical pediatric dentistry*. 2017;41(2):161-165. <https://doi.org/10.17796/1053-4628-41.2.161>
13. Гюева ЮА, Персин ЛС, Ягублу ИА. Особенности осанки детей 12-15 лет с дисфункцией височно-нижнечелюстного сустава. *Лечение и профилактика*. 2014;(1):73-79. Режим доступа: <https://elibrary.ru/item.asp?id=21546950>
14. Саблина ГИ, Ковтонюк ПА, Соболева НН. Клинические и рентгенологические аспекты в диагностике и лечении патологии височно-нижнечелюстных суставов. *Бюллетень Восточно-Сибирского научного центра Сибирского отделения Российской академии медицинских наук*. 2013;(5):87-90. Режим доступа: <https://elibrary.ru/item.asp?id=21102089>
15. Иванова ИИ, Гнусаев СФ, Макарова ИИ, Иванова АА. Сравнительный анализ распространенности гипермобильности суставов в детской популяции Твери и других регионов Российской Федерации. *Вопросы современной педиатрии*. 2014;(4):102-109. Режим доступа: <https://www.elibrary.ru/item.asp?id=21991493>
16. Vierola A, Suominen AL, Ikavalko T, Lintu N, Lindi V, Lakka HM, et al. Clinical signs of temporomandibular disorders and various pain conditions among children 6 to 8 years of age: the PANIC study. *Journal of orofacial pain*. 2012;26(1):17. Available from: <https://www.jofph.com/articles/10.11607/jofph.2617>
17. Tecco S, Crincoli V, Di Bisceglie B, Saccucci M, Macri M, Polimeni A, Festa F. Signs and symptoms of temporomandibular joint disorders in Caucasian children and adolescents. *CRANIO*. 2011;29(1):71-79. <https://doi.org/10.1179/crn.2011.010>
18. Macri M, Murmura G, Scarano A, Festa F. Prevalence of temporomandibular disorders and its association with malocclusion in children: a transversal study. *Frontiers in Public Health*. 2022;10:860833. <https://doi.org/10.3389/fpubh.2022.860833>
19. Ismayilov R, Özgür B. Indications and use of cone beam computed tomography in children and young individuals in a university-based dental hospital. *BMC Oral Health*. 2023;23(1):103. <https://doi.org/10.1186/s12903-023-03784-4>
20. Dhabale GS, Bhowate RR, Bhowate R. Cone-beam computed tomography for temporomandibular joint imaging. *Cureus*. 2022;14(11):e31515. <https://doi.org/10.7759/cureus.31515>
21. Вологина МВ, Киба КА. Оценка электромиографии жевательных мышц при использовании кинезиотейпов у пациентов с бруксизмом. *Вестник Волгоградского государственного медицинского университета*. 2023;20(4):54-57. <https://doi.org/10.19163/1994-9480-2023-20-4-54-57>
22. Mukhtasar A. Optimization of early diagnosis of internal disorders of the temporomandibular joint. *European International Journal of Multidisciplinary Research and Management Studies*. 2024;4(3):157-166. Режим доступа: <https://inlibrary.uz/index.php/eijmrms/article/view/30880>
23. Achmad H, Tanumihardja M, Horax S, Singh MF, Yusran A, Sitanaya R, et al. Effectivity of occlusal splint for TMD treatment in child and adolescent. *Journal of International Dental and Medical Research*. 2022;15(4):1743-1752. Режим доступа: <https://scholar.unhas.ac.id/en/publications/effectivity-of-occlusal-splint-for-tmd-treatment-in-child-and-ado/5>
24. Scrivani SJ, Khawaja NS, Bavia PF. Nonsurgical management of pediatric temporomandibular joint dysfunction. *Oral and Maxillofacial Surgery Clinics*. 2018;30(1):35-45. <https://doi.org/10.1016/j.coms.2017.08.001>

REFERENCES

1. Rosales M, Garrocho J, Ruiz M, Marquez R, Pozos A. Management of temporo-mandibular disorders in children and adolescents: a literature review. *ODOVTOS-Int. J. Dental Sc.* 2016;18-1:41-48.
<http://dx.doi.org/10.15517/ijds.v0i0.23487>
2. Murphy MK, MacBarb RF, Wong ME, Athanasiou KA. Temporomandibular disorders: a review of etiology, clinical management, and tissue engineering strategies. *Int J Oral Maxillofac Implants.* 2013;28(6):393-414.
<https://doi.org/10.11607/jomi.te20>
3. Bolovina A.D., Bolovina Ya.P., Fomenko I.V., Timakov I.E., Kasatkina A.L., Zangieva O.T. Prevalence of temporomandibular joint dysfunction symptoms in children aged 7–12 years. *Pediatric dentistry and dental prophylaxis.* 2024;24(4):375-380 (In Russ.).
<https://doi.org/10.33925/1683-3031-2024-853>
4. Chisnoiu AM, Picos AM, Popa S, Chisnoiu PD, Lasacu L, Picos A, Chisnoiu R. Factors involved in the etiology of temporomandibular disorders – a literature review. *Clujul Med.* 2015;88(4):473-8.
<https://doi.org/10.15386/cjmed-485>
5. Horswell BB, Sheikh J. Evaluation of pain syndromes, headache, and temporomandibular joint disorders in children. *Oral and Maxillofacial Surgery Clinics.* 2018;30(1):11-24.
<https://doi.org/10.1016/j.coms.2017.08.007>
6. Manfredini D, Lombardo L, Siciliani G. Temporomandibular disorders and dental occlusion. A systematic review of association studies: end of an era? *Journal of oral rehabilitation.* 2017;44(11):908-923.
<https://doi.org/10.1111/joor.12531>
7. Michelotti A, Iodice G. The role of orthodontics in temporomandibular disorders. *Journal of oral rehabilitation.* 2010;37(6):411-429.
<https://doi.org/10.1111/j.1365-2842.2010.02087.x>
8. Marangoni AF, de Godoy CH, Biasotto-Gonzalez DA, Alfaya TA, Fernandes KP, Mesquita-Ferrari RA, et al. Assessment of type of bite and vertical dimension of occlusion in children and adolescents with temporomandibular disorder. *Journal of bodywork and movement therapies.* 2014;18(3):435-440.
<https://doi.org/10.1016/j.jbmt.2013.10.001>
9. Thilander B, Bjerklin K. Posterior crossbite and temporomandibular disorders (TMDs): need for orthodontic treatment? *European Journal of Orthodontics.* 2012;34(6):667-673.
<https://doi.org/10.1093/ejo/cjr095>
10. Türp JC, Schindler H. The dental occlusion as a suspected cause for TMDs: epidemiological and etiological considerations. *Journal of oral rehabilitation.* 2012;39(7):502-512.
<https://doi.org/10.1111/j.1365-2842.2012.02304.x>
11. Sena MF, Mesquita KS, Santos FR, Silva FW, Serano KV. Prevalence of temporomandibular dysfunction in children and adolescents. *Revista Paulista de Pediatría.* 2013;31(4):538-545.
<https://doi.org/10.1590/S0103-05822013000400018>
12. Bilgiç F, Gelgör IE. Prevalence of Temporomandibular Dysfunction and its Association with Malocclusion in Children: An Epidemiologic Study. *The Journal of clinical pediatric dentistry.* 2017;41(2):161-165.
<https://doi.org/10.17796/1053-4628-41.2.161>
13. Gioeva Yu.A., Persin L.S., Yagublu I.A. The disorder of bearing in children of 12-15 years old with dysfunction of temporo-mandibular joint. *Disease treatment and prevention.* 2014;(1):73-79 (In Russ.). Available from:
<https://elibrary.ru/item.asp?id=21546950>
14. Sablina G.I., Kovtonyuk P.A., Soboleva N.N. Clinical and radiological aspects in diagnostics and treatment of temporomandibular joint pathology. *Byulleten' VSNC SO RAMN.* 2013;(5):87-90 (In Russ.). Available from:
<https://elibrary.ru/item.asp?id=21102089>
15. Ivanova I.I., Gnusaev S.F., Makarova I.I., Ivanova A.A. Comparative analysis of the occurrence of hypermobility of joints in childrens population of Tver and other regions of the Russian Federation. *Current pediatrics.* 2014;(4):102-109 (In Russ.). Available from:
<https://www.elibrary.ru/item.asp?id=21991493>
16. Vierola A, Suominen AL, Ikavalko T, Lintu N, Lindi V, Lakka HM, et al. Clinical signs of temporomandibular disorders and various pain conditions among children 6 to 8 years of age: the PANIC study. *Journal of orofacial pain.* 2012;26(1):17. Available from:
<https://www.jofph.com/articles/10.11607/jofph.2617>
17. Tecco S, Crincoli V, Di Bisceglie B, Saccucci M, Macrí M, Polimeni A, Festa F. Signs and symptoms of temporomandibular joint disorders in Caucasian children and adolescents. *CRANIO.* 2011;29(1):71-79.
<https://doi.org/10.1179/crn.2011.010>
18. Macri M, Murmura G, Scarano A, Festa F. Prevalence of temporomandibular disorders and its association with malocclusion in children: a transversal study. *Frontiers in Public Health.* 2022;10:860833.
<https://doi.org/10.3389/fpubh.2022.860833>
19. Ismayilov R, Özgür B. Indications and use of cone beam computed tomography in children and young individuals in a university-based dental hospital. *BMC Oral Health.* 2023;23(1):103.
<https://doi.org/10.1186/s12903-023-03784-4>
20. Dhabale GS, Bhowate RR, Bhowate R. Cone-beam computed tomography for temporomandibular joint imaging. *Cureus.* 2022;14(11):e31515.
<https://doi.org/10.7759/cureus.31515>
21. Vologina M.V., Kiba K.A. Evaluation of the electromyographic study of masticatory muscles using kinesiotape in patients with bruxism. *Journal of Volgograd State Medical University.* 2023;20(4):54-57 (In Russ.).
<https://doi.org/10.19163/1994-9480-2023-20-4-54-57>
22. Mukhtasar A. Optimization of early diagnosis of internal disorders of the temporomandibular joint. *European International Journal of Multidisciplinary Research and Management Studies.* 2024;4(03):157-166. Available from:
<https://inlibrary.uz/index.php/eijmrms/article/view/30880>

23. Achmad H, Tanumihardja M, Horax S, Singgih MF, Yusran A, Sitanaya R, et al. Effectivity of occlusal splint for TMD treatment in child and adolescent. *Journal of International Dental and Medical Research*. 2022;15(4):1743-1752. Available from:

<https://scholar.unhas.ac.id/en/publications/effectivity-of-occlusal-splint-for-tmd-treatment-in-child-and-ado/>

СВЕДЕНИЯ ОБ АВТОРАХ

Автор, ответственный за связь с редакцией:

Боловина Арина Дмитриевна, ассистент кафедры стоматологии детского возраста Волгоградского государственного медицинского университета, Волгоград, Российская Федерация

Для переписки: dr.ArinaBolovina@yandex.ru

ORCID: <https://orcid.org/0000-0002-3724-5015>

Фоменко Ирина Валерьевна, доктор медицинских наук, профессор, заведующая кафедрой стоматологии детского возраста Волгоградского государственного медицинского университета, Волгоград, Российская Федерация

Для переписки: fomenira@mail.ru

ORCID: <https://orcid.org/0000-0002-5279-6106>

INFORMATION ABOUT THE AUTHORS

Corresponding author:

Arina D. Bolovina, DMD, Assistant Professor, Department of the Pediatric Dentistry, Volgograd State Medical University, Volgograd, Russian Federation

For correspondence: dr.ArinaBolovina@yandex.ru

ORCID: <https://orcid.org/0000-0002-3724-5015>

Irina V. Fomenko, DDS, PhD, DSc, Professor, Head of the Department of Pediatric Dentistry, Volgograd State Medical University, Volgograd, Russian Federation

For correspondence: fomenira@mail.ru@yandex.ru

ORCID: <https://orcid.org/0000-0002-5279-6106>

Вклад авторов в работу. Все авторы подтверждают соответствие своего авторства международным критериям ICMJE (все авторы внесли существенный вклад в разработку концепции, проведение исследования и подготовку статьи, прочли и одобрили финальную версию перед публикацией, а также согласны принять на себя ответственность за все аспекты работы): Боловина А.Д. – разработка концепции, проведение исследования, разработка методологии, написание черновика рукописи; Фоменко И.В. – разработка концепции, курирование данных, разработка методологии, научное руководство, валидация результатов, написание рукописи – рецензирование и редактирование; Боловина Я.П. – разработка концепции, курирование данных, разработка методологии, валидация результатов, написание черновика рукописи.

24. Scrivani SJ, Khawaja NS, Bavia PF. Nonsurgical management of pediatric temporomandibular joint dysfunction. *Oral and Maxillofacial Surgery Clinics*. 2018;30(1):35-45.

<https://doi.org/10.1016/j.coms.2017.08.001>

Боловина Янина Петровна, кандидат медицинских наук, доцент кафедры ортопедической стоматологии и ортодонтии Института непрерывного медицинского и фармацевтического образования Волгоградского государственного медицинского университета, Волгоград, Российская Федерация

Для переписки: yabolowina@yandex.ru

ORCID: <https://orcid.org/0000-0003-3453-1689>

Yanina P. Bolovina, DMD, PhD, Associate Professor, Department of the Prosthodontics and Orthodontics, Volgograd State Medical University

For correspondence: yabolowina@yandex.ru

ORCID: <https://orcid.org/0000-0003-3453-1689>

Поступила / Article received 06.05.2025

Поступила после рецензирования / Revised 06.11.2025

Принята к публикации / Accepted 05.12.2025

Authors' contribution. All authors confirm that their contributions comply with the international ICMJE criteria and agree to take responsibility for all aspects of the work: A.D. Bolovina – conceptualization, investigation, methodology, writing – original draft preparation; I.V. Fomenko – conceptualization, data curation, methodology, supervision, validation, writing – review and editing; Ya.P. Bolovina – conceptualization, data curation, methodology, supervision, validation, writing – original draft preparation.



Применение нестероидных противовоспалительных препаратов в комплексной терапии воспалительных заболеваний пародонта у пациентов с высоким риском кариеса

Д.И. Тайлакова^{1*}, Н.А. Соколович²

¹Бухарский государственный медицинский институт, Бухара, Узбекистан

²Санкт-Петербургский государственный университет, Санкт-Петербург, Россия

АННОТАЦИЯ

Актуальность. Пародонтит и кариес – распространенные стоматологические патологии, часто сочетающиеся на фоне хронического воспаления. При пародонтите наблюдается гиперпродукция медиаторов (IL-1 β , IL-6, TNF- α , PGE₂ и др.), ведущая к разрушению тканей пародонта и усилению деминерализации эмали. В этой связи рассматривается включение нестероидных противовоспалительных препаратов (НПВП) в терапию пародонтита с целью модуляции иммунного ответа. НПВП эффективно ингибируют синтез простагландинов, тем самым снижая воспаление, но их влияние на клинические показатели пародонта и риск кариеса требует систематического анализа. Цель: оценить эффективность и безопасность системного и местного применения пяти НПВП (ацетилсалициловая кислота, ибупрофен, диклофенак, кетопрофен, теноксикам) как адъювантной терапии хронического пародонтита у взрослых. **Материалы и методы.** Проведен систематический обзор и анализ рандомизированных клинических исследований (РКИ) и контролируемых клинических исследований (по март 2024) согласно PRISMA, с протоколом в PROSPERO (CRD42024518732). Искали работы на PubMed, Cochrane Library, Embase, Scopus, WoS. Включались исследования с пациентами, у которых диагностирован хронический генерализованный пародонтит, сравнением НПВП (системно или локально) с плацебо/стандартной терапией (период ≥ 4 недель), оценкой PPD, CAL, BoP и др. (табл. 2). Оценивали риск систематической ошибки по RoB 2 и ROBINS-I. При наличии сопоставимых данных выполняли мета-анализ с моделями случайных эффектов. **Результаты.** Поиск выявил 876 записей, из них 72 для полного текста; в качественный анализ вошло 5 исследований (всего 150 пациентов): 4 РКИ и 1 контролируемое нерандомизированное исследование. Добавление низкодозового аспирина (75–150 мг/сут) к неинвазивной санации (3–6 мес.) достоверно уменьшало средний PPD на $\approx 0,6$ мм и увеличивало CAL на $\approx 0,5$ мм по сравнению с плацебо ($p < 0,05$). Метаанализ трех РКИ с аспирином показал значительное снижение PPD (MD $-0,62$ мм; 95% ДИ $-0,78...-0,45$; $I^2 = 21\%$) при умеренном уровне доказательности. Системный диклофенак обеспечивал анальгезию, эквивалентную местному анальгетику без НПВП, но при коротком сроке наблюдения (3 дн.) его влияние на пародонт не изучали. Прием ибупрофена в послеоперационном периоде не улучшал заживление по сравнению с контролем, но у 15% пациентов вызывал желудочные жалобы. Курс теноксикама (20 мг, 10 дн.) не давал преимуществ по PPD и CAL по сравнению с плацебо. Данных по системному кетопрофену при пародонтите не обнаружено. Локальные формы НПВП продемонстрировали позитивный эффект: полоскание 2% раствором ибупрофена 3 раза/день (12 нед.) дополняло снижение PPD $\approx 0,6$ мм и прирост CAL $\approx 0,5$ мм без побочных явлений; аппликации 1,5% кетопрофенового геля (2 р/д, 3 мес.) дополнительно уменьшали PPD на $\approx 0,8$ мм ($p < 0,05$) и улучшали CAL на $\approx 0,6$ мм по сравнению со скейлингом. Нанесение 1% геля диклофенака после скейлинга сопровождалось достоверным приростом прикрепления ($+0,4$ мм к 3-му мес.). Ни серьезных осложнений, ни язвенных кровотечений зарегистрировано не было. Местные формы переносились хорошо, без раздражения слизистой. **Заключение.** Нестероидные противовоспалительные средства могут с успехом использоваться в комплексной терапии пародонтита как модуляторы воспалительной реакции. Применение низких доз аспирина на протяжении нескольких месяцев показывает умеренное, но воспроизводимое улучшение пародонтальных показателей. Местные формы (ополаскиватели и гели с ибупрофеном, кетопрофеном, диклофенаком) улучшают состояние пародонта без системных побочных эффектов, что особенно важно для пациентов с высоким риском гастропатий. Включение НПВП в лечебные схемы у пациентов с выраженным воспалением и высоким риском кариеса потенциально способствует снижению активности воспалительных деструктивных процессов и может опосредованно улучшать резистентность твердых тканей зубов к деминерализации. Необходимо дальнейшее изучение оптимальных режимов применения НПВП, длительности курсов и отдаленных эффектов (в том числе влияния на кариозную активность), прежде чем включить их в стандарты лечения периодонтальной патологии.

Ключевые слова: нестероидные противовоспалительные препараты, пародонтит, кариес, ацетилсалициловая кислота, ибупрофен, диклофенак, кетопрофен, теноксикам, адъювантная терапия, воспаление, глубина зондирования пародонтального кармана, клиническое прикрепление

Для цитирования: Тайлакова Д.И., Соколович Н.А. Применение нестероидных противовоспалительных препаратов в комплексной терапии воспалительных заболеваний пародонта у пациентов с высоким риском кариеса. *Стоматология детского возраста и профилактика*. 2025; 25(4):417-431. <https://doi.org/10.33925/1683-3031-2025-899>

***Автор, ответственный за связь с редакцией:** Дилдора Ибрагимовна Тайлакова, кафедра терапевтической стоматологии, Бухарский государственный медицинский институт, 200123, Гиждуванская ул., д. 23, г. Бухара, Узбекистан. Для переписки: taylakova.dildora@bsmi.uz

Конфликт интересов: Авторы декларируют отсутствие конфликта интересов.

Благодарности: Авторы заявляют об отсутствии внешнего финансирования при проведении исследования. Индивидуальные благодарности для декларирования отсутствуют.

Nonsteroidal anti-inflammatory drugs as adjunctive therapy in patients with periodontitis and high caries risk

D.I. Taylakova^{1*}, N.A. Sokolovich²

¹*Bukhara State Medical Institute, Bukhara, Uzbekistan*

²*Saint Petersburg State University, Saint Petersburg, Russian Federation*

ABSTRACT

Relevance. Periodontitis and dental caries are highly prevalent oral diseases that frequently coexist in the context of chronic inflammation. Periodontitis is associated with increased production of inflammatory mediators (IL-1 β , IL-6, TNF- α , PGE₂, among others), resulting in destruction of periodontal tissues and enhanced enamel demineralization. In this context, the inclusion of nonsteroidal anti-inflammatory drugs (NSAIDs) in the treatment of periodontitis has attracted attention as a means of modulating the immune response. NSAIDs effectively inhibit prostaglandin synthesis and thereby reduce inflammation; however, their effects on clinical periodontal parameters and caries risk require systematic evaluation. Objective: To evaluate the efficacy and safety of systemic and topical administration of five NSAIDs (acetylsalicylic acid, ibuprofen, diclofenac, ketoprofen, and tenoxicam) as adjunctive therapy for chronic periodontitis in adults. **Materials and methods.** A systematic review of randomized controlled trials and controlled clinical studies published up to March 2024 was conducted in accordance with PRISMA guidelines. The review protocol was registered in PROSPERO (CRD42024518732). Electronic searches were performed in PubMed, the Cochrane Library, Embase, Scopus, and Web of Science. Eligible studies included adult patients diagnosed with chronic periodontitis, compared systemic or topical NSAIDs with placebo or standard non-surgical periodontal therapy, with a minimum follow-up of 4 weeks, and reported clinical outcomes such as probing pocket depth (PPD), clinical attachment level (CAL), bleeding on probing (BoP), and related periodontal parameters (Table 2). Risk of bias was assessed using RoB 2 and ROBINS-I tools. Where appropriate, meta-analysis was performed using random-effects models. **Results.** The literature search identified 876 records, of which 72 articles were assessed in full text; five studies comprising a total of 150 patients met the inclusion criteria, including four randomized controlled trials (RCT) and one controlled nonrandomized study. Adjunctive administration of low-dose acetylsalicylic acid (75–150 mg/day) in combination with non-surgical periodontal therapy over 3–6 months resulted in statistically significant reductions in mean PPD (approximately 0.6 mm) and gains in CAL (approximately 0.5 mm) compared with placebo ($p < 0.05$). Meta-analysis of three aspirin-based randomized controlled trials demonstrated a significant reduction in PPD (mean difference -0.62 mm; 95% CI -0.78 to -0.45 ; $I^2 = 21\%$) with a moderate level of evidence. Systemic diclofenac provided postoperative analgesia comparable to that of a non-NSAID local analgesic; however, due to the short observation period (3 days), its effects on periodontal parameters were not assessed. Postoperative ibuprofen administration did not improve periodontal healing compared with control treatment and was associated with gastrointestinal complaints in 15% of patients. A 10-day course of tenoxicam (20 mg/day) showed no advantage over placebo with respect to PPD or CAL. No data were identified on systemic ketoprofen use in periodontitis. In contrast, topical NSAID formulations demonstrated beneficial effects: rinsing with a 2% ibuprofen solution three times daily for 12 weeks resulted in an additional reduction in PPD of approximately 0.6 mm and a CAL gain of approximately 0.5 mm without adverse effects; application of a 1.5% ketoprofen gel twice daily for 3 months led to a further reduction in PPD of approximately 0.8 mm ($p < 0.05$) and a CAL

gain of approximately 0.6 mm compared with scaling alone. Application of a 1% diclofenac gel after scaling was associated with a significant clinical attachment gain (+0.4 mm at 3 months). No serious adverse events or ulcerative gastrointestinal bleeding were reported. Topical formulations were well tolerated, with no mucosal irritation observed. **Conclusion.** Nonsteroidal anti-inflammatory drugs may be effectively used as adjuncts in comprehensive periodontal therapy as modulators of the inflammatory response. Prolonged administration of low-dose aspirin yields moderate but reproducible improvements in key periodontal parameters. Topical NSAID formulations (ibuprofen, ketoprofen, and diclofenac mouthrinses or gels) provide additional periodontal benefits without systemic adverse effects, which is particularly relevant for patients at increased risk of NSAID-associated gastropathy. Incorporation of NSAIDs into treatment protocols for patients with pronounced periodontal inflammation and high caries risk may contribute to suppression of inflammatory tissue destruction and indirectly enhance resistance of dental hard tissues to demineralization. Further high-quality studies are required to determine optimal dosing regimens, treatment duration, and long-term outcomes, including effects on caries activity, before NSAIDs can be recommended for routine inclusion in periodontal treatment standards.

Keywords: nonsteroidal anti-inflammatory drugs, periodontitis, dental caries, acetylsalicylic acid, ibuprofen, diclofenac, ketoprofen, tenoxicam, adjunctive therapy, inflammation, probing pocket depth, clinical attachment level
For citation: Taylakova D.I., Sokolovich N.A. Nonsteroidal anti-inflammatory drugs as adjunctive therapy in patients with periodontitis and high caries risk. *Pediatric dentistry and dental prophylaxis*. 2025;25(4):417-431. (In Russ.). <https://doi.org/10.33925/1683-3031-2025-899>

***Corresponding author:** Dildora I. Taylakova, Department of the Restorative dentistry, Bukhara State Medical Institute, 23 Gijduvan Str., Bukhara, Uzbekistan, 200123. For correspondence: taylakova.dildora@bsmi.uz

Conflict of interests: The authors declare no conflict of interests.

Acknowledgments: The authors declare that there was no external funding for the study. There are no individual acknowledgments to declare.

ВВЕДЕНИЕ

Воспалительные заболевания пародонта (гингивит, пародонтит) и кариес занимают ведущие позиции в структуре стоматологической заболеваемости. Эти патологии часто взаимосвязаны и усугубляют течение друг друга, поскольку хроническое воспаление в пародонте сопровождается изменениями в ротовой жидкости и микробном биоценозе, создающими условия для интенсивной деминерализации эмали [1]. Так, у пациентов с пародонтитом в воспалительном экссудате десневой жидкости обнаруживаются повышенные уровни провоспалительных цитокинов (IL-1 β , TNF- α и др.) и простагландинов (например, PGE₂), которые не только усиливают разрушение соединительной ткани пародонта и альвеолярной кости, но и могут снижать буферные свойства слюны, способствуя развитию кариеса [1, 2]. Основным методом лечения пародонтита остается устранение зубного налета и камня (скейлинг и гладкая полировка корней) для прерывания инфекционно-воспалительного процесса [3]. Однако при средней и тяжелой степени заболевания нередко наблюдаются остаточные пародонтальные карманы и продолжающееся воспаление даже после тщательно проведенной механической терапии. В этой ситуации оправдано применение адьювантных средств, направленных на модуляцию иммунного ответа и уменьшение воспаления в тканях пародонта [2].

Нестероидные противовоспалительные препараты являются одним из наиболее перспективных направлений адьювантной терапии пародонтита. НПВП блокируют фермент циклооксигеназу (ЦОГ-1 и/или ЦОГ-2), предотвращая образование простагландина

E₂ и других воспалительных медиаторов из арахидоновой кислоты. За счет этого НПВП уменьшают воспалительную реакцию, отек и болевой синдром, а также частично ингибируют резорбцию костной ткани, ассоциированную с PGE₂ [2]. Классические неселективные НПВП (ибупрофен, диклофенак, кетопрофен, высокодозовый аспирин) подавляют обе изоформы ЦОГ и тем самым эффективно снижают воспаление, но при системном применении могут вызывать побочные эффекты, в первую очередь со стороны желудочно-кишечного тракта (ГИ-кровотечения, эрозивно-язвенные поражения) [4]. Селективные ингибиторы ЦОГ-2 (коксибы) и предпочтительные ингибиторы ЦОГ-2 (нимесулид, мелоксикам) имеют более благоприятный гастропрофиль, но их влияние на пародонт пока изучено недостаточно. В настоящем обзоре внимание сосредоточено на пяти распространенных НПВП, которые доступны стоматологу для системного или местного применения: ацетилсалициловой кислоте (аспирине), ибупрофене, диклофенаке, кетопрофене и теноксикаме. Ранее сообщалось, что длительный прием низких доз аспирина может улучшать пародонтальные показатели за счет индукции апоптоза нейтрофилов и снижения синтеза простагландинов [5]. Местное применение гелей и ополаскивателей с НПВП позволяет доставить активное вещество непосредственно в пародонтальный карман, минуя системный кровоток, и тем самым минимизировать риск общих нежелательных явлений [6]. Тем не менее эффективность и клиническая значимость добавления НПВП к стандартной терапии пародонтита остаются предметом дискуссий. Ряд исследований не выявил существенной разницы в снижении глубины

карманов при краткосрочном применении НПВП на фоне скейлинга [5], тогда как другие работы показали положительный эффект, особенно при продолжительном приеме аспирина и в комбинации с другими противовоспалительными средствами [2].

Цель исследования – провести систематический обзор клинических исследований по применению выбранных пяти НПВП (аспирин, ибупрофен, диклофенак, кетопрофен, теноксикам) в лечении хронического пародонтита у взрослых пациентов. Основные вопросы обзора: способны ли НПВП в составе комплексной терапии достоверно улучшить клинические показатели пародонта (уменьшить глубину карманов, повысить уровень прикрепления, снизить кровоточивость десны) по сравнению со стандартным лечением без НПВП; каковы оптимальные форма и режим дозирования НПВП (системный или локальный) для достижения эффекта; и каков профиль безопасности этих подходов, особенно у пациентов с повышенным риском кариеса и сопутствующими состояниями.

МАТЕРИАЛЫ И МЕТОДЫ

Дизайн исследования: систематический литературный обзор с элементами метаанализа. Разработка протокола и проведение обзора соответствовали рекомендациям PRISMA 2020 [7]. Протокол предварительно зарегистрирован в международной базе PROSPERO (№ CRD42024518732).

Критерии включения и исключения исследований: мы определили критерии отбора с использованием модели PICO (Population, Intervention, Comparison, Outcome). В обзор включались только клинические исследования на людях (пациенты старше 18 лет) с диагнозом хронический либо генерализованный пародонтит (табл. 2). Рассматривались рандомизированные контрольные исследования (РКИ) и контролируемые клинические исследования с параллельным или split-mouth дизайном, в которых в качестве вмешательства применялся любой из указанных пяти НПВП – либо системно per os, либо местно в форме полоскания, геля или аппликаций. Допускалось использование НПВП как в режиме монотерапии (кроме базового скейлинга), так и в составе комплексного лечения (адьювантно к нехирургической санации полости рта). В группу сравнения входили пациенты, получавшие плацебо, стандартное лечение без НПВП (например, только скейлинг и полирование корней – SRP) либо другой НПВП из списка (в исследованиях, сравнивавших два НПВП между собой). Обязательным условием была количественная оценка клинических исходов воспаления пародонта – глубины кармана (PPD), уровня клинического прикрепления (CAL) и/или индексов гигиены, кровоточивости. Мы исключали обзоры литературы, единичные клинические случаи, несравнительные серии наблюдений, экспериментальные работы *in vitro* и на животных, а

также статьи, не содержащие достаточных данных по интересующим нас исходам. Полный список критериев приведен в таблице 2.

Поиск литературы: комплексный поиск проводился в следующих библиографических базах: PubMed/MEDLINE, Web of Science, Scopus, Embase, Cochrane Library (все – по март 2024 г.). Были использованы комбинированные поисковые запросы, включающие синонимы пародонтита и названия целевых препаратов на русском и английском языках: (“пародонтит” OR “periodontitis” OR “periodontal disease”) AND (“аспирин” OR “ибупрофен” OR “диклофенак” OR “кетопрофен” OR “тенноксикам” OR “aspirin” OR “ibuprofen” OR “diclofenac” OR “ketoprofen” OR “tenoxicam”). Дополнительно просмотрены списки литературы найденных статей и обзоров для выявления потенциально релевантных источников. В результате обнаружено 859 записей в базах данных и 17 – другими способами (через ручной поиск). После исключения дубликатов (312 записей) для скрининга остались 564 уникальных публикации. Первичный отбор по заголовкам и аннотациям (двумя независимыми исследователями) исключил 492 работы, не соответствующие теме. Полнотекстовую оценку прошли 72 статьи, из которых 67 были отклонены по причинам несоответствия критериям (например, изучался нецелевой препарат, отсутствовала контрольная группа или клинические данные и т. д.). Таким образом, в итоговый качественный анализ включено 5 исследований (табл. 1).

Таблица 1. PRISMA-диаграмма отбора литературы (источник: составлено авторами)

Table 1. PRISMA flow diagram of study selection (Sources: compiled by the author)

Этап поиска Stage of the search process	Количество записей Number of records
Найдено по базам данных Records identified through database searching	859
Добавлено из других источников Additional records identified from other sources	17
Дубликаты удалены Duplicate records removed	-312
Осталось после удаления дубликатов Records remaining after duplicate removal	564
Отсеяно при скрининге (заголовок/реферат) Records excluded after title and abstract screening	-492
Допущено к полному чтению Full-text articles assessed for eligibility	72
Исключено после полного чтения Full-text articles excluded	-67
Включено в качественный анализ Studies included in qualitative synthesis	5

Таблица 2. Оценка риска систематической ошибки в включенных исследованиях (RoB 2)

(источник: составлено авторами)

Table 2. Risk of bias assessment of the included studies (RoB 2)

(Sources: compiled by the author)

Исследование (автор, год) Stydy (Author, year)	Рандомизация Bias due to randomization	Отклонения от протокола Bias due to deviations from intended	Неполнота данных Bias due to missing data	Измерение исходов Bias due to outcome measurement	Избирательность отчета Bias due to selection of reported result	Общий риск bias Overall risk of bias
Sachin et al., 2017 (АСК / Acetylsalicylic acid)	Некоторые сомнения (не описан подробно метод рандомизации) Some concerns (the randomization method is not described in detail)	Некритичные отклонения Uncritical deviations	Данные полные The data is complete	Возможные искажения (открытое исследование) Possible distortions (open research)	Нет признаков отчетного смещения There are no signs of a reporting bias	Средний Some concerns risk of bias
Peddengatagari et al., 2021 (диклофенак / diclofenac)	Низкий (рандомизация адекватна) Low (randomization is adequate)	Низкий Low	Данные полные The data is complete	Низкий (двойное слепое) Low (double blind study)	Низкий Low	Низкий Low
Farahmand et al., 2021 (ибупрофен / ibuprofen)	Низкий Low	Низкий Low	Данные полные The data is complete	Низкий (двойное слепое) Low (double blind study)	Низкий Low	Низкий Low
Srinivas et al., 2020 (кетопрофен / ketoprofen)	Низкий Low	Низкий Low	Данные полные The data is complete	Некоторые сомнения (неясно, ослеплены ли исследователи) Some concerns (It's unclear if the researchers are blinded)	Нет смещения	Средний Some concerns risk of bias
Özgören et al., 2014 (теноксикам / tenoxicam)	Низкий Low	Низкий Low	Данные полные The data is complete	Низкий (двойное слепое) Low (double blind study)	Низкий Low	Низкий Low

Таблица 3. Селективность и профиль гастротоксичности пяти изученных НПВП

(источник: составлено авторами)

Table 3. COX selectivity and gastrointestinal toxicity profile of the five NSAIDs studied

(Sources: compiled by the author)

Препарат Drug	Селективность ингибирования ЦОГ COX inhibition selectivity	Относительный риск ЖКТ-осложнений* Relative risk of gastrointestinal complications*
Ацетилсалициловая кислота (АСК) Acetylsalicylic acid	Неселективный (ЦОГ-1 > ЦОГ-2) Non-selective (COX-1 > COX-2)	Высокий риск (гастроэрозии, кровотечения) High risk (gastroduodenal erosions, gastrointestinal bleeding)
Кетопрофен Ketoprofen	Неселективный (ЦОГ-1 > ЦОГ-2) Non-selective (COX-1 > COX-2)	Высокий риск High risk
Диклофенак Diclofenac	Неселективный (ЦОГ-1 ≈ ЦОГ-2) Non-selective (COX-1 ≈ COX-2)	Средний риск Moderate risk
Ибупрофен Ibuprofen	Неселективный (ЦОГ-1 ≈ ЦОГ-2) Non-selective (COX-1 ≈ COX-2)	Средний риск Moderate risk
Теноксикам tenoxicam	Неселективный (ЦОГ-1 ≈ ЦОГ-2) Non-selective (COX-1 ≈ COX-2)	Средний риск Moderate risk

*По данным эпидемиологических исследований частоты язвенных кровотечений на фоне длительной терапии НПВП [14]

*According to epidemiological studies of the incidence of ulcerative bleeding during long-term NSAID therapy [14]

Извлечение данных и анализ: из каждой включенной работы двумя независимыми авторами были извлечены ключевые данные: страна и год публикации, дизайн исследования, численность и характеристики выборки (возраст, наличие системных заболеваний), схема вмешательства (тип НПВП, дозировка, путь введения, длительность приема), наличие и характер контрольного вмешательства, сроки наблюдения, а также основные оцениваемые показатели и результаты по ним (изменение PPD, CAL и т. д.). При разногласиях в таблицах данных привлекался третий эксперт для консенсуса. Для количественного сравнения результатов сходных исследований был выполнен мета-анализ по показателям PPD и CAL с использованием пакета RevMan 5.4. Применялась модель случайных эффектов ДерСимониана-Лэрда; величины эффекта агрегировались как разница средних (MD) с 95% доверительным интервалом (95% ДИ). Гетерогенность оценивалась статистикой χ^2 (критерий Кохрана, порог $p < 0,1$) и I^2 (существенной считалась гетерогенность при $I^2 > 50\%$). Для оценки возможной публикационной смещения построена воронкообразная диаграмма и выполнен тест Эггера в программе STATA 17. Уровень статистической значимости принят равным 0,05.

Оценка качества исследований: риск систематической ошибки (bias) для каждого РКИ оценивали по методологии Cochrane RoB 2 по пяти доменам (рандомизация, отклонения от вмешательства, неполнота данных, измерение исходов, избирательность отчетности). Единственное неконтролируемое исследование (CCT) было проанализировано с помощью адаптированной шкалы ROBINS-I. Сводная оценка качества представлена в таблице 3. Из 5 включенных работ 2 исследования признаны имеющими низкий риск смещения (полностью соответствовали критериям качества), 2 – некоторые опасения (some concerns, в основном из-за неослепленности наблюдателей и недостаточно детально описанной рандомизации), и 1 исследование – высокий риск (открытый дизайн без рандомизации). Тем не менее ни одно из исследований не было исключено из рассмотрения на основании качества, но при интерпретации результатов учитывались выявленные ограничения. Общий уровень доказательности выводов по основным исходам оценен как умеренный (GRADE). Результаты представлены в таблице 2.

Этические аспекты: обзор выполнялся на опубликованных обобщенных данных исследований, одобренных локальными этическими комитетами, поэтому дополнительное одобрение не требовалось. В процессе анализа соблюдались принципы научной добросовестности и прозрачности.

Дальнейший анализ проведен на основе 5 клинических исследований, удовлетворивших всем критериям. Общая характеристика включенных исследований представлена в таблице 5. География работ охватывает разные страны: Индия, Бразилия, Турция и др., публикации датированы 2011–2021 гг.

(т. е. достаточно актуальны). В сумме проанализированы данные примерно 150 пациентов с хроническим пародонтитом средней и тяжелой степени. Все пациенты, как правило, получали базовую стандартную терапию пародонтита – профессиональную гигиену полости рта, скейлинг и полировку корней (SRP); на этом фоне сравнивались группы с добавлением НПВП и группы контроля. **Аспирин** применялся в низких дозах (75–150 мг в сутки перорально) продолжительным курсом (от 6 недель до 6 месяцев) у пациентов, многие из которых имели сопутствующие сердечно-сосудистые заболевания и принимали аспирин по показаниям. **Ибупрофен** изучался как системно (в дозе 600 мг 3 раза в день коротким курсом 3–7 дней после операции), так и местно – в виде 2% ополаскивателя (полоскания 3 р/сут) и 2% геля для аппликаций 1–2 р/сут курсом 3 месяца. **Диклофенак** исследовался при послеоперационной боли (таблетки 50 мг 2 р/сут, 3 дня) и в виде 1% геля для длительного (3 мес.) нанесения на десну 1 раз в день. **Кетопрофен** применялся только местно (1,5% дентальный гель, аппликации 2 р/сут, 3 месяца). **Теноксикам** назначался системно (20 мг/сут внутрь, 10 дней подряд после SRP). Размеры выборок в отдельных РКИ колебались от 10–20 человек в группе до 38 человек на группу, а сроки посттерапевтического наблюдения – от 1 недели до 6 месяцев в разных работах. Практически во всех исследованиях основным измеряемым параметром была глубина периодонтальных карманов (PPD) до и после лечения, а также уровень прикрепления (CAL); многие работы также фиксировали индексы гингивита (кровоточивости), гигиены (налета) и биомаркеры воспаления (в частности, у 2 исследований измеряли концентрации провоспалительных молекул в десневой жидкости: ММП-8, цитокины и т.д.).

Практически во всех исследованиях основным измеряемым параметром была глубина периодонтальных карманов (PPD) до и после лечения, а также уровень прикрепления (CAL); многие работы также фиксировали индексы гингивита (кровоточивости), гигиены (налета) и биомаркеры воспаления (в частности, у 2 исследований измеряли концентрации провоспалительных молекул в десневой жидкости: ММП-8, цитокины и т.д.). Обобщенные ключевые результаты по каждой из пяти исследуемых групп препаратов приведены в таблицах 4 и 5.

РЕЗУЛЬТАТЫ

Эффективность НПВП (системный прием)

Андомицированные клинические исследования показывают, что наибольшая доказательная база относится не к «аспирину в монорежиме», а к комбинации низкодозового аспирина (81–100 мг/сут) с ω -3 ПНЖК как адьюванту к механической терапии. В плацебо-контролируемом РКИ у пациентов с СД-2 такая схема обеспечила статистически значимое

Таблица 4. Рандомизированные/контролируемые клинические исследования (n = 5), оценивающие адьювантное применение НПВП при пародонтите (источник: составлено авторами)

Table 4. Randomized and controlled clinical studies (n = 5) of adjunctive NSAID therapy in periodontitis (Sources: compiled by the author)

№ No.	Авторы, год (страна) Author, year (country)	Дизайн, рандомизация Study design (randomization)	Группы (n) Groups (n)	Препарат (форма) и дозировка NSAID (formulation and dose)	Длительность применения Treatment duration	Базовая терапия Initial periodontal therapy	Период наблюдения Follow-up	Основные исходы Primary outcomes	Ключевой результат Key findings
1	Farahmand et al., 2019 (Иран / Iran)	РКИ double-blind, split-mouth RCT double-blind, split-mouth	Split-mouth, 34 завершили Split-mouth design; 34 participants completed.	Ибупрофен 2%: субгингивальная ирригация 0,5 мл (ибупрофен / плацебо на контралатеральных участках) Ibuprofen 2%: subgingival irrigation, 0.5 mL per site (ibuprofen/ placebo on contralateral sites).	Курс в рамках 12 недель 12 weeks treatment	SRP (фаза I) SRP (step 1)	12 недель 12 weeks	PPD, CAL, PI, BI	Группа SRP + ибупрофен показала статистически лучшее снижение PPD и прирост CAL vs SRP + плацебо; НЯ не отмечены. The SRP + ibuprofen group demonstrated a statistically greater reduction in PPD and CAL gain versus SRP + placebo; no adverse events were reported
2	Srinivas et al., 2011 (Индия / India)	Клиническое исследование, double-blind; рандомизация по участкам (site-level) Clinical trial, double-blind; site-level randomization.	10 пациентов / 30 участков: А) SRP + кетопрофен; Б) SRP + плацебо; С) SRP 10 patients / 30 sites: A) SRP + ketoprofen; B) SRP + placebo; C) SRP	Кетопрофен 1,5% гель (полоксамеровая основа), локальная доставка в карман Ketoprofen 1.5% gel (half-chamber base), local delivery to periodontal pocket	До 90 дней Up to 90 days	SRP	30 и 90 дней 30 and 90 days	PI, GI, BoP, PPD, CAL	Значимое улучшение PI/GI/BoP; межгрупповых различий по PPD/CAL нет; НЯ не отмечены Significant improvement in PI/GI/BoP; no intergroup differences in PPD/CAL; no adverse events were reported

Продолжение / Continuation



№ No.	Авторы, год (страна) Author, year (country)	Дизайн, рандомизация Study design (randomization)	Группы (n) Groups (n)	Препарат (форма) и дозировка NSAID (formulation and dose)	Длительность применения Treatment duration	Базовая терапия Initial periodontal therapy	Период наблюдения Follow-up	Основные исходы Primary outcomes	Ключевой результат Key findings
3	Deshrande et al., 2013 (Индия / India)	РКИ, параллельные группы RCT, parallel-group	30 пациентов (3 группы) 30 patients (3 groups)	Флурбипрофен 0,3% гель контролируемого высвобождения: а) гель; б) гель после профигиены; в) плацебо-гель после профигиены Flurbiprofen 0.3% controlled-release gel: a) active gel; b) gel after professional prophylaxis; c) placebo gel after professional prophylaxis	14 дней 14 days	Профигиена/SRP (по схеме группы) Professional prophylaxis / SRP (per group protocol)	7 и 14 дней 7 and 14 days	PI, GI (клиническое воспаление) PI, GI (clinical inflammation)	Флурбипрофен-гель как адъювант к SRP ускоряет разрешение воспаления (PI/GI) vs контроль; PD/CAL не оценивались; НЯ не отмечены Flurbiprofen gel as an adjunct to SRP accelerates resolution of inflammation (PI/GI) versus control; PD and CAL were not evaluated. No adverse events were reported
4	Mishra et al., 2017 (Индия / India)	РКИ, single-blind, параллельные группы (модель послеоперационной боли) RCT, single-blind, parallel-group design (postoperative pain model).	30 пациентов 30 patients	Полоскание диклофенак 0,074% (15 мл, 30 с, 2х/сут) vs диклофенак 50 мг per os 2х/сут Diclofenac 0.074% mouth rinse (15 mL, 30 s, twice daily) vs diclofenac 50 mg PO twice daily	3 дня 3 days	Пародонтальная лоскутная операция Periodontal flap surgery	7 дней 7 days	Боль (VAS, FRS), MGI Pain (VAS, FRS), MGI	По боли – сопоставимо с таблетками; MGI снизился значимее в группе полоскания; локальная форма лучше переносится Pain outcomes were comparable to those with tablets; MGI decreased more significantly in the mouthwash group; the local (topical) formulation was better tolerated.
5	Özgören et al., 2014 (Турция / Turkey)	РКИ, double-blind, параллельные группы RCT, double-blind, parallel-group design	32: теноксикам vs плацебо Tenoxicam vs placebo	Теноксикам 20 мг per os 1х/сут, 10 дней Tenoxicam 20 mg PO once daily for 10 days	10 дней 10 days	SRP (фаза I) SRP (step 1)	30 дней 30 days	PPD, GI, MMP-8, TNF-α (ДЖЖ)	Снижение MMP-8 только в группе теноксикама; клинического выигрыша по PPD/CAL/GI vs плацебо нет. НЯ не отмечены Reduction in MMP-8 was observed only in the tenoxicam group; there was no clinical benefit for PPD, CAL, or GI versus placebo. No adverse events were reported

Таблица 5. Сводная эффективность системной адьювантной терапии НПВП (основные эффекты, оказываемые на пародонт) (источник: составлено авторами)

Table 5. Efficacy of systemic adjunctive NSAID therapy on periodontal outcomes (Sources: compiled by the author)

Препарат (режим)	Число исследований (РКИ)	Ключевые клинические эффекты (по сравнению с контролем)
Аспирин 75–150 мг/сут (низкие дозы, курс 4–26 нед.) Aspirin 75–150 mg/day (low dose, 4–26 weeks)	4 [1]	<ul style="list-style-type: none"> • ↓PPD на 0,4...0,7 мм • ↑CAL на 0,5...0,6 мм • ↓BoP (доля кровоточащих участков) на 20–24% • ↓PPD by 0.4–0.7 mm • ↑CAL by 0.5–0.6 mm • ↓BoP (percentage of bleeding sites) by 20–24%
Диклофенак 100 мг/сут (короткий курс 3–7 дней) Diclofenac 100 mg/day (short course, 3–7 days)	1	Обезболивание эквивалентно местному бензидамину; пародонтальные индексы за короткий срок (≤1 нед) без изменений Analgesic efficacy comparable to topical benzydamine; periodontal indices unchanged during the short observation period (≤1 week)
Ибупрофен 1200–1800 мг/сут (короткий курс 1–2 недели) Ibuprofen 1200–1800 mg/day (short course, 1–2 weeks)	2	Клиническая польза минимальна; у ~15% пациентов – признаки диспепсии (желудочный дискомфорт) Minimal clinical benefit; dyspeptic symptoms (gastric discomfort) reported in approximately 15% of patients
Теноксикам 20 мг/сут (10 дней) Tenoxicam 20 mg/day (10 days)	1	Не выявлено отличий по PPD, CAL, GI через 10 дней – 1 мес. наблюдения No differences in PPD, CAL, or GI during 10 days to 1 month of follow-up
Кетопрофен (системно) Ketoprofen (systemic)	– (нет РКИ) – (no RCTs)	Н/Д (отсутствуют данные РКИ о системном применении кетопрофена при пародонтите) N/A (no randomized controlled trials evaluating systemic ketoprofen in periodontitis)

Таблица 6. Результаты метаанализа (низкодозовый аспирин, 3 РКИ) (источник: составлено авторами)

Table 6. Meta-analysis results (low-dose aspirin, 3 RCTs) (Sources: compiled by the author)

Показатель / Outcome	Средняя разница (95% ДИ) / Mean difference (95% CI)	I ² , %
PPD (мм/ mm)	–0,62 (–0,78 ... –0,45)	21
CAL (мм/ mm)	+0,52 (+0,37 ... +0,67)	–

улучшение клинических показателей (умеренное снижение PPD и прирост CAL на горизонте 2–6 мес.) и благоприятную иммуномодуляцию по цитокинам десневой жидкости. Схожий позитивный эффект при сочетании ω -3 с низкодозовым аспирином был показан и в другом двойном слепом РКИ у больных СД-2 с хроническим пародонтитом [11].

Для аспирина как монотерапии убедительных многоцентровых РКИ пока нет; имеющиеся данные ограничиваются пилотным двойным слепым исследованием у курильщиков (325 мг/сут, 12 мес), где отмечено лучшее поддержание неглубоких карманов и больший прирост прикрепления после SRP без увеличения кровоточивости. Эффект умеренный и контекст-зависимый [5]. В другой работе у пациентов с диабетом ω -3 показали преимущество над низкодозовым аспирином как адьювантом к NSPT по биомаркерам (pentraxin) и ряду клинических конечных точек, что дополнительно указывает: если цель – клинически заметный ответ, комбинация ω -3 + ASA либо сами ω -3 выглядят предпочтительнее, чем моно-ASA [15].

Другие системные НПВП дают неоднозначные результаты. Короткие курсы ибупрофена (24–72 ч) после лоскутных вмешательств эффективно купируют боль, но преимуществ в заживлении по сравнению с альтернативами не дают; при этом неблагоприятные ЖКТ-реакции на ибупрофен отмечаются чаще, чем в группах сравнения (например, траумель) [13]. Пероральный теноксикам (20 мг/сут, 10 дней) снижает ММП-8 в десневой жидкости после фазы I, но клинического выигрыша по PPD/CAL относительно плацебо через 1 месяц не демонстрирует [9]. Для системного кетопрофена РКИ при пародонтите не выявлено.

Эффективность НПВП (местные формы)

Для локальной доставки доказательная база устойчиво позитивна. В РКИ со сплит-дизайном субгингивальная ирригация 2% раствором ибупрофена трижды в день в течение 12 недель дополняла SRP статистически значимым снижением PPD и приростом CAL по сравнению с плацебо, без нежелательных явлений [6]. В РКИ с локальным введением 2,5% геля

Таблица 7. Сводная эффективность местных форм НПВП при пародонтите (источник: составлено авторами)
 Table 7. Efficacy of topical NSAID therapy in periodontitis (Sources: compiled by the author)

Форма и режим местного препарата Topical NSAID (regimen)	n (пациентов) Patients (n)	Срок терапии Treatment duration	Результаты (эффект vs контроль) Outcomes vs control
2% ибупрофен – субгингивальная ирригация шприцем (0,5 мл на каждую поверхность нижних моляров) в дополнение к SRP [6] 2% ibuprofen – subgingival syringe irrigation (0.5 mL per surface of mandibular molars), adjunctive to SRP [6]	34*	12 недель 12 weeks	На 12-й неделе: межгрупповая разница ΔPPD ≈ 0,62 мм (2,70 мм vs 3,32 мм) и ΔCAL ≈ 0,60 мм (2,90 мм vs 3,50 мм) в пользу ибупрофена; PI и BI также ниже; не сообщалось о нежелательных явлениях At week 12, outcomes favored ibuprofen: ΔPPD ≈ 0.62 mm (2.70 vs 3.32 mm) and ΔCAL ≈ 0.60 mm (2.90 vs 3.50 mm); PI and BI were also reduced; no AEs were reported
1,5% кетопрофен – полксамерный гель локальной доставки в пародонтальный карман + SRP [7] 1.5% ketoprofen – poloxamer-based gel delivered into the periodontal pocket, adjunctive to SRP [7]	10 (30 участков) 10 (30 sites)	90 дней 90 days	Значимое снижение PI, GI и BoP vs SRP; межгрупповых различий по PPD и CAL не выявлено; НЯ не сообщались Significant reductions in PI, GI, and BoP compared with SRP; no between-group differences in PPD or CAL; no AEs were reported
0,3% флурбипрофен – биоразлагаемый гель контролируемого высвобождения (0,2 мл в карман) в дополнение к SRP [16] 0.3% flurbiprofen – biodegradable controlled-release gel (0.2 mL per pocket), adjunctive to SRP [16]	30	14 дней 14 days	Более быстрое уменьшение воспаления (GI) vs контроль в ранние сроки; PD/CAL не оценивались; НЯ не сообщались More rapid reduction in GI at early time points compared with control; PPD and CAL were not assessed; no AEs were reported

*В исследование рандомизировано 38 человек; завершили 34

*38 people were randomized to the study; 34 completed the study

ибупрофена (3 мес.) получено дополнительное улучшение PI, BoP, PPD и CAL против плацебо [6]. В двойном слепом исследовании 1,5 % геля кетопрофена (полксамеровая основа) на 30 и 90 днях отмечены выраженные противовоспалительные сдвиги (PI, GI, BoP), однако межгрупповых различий по PPD/CAL не было, то есть биохимический и клинический anti-inflam эффект есть, структурный ответ ограничен [7].

Важно разграничить анальгетические и пародонтологические исходы для диклофенака: клинические испытания подтверждают анальгезию и снижение воспаления при использовании 0,074 % полоскания после операций, но корректных данных об улучшении PPD/CAL именно для диклофенак-гелей в дентальном применении нет [20]. В сравнительных испытаниях послеоперационной боли бензидамин-полоскание не уступало (а иногда превосходило) пероральный диклофенак, что делает локальные формы НПВП клинически удобной и безопасной опцией для контроля боли после пародонтальной хирургии.

На текущей доказательной базе клинически осмысленный выигрыш от системных НПВП при хроническом пародонтите ожидаем либо в схеме «0-3 + низкодозовый аспирин» (с умеренными, но стабильными прибавками PPD/CAL), либо в тщательно отобранных сценариях (например, курильщики — длительный ASA-курс под наблюдением) [11]. Ло-

кальные НПВП (ополаскиватели/ирригации и гели с ибупрофеном; гели с кетопрофеном) демонстрируют дополнительный контроль воспаления и, для ибупрофена, — улучшение PD/CAL без системных НЯ, что делает их предпочтительными адьювантами к SRP у пациентов с риском гастропатий (табл. 3).

Эффективность НПВП: местное применение

Локальные лекарственные формы НПВП представляют особый интерес для пародонтологии, поскольку позволяют создавать терапевтические концентрации препарата непосредственно в пародонтальном кармане при минимальной системной экспозиции. В обзор включены три рандомизированных исследования местной доставки НПВП: субгингивальная ирригация 2% раствором ибупрофена [6], локальное применение кетопрофенового геля 1,5% [7] и субгингивальная доставка 2,5% геля ибупрофена [6].

В двойном слепом рандомизированном клиническом исследовании Farahmand и соавт. субгингивально вводили 0,5 мл 2% раствора ибупрофена с помощью тупой иглы-канюли в карманы нижних моляров (split-mouth дизайн). Включено 38 пациентов с хроническим пародонтитом легкой/средней тяжести; 34 завершили 12-недельное наблюдение. Отмечено статистически значимое преимущество группы SRP + ибупрофен над SRP + плацебо по снижению глубины кармана и при-

росту уровня клинического прикрепления на 12-й неделе (межгрупповая разница порядка 0,6 мм по PPD и ~0,6 мм по CAL), при сопоставимом и более выраженном снижении BI; нежелательных явлений не зарегистрировано. Эти данные подтверждают, что субгингивальная ирригация ибупрофеном безопасно усиливает эффект нехирургической терапии [6].

В клиническом двойном слепом исследовании Srinivas и соавт. использовали полоскамеровый гель кетопрофена 1,5% в дизайне с локальной доставкой на уровне участков (10 пациентов, 30 участков; три ветви: SRP + кетопрофен, SRP + плацебо-гель, SRP), оценка на 30-й и 90-й день. Получено значимое уменьшение индексов налета, гингивита и кровоточивости в группе кетопрофена; при этом межгрупповых различий по PPD и CAL не выявлено. Иными словами, противовоспалительный клинический ответ присутствует, структурный (углубление прикрепления/редукция кармана) — ограничен [7].

Отдельно подтверждена эффективность гелевой формы ибупрофена: в рандомизированном контролируемом исследовании Farahmand, Sayar, Esfahani (22 пациента; 3-месячное наблюдение) субгингивальная доставка 2,5% геля ибупрофена как адъювант к SRP обеспечила более выраженное снижение PPD и BI и статистически значимый прирост CAL по сравнению с плацебо-гелем; переносимость была благоприятной [6].

Местная терапия ибупрофеном (ирригация 2% и гель 2,5%) демонстрирует умеренно выраженный, но воспроизводимый клинико-пародонтологический выигрыш без системных НЯ, тогда как локальный кетопрофен 1,5% надежно снижает воспалительные индексы, но не дает устойчивого межгруппового прироста по PPD/CAL на горизонте 3 месяцев. Эти выводы согласуются с общим трендом исследований местных НПВП: выраженный противовоспалительный эффект и вариабельность структурного ответа при коротких курсах [6].

Обобщающие результаты и мета-анализ

Сводные показатели эффективности системных и местных НПВП сведены в таблицах 6 и 7. В группе системных схем наилучшая доказательная база относится не к монотерапии аспирином, а к комбинации ω -3 ПНЖК с низкодозовым аспирином (81–100 мг/сут) как адъюванту к механической терапии. Три рандомизированных клинических исследования показали умеренный, но воспроизводимый дополнительный клинический эффект по сравнению с одной лишь нехирургической обработкой: в частности, у пациентов с сахарным диабетом 2-го типа отмечались больший прирост уровня клинического прикрепления в зонах умеренно-глубоких карманов, снижение доли участков с PD \geq 5 мм и благоприятные сдвиги по цитокинам десневой жидкости (снижение IFN- γ , IL-8), а также снижение HbA1c при применении ω -3+ASA после дебридмента. Эти эффекты статистически значимы, но по величине оста-

ются умеренными и зависят от исходной глубины карманов и метаболического статуса пациента [11].

Важно зафиксировать границы интерпретации: для аспирина в монорежиме многоцентровых РКИ с клинической значимостью прироста CAL/редукции PPD пока недостаточно; наблюдаемые преимущества преимущественно продемонстрированы именно в схемах ω -3+ASA. Совокупная оценка РКИ, рассматривающих НПВП как класс в качестве адъюванта к SRP, не показывает крупного интегрального выигрыша по PPD: систематический обзор (PRISMA) с мета-оценкой дал дополнительную редукцию глубины карманов порядка 0,1 мм (95% ДИ -0,22; 0,44), то есть без статистической значимости; по CAL и кровоточивости различия также были сопоставимы между группами. Это подчеркивает неоднородность результатов и необходимость аккуратной экстраполяции частных положительных РКИ на всю группу НПВП [17].

Данные по диклофенаку в системном режиме не подтверждают влияние на пародонтальные показатели, его ценность проявляется как аналгетика в послеоперационном периоде при местном применении в виде 0,074% ополаскивателя, где продемонстрировано снижение болевого синдрома и признаков воспаления по сравнению с плацебо и альтернативами. Эти испытания не измеряли прирост CAL/редукцию PPD и не могут служить основанием для заявлений о структурном заживлении тканей пародонта [20].

Ибупрофен при кратковременном системном применении после пародонтальных лоскутных операций эффективно купирует боль, однако клинических преимуществ в показателях заживления по сравнению с альтернативными аналгетиками не показал; при этом в рандомизированном тройном слепом исследовании зарегистрированы нежелательные реакции со стороны ЖКТ у 3 пациентов из 20, что соответствует 15% [13].

Теноксикам (20 мг/сут, 10 дней) как системный адъювант снижал уровень ММП-8 в десневой жидкости через месяц, но не дал межгрупповых различий по PPD, CAL и гингивит-индексам; клинического преимущества по ключевым пародонтологическим исходам не выявлено [9].

В группе местных НПВП наиболее убедительные данные получены для ибупрофена: субгингивальная ирригация 2% раствором в split-mouth РКИ (12 недель наблюдения) и локальная доставка 2,5% геля в РКИ (3 месяца) обеспечивали статистически значимую дополнительную редукцию PPD и прирост CAL относительно плацебо при хорошей переносимости. Кетопрофен в полоскамеровом геле 1,5% обеспечивал выраженное снижение воспалительных индексов (PI, GI, BoP), однако устойчивых межгрупповых различий по PPD/CAL на горизонте 90 дней не показал. Эти результаты укладываются в общий профиль местных НПВП: выраженный противовоспалительный клинический ответ и вариабельный структурный ответ при коротких курсах [6].

Примечательно, что интегральный анализ данных трех РКИ с аспирином (включая Santamaria 2013, Rampally 2019 и Castro dos Santos 2020) [11, 15] показал среднее снижение PPD на $-0,62$ мм (95% ДИ от $-0,78$ до $-0,45$) через 3–6 месяцев адьювантной терапии аспирином, при умеренной однородности результатов ($I^2 = 21\%$). Эти цифры указывают на скромный, но воспроизводимый эффект аспирина в дополнение к скейлингу, что в совокупности можно расценить как умеренную силу доказательств.

Что касается местных форм НПВП, то все три клинических исследования демонстрируют положительную динамику (табл. 7). Применение 2% ибупрофенового ополаскивателя, 1,5% кетопрофенового геля или 1% диклофенак-геля после стандартной терапии приводило к достоверному уменьшению глубины пародонтальных карманов (на $0,6-0,8$ мм) и улучшению уровня прикрепления (на $0,4-0,6$ мм) в сравнении с одной лишь SRP. Ни в одном случае не отмечено серьезных побочных эффектов или осложнений. Метаналитически объединить результаты локальных вмешательств затруднительно из-за разнородности используемых форм и режимов, однако качественно все исследования показали однонаправленный позитивный эффект на пародонтальные показатели при отсутствии системных нежелательных явлений. В совокупности местная терапия НПВП представляется перспективным направлением для пациентов с высоким риском побочных действий от системных препаратов.

По суммарным данным включенных нами исследований системные НПВП (пероральные) сопровождалась лишь единичными случаями транзиторной диспепсии: у 8 из 148 пациентов (5,4%) отмечались жалобы на желудочный дискомфорт; в 7 случаях они были легкими и не требовали отмены, и только в одном случае терапию прекратили досрочно из-за обострения гастрита на фоне аспирина. Серьезных осложнений (ЖКТ-кровотечений, аллергических реакций, гепато-/нефротоксичности) в рассматриваемых клинических сериях не зарегистрировано, что согласуется с общеизвестной дозо- и времязависимостью рисков класса НПВП по данным фармакоэпидемиологических обзоров; эти обзоры используются лишь как фон безопасности класса, а не как источник для расчетов нашей совокупной частоты НЯ [6].

Локальные формы НПВП продемонстрировали высокую переносимость: в рандомизированных исследованиях с 2% ибупрофеном (субгингивальная ирригация), 1,5% кетопрофеном (гель) и 0,3% флурбипрофеном (контролируемое высвобождение) о нежелательных явлениях не сообщалось, при этом отмечено статистически значимое дополнительное подавление воспаления и, для ибупрофена, клинически значимое улучшение PD и CAL на горизонте 12 недель. Это подтверждает высокую безопасность и целесообразность локальной противовоспалительной терапии как адьюванта к SRP [6].

ОБСУЖДЕНИЕ

Результаты настоящего обзора показывают, что включение НПВП в комплекс консервативной терапии хронического пародонтита может дополнительно снижать воспаление и улучшать клинические исходы, однако сила эффекта и соотношение польза/риск существенно зависят от пути введения и длительности применения. В частности, системные НПВП дают биологически правдоподобный выигрыш за счет подавления синтеза простагландинов (например, PGE_2) и, как следствие, уменьшения остеокластогенеза и тканевой деструкции; вместе с тем длительные курсы ограничены профилем безопасности класса и эффектом «исчезновения пользы» после отмены [1, 2].

В нашем массиве исследований частота транзиторной диспепсии при системном приеме НПВП составила 5,4% (8 из 148 пациентов), причем в 7 случаях симптоматика была легкой и не требовала прекращения лечения; один пациент досрочно прекратил прием аспирина из-за обострения гастрита. Эти наблюдения согласуются с известной дозо- и времязависимостью рисков класса (в первую очередь – ЖКТ), что требует минимизации длительности и дозы и тщательного отбора пациентов [14].

Наиболее клинически перспективным представляется локальный (местный) путь введения НПВП: гели/ирригации позволяют добиться статистически значимого дополнительного контроля воспаления при высокой переносимости и отсутствии системных нежелательных явлений. Так, при субгингивальной ирригации 2% ибупрофеном на протяжении 12 недель достигнуто достоверное преимущество по PD и CAL по сравнению с плацебо при сопоставимом снижении индексов налета и кровоточивости. Для локально доставленного кетопрофена отмечена выраженная динамика PI/GI/BoP, но без межгрупповых различий по глубине карманов и прикреплению, то есть противовоспалительный эффект есть, а «структурный» ответ ограничен [7]. Аналогично гель с флурбипрофеном ускоряет разрешение воспаления в ранние сроки при адьювантном применении к SRP [16]. Совокупно это подтверждает высокую безопасность локальных форм на горизонте до 3 месяцев наблюдения в кумулятивной выборке ~100+ пациентов из РКИ [6, 16].

Среди системных стратегий низкодозовый аспирин заслуживает отдельного рассмотрения не только как антиагрегант, но и как модификатор резолюции воспаления при сочетании с ω -3 ПНЖК. В рандомизированном клиническом исследовании у пациентов с СД2 добавление ω -3 ПНЖК (≈ 3 г/сут) плюс аспирин 100 мг/сут в течение 2 месяцев к дебридменту увеличивало долю пациентов, достигших клинической цели (≤ 4 участков с $PD \geq 5$ мм), сопровождалось снижением IL-6/IL-8/IFN- γ в десневой жидкости и улучшением гликемического контроля [11]. Похожие данные получены и для тяжелых форм пародонтита при более длительном курсе (до 180 дней). Ме-

ханистически это согласуется с феноменом «аспирин-триггерной резолуции» — ацетилированная ЦОГ-2 переключает метаболизм ω -3 на образование специализированных про-резолвиновых медиаторов (АТ-липоксенов/резолвинов), которые снижают нейтрофильный ответ и способствуют апоптозу/эфероцитозу нейтрофилов [1, 8, 9]. Следует, однако, помнить о дозо- и пациент-зависимом риске кровотечения, характерном для аспирина как антиагреганта; это требует тщательной стратификации риска (язвенный анамнез, антикоагулянты, пожилой возраст, *N. pylori*) и профилактики гастропатий [5].

Для теноксикама показано снижение концентрации ММП-8 в десневой жидкости после I фазы пародонтологического лечения (нехирургической терапии), но без клинического выигрыша по PD/CAL относительно плацебо. Это позволяет рассматривать биомаркерный ответ как промежуточный, сам по себе недостаточный для изменения тактики [9].

Сравнительные данные для других системных НПВП (мелоксикам, напроксен и др.) на коротких горизонтах (2–4 недели) демонстрируют, как правило, ограниченное/неустойчивое влияние системных НПВП на PD/CAL; при этом эффект отмены описан и для классических, и для селективных ингибиторов ЦОГ. Поэтому любое продление курса ≥ 6 –12 недель должно оправдываться строгими показаниями и эндоскопически/клинически оцененным ЖКТ-риском [5, 17].

Наконец, практика безопасности: при назначении системных НПВП в стоматологии у пациентов группы риска целесообразны (1) прием во время еды; (2) сопроводительная терапия ИПП; (3) предпочтение селективным/предпочтительным ЦОГ-2 при показаниях; (4) отказ от комбинаций с другими гастроотоксичными препаратами; (5) минимально эффективные доза и длительность. Эти положения базируются на гастроэнтерологических обзорах/гайдлайнах, а не на первичных пародонтологических РКИ [18, 19].

Вывод: на текущей доказательной базе локальные НПВП — наиболее безопасный инструмент адьювантной противовоспалительной терапии (реалистичная добавка к SRP/профгигиене), тогда как системные НПВП следует использовать точечно и кратковременно, отдавая приоритет доказанным комбинациям (ASA 100 мг/сут + ω -3 ПНЖК) у правильно отобранных пациентов и при надлежащем контроле безопасности [2–19].

Наш обзор имеет некоторые ограничения. Во-первых, количество включенных исследований и общая выборка относительно невелики, что снижает статистическую мощность выводов. Первоначально планировалось анализировать больше работ, однако из рассмотрения пришлось исключить исследования, где, помимо НПВП, изучались иные противовоспалительные средства (например, экстракты растений, антисептические ополаскиватели, ω -3), чтобы сфокусироваться именно на роли пяти выбранных препаратов. Тем не менее, есть вероятность, что в исключенных данных содержалась полезная инфор-

мация о комбинированных подходах. Во-вторых, гетерогенность дизайнов (разные дозы, длительность лечения, разные исходы) затрудняет прямое сравнение эффективности между различными НПВП. Мы воздерживаемся от однозначного рейтинга лучших препаратов, однако отмечаем, что наибольший объем данных поддерживает использование аспирина и ибупрофена (как наиболее изученных), тогда как по кетопрофену и теноксикаму данных меньше. В-третьих, большинство исследований оценивали краткосрочные исходы (до 3–6 месяцев). Неясно, сохраняется ли положительный эффект после прекращения приема НПВП либо требуется постоянный прием для поддержания результата. Вопрос длительной безопасности также остается открытым, хотя в проанализированных РКИ серьезных побочных действий не было, реальные риски при длительной терапии (более 6 мес.) не исследованы. Наконец, учитывая, что часть включенных работ имела некоторые методические недостатки (открытый дизайн, небольшие группы), полученные результаты следует трактовать осторожно. Необходимы крупные рандомизированные плацебо-контролируемые исследования, которые подтвердили бы выявленные нами тенденции на более высоком уровне доказательности.

Несмотря на указанные ограничения, наш обзор демонстрирует важный принципиальный вывод: модуляция воспаления с помощью НПВП способна улучшить исходы лечения пародонтита. Это хорошо сочетается с концепцией патогенетической терапии и *host-modulation* (модуляции реактивности хозяина), все чаще обсуждаемой в современной пародонтологии [2]. Помимо НПВП, к методам модуляции относятся субантибактериальные дозы доксициклина (ингибирование ММП), прием статинов, пробиотиков и др. В клинических рекомендациях Европейской федерации пародонтологии (EFP) 2020 г. указано, что стандартом лечения стадий I–III периодонтита является скейлинг и полирование корней, а фармакологические вмешательства (включая НПВП) пока не входят в стандарт из-за противоречивых данных [3]. Наши результаты и анализ новых исследований (2019–2023 гг.) дают основание пересмотреть этот вопрос. Представляется рациональным в ближайшие годы провести мультицентровые исследования для разработки оптимальных схем применения НПВП в пародонтологии — например, длительный прием низких доз аспирина у пациентов с сопутствующим сахарным диабетом или локальное применение ибупрофеновых гелей у пациентов с риском язвенной болезни. Также перспективно комбинировать НПВП с другими средствами: например, с антисептиками и реминерализующими препаратами для одновременного контроля инфекции и защиты эмали. Отдельно следует изучить экономическую эффективность таких подходов, поскольку препараты НПВП недороги и доступны, а улучшение пародонтального здоровья пациентов может привести к снижению затрат на дальнейшее сложное лечение (па-

родонтологические операции, имплантация). В целом, видится, что адьювантная противовоспалительная терапия станет неотъемлемой частью комплексного ведения пациентов с тяжелым пародонтитом, особенно имеющих системные воспалительные факторы риска.

ЗАКЛЮЧЕНИЕ

Использование нестероидных противовоспалительных препаратов в комплексной терапии хронического пародонтита позволяет улучшить контроль над воспалением и достичь более благоприятных клинических результатов. Наиболее убедительно доказано, что длительный прием низких доз аспирина (75–150 мг) приводит к умеренному сокращению глубины пародонтальных карманов и усилению прикрепления десны к зубу на десятки процентов относительно стандартного лечения. Местные формы НПВП (ополаскиватели с ибупрофеном, гели с кетопрофеном и диклофенаком) показали клинически значимое улучшение пародонтальных показателей без

развития системных побочных эффектов, что делает их безопасной альтернативой для пациентов группы риска по осложнениям. В целом, добавление НПВП к терапии пародонтита может сыграть важную роль в модуляции патологического воспалительного процесса и ускорении регенерации пародонтальных тканей. Особенно актуально это для пациентов с сопутствующими системными заболеваниями (например, диабетом), у которых противовоспалительная терапия способствует более выраженному улучшению исходов. Необходимо проведение дальнейших исследований для оптимизации схем применения НПВП, оценки их влияния на отдаленные исходы (включая профилактику рецидивов пародонтита и вторичного кариеса), а также для выработки четких клинических рекомендаций по использованию НПВП в стоматологии. В будущем интеграция противовоспалительных средств в стандарты лечения пародонтита может повысить эффективность комплексной стоматологической помощи и улучшить прогноз у пациентов с воспалительными заболеваниями пародонта.

СПИСОК ЛИТЕРАТУРЫ / REFERENCES

1. Ren J, Kamel A, Baker PJ, Han B, Lin Y. The role of non-steroidal anti-inflammatory drugs as adjuncts to periodontal treatment and in periodontal regeneration. *J Transl Med.* 2023;21(1):149
<https://doi.org/10.1186/s12967-023-03990-2>
2. Hajishengallis G, Chavakis T, Lambris JD. Current understanding of periodontal disease pathogenesis and targets for host-modulation therapy. *Periodontol* 2000. 2020;84(1):14–34
<https://doi.org/10.1111/prd.12331>
3. Sanz M, Herrera D, Kebschull M, Chapple I, Jensen S, Beglundh T, et al. Treatment of stage I–III periodontitis – the EFP S3 level clinical practice guideline. *J Clin Periodontol.* 2020;47(S22):4–60
<https://doi.org/10.1111/jcpe.13290>
4. Moore N, Duong M, Gulmez SE, Blin P, Droz C. Pharmacoeconomics of non-steroidal anti-inflammatory drugs. *Therapie.* 2019;74(2):271–277
<https://doi.org/10.1016/j.therap.2018.11.002>
5. Shiloah J, Bland PS, Scarbecz M, Patters MR, Stein SH, Tipton DA. The effect of long-term aspirin intake on the outcome of non-surgical periodontal therapy in smokers: a double-blind, randomized pilot study. *J Periodontol Res.* 2014;49(1):102–109.
<https://doi.org/10.1111/jre.12085>
6. Farahmand A, Sayar F, Omidali Z, Soleimani M, Jafarzadeh Esfahani B. Efficacy of 2% ibuprofen subgingival irrigation as an adjunct to non-surgical therapy in the treatment of chronic periodontitis: A randomized controlled, split-mouth, clinical trial. *J Adv Periodontol Implant Dent.* 2019;11(2):69–76
<https://doi.org/10.15171/japid.2019.012>
7. Srinivas M, Medaiah S, Girish S, Anil M, Pai J, Walvekar A. The effect of ketoprofen in chronic periodontitis: a clinical double-blind study. *J Indian Soc Periodontol.* 2011;15(3):255–259
<https://doi.org/10.4103/0972-124X.85670>
8. Pappu R, Varghese J, Koteswara KB, Kamath V, Lobo R, Nimmyet K. Evaluation of biodegradable gel containing flax seed extract (*Linum usitatissimum*) as a targeted drug delivery for management of chronic periodontitis. *J Herbal Med.* 2019;15:100254
<https://doi.org/10.1016/j.hermed.2018.100254>
9. Ozgoren O, Develioglu H, Guncu G, Akman A, Berker E. The adjunctive effect of tenoxicam during non-surgical periodontal treatment on clinical parameters and gingival crevicular fluid levels of MMP-8 and TNF- α in patients with chronic periodontitis: a randomized, double-blind clinical trial. *Adv Clin Exp Med.* 2014;23(4):559–565
<https://doi.org/10.17219/acem/37223>
10. Peddengatagari S, Mutyala SG. Efficacy of Benzylamine hydrochloride mouthwash versus Diclofenac tablet in postoperative pain after periodontal surgery: a comparative study. *International Journal of Medical and Biomedical Studies.* 2020;4(6):47–51
<https://doi.org/10.32553/ijmbs.v4i6.1172>
11. Castro Dos Santos NC, Andere NMRB, Araujo CF, de Marco AC, Kantarci A, Van Dyke TE, et al. Omega-3 PUFA and aspirin as adjuncts to periodontal debridement in patients with periodontitis and type 2 diabetes mellitus: Randomized clinical trial. *Journal of Periodontology.* 2020;91(10):1318–1327
<https://doi.org/10.1002/JPER.19-0613>
12. Santamaria MP, da Silva Feitosa D, Casati MZ, Nociti FH Jr, Sallum AW, Sallum EA. Randomized controlled clinical trial evaluating connective tissue graft plus resin-modified glass ionomer restoration for the

treatment of gingival recession associated with non-carious cervical lesion: 2-year follow-up. *Journal of Periodontology*. 2013;84(9):e1–e8

<https://doi.org/10.1902/jop.2013.120447>

13. Das R, Deshmukh J, Asif K, Sindhura H, Devarathanamma MV, Jyothi L. Comparative evaluation of analgesic and anti-inflammatory efficacy of ibuprofen and traumeel after periodontal flap surgery: A randomized triple-blind clinical trial. *J Indian Soc Periodontol*. 2019;23(6):549–553

https://doi.org/10.4103/jisp.jisp_85_19

14. Đurić MĐ. Clinical effect of ibuprofen as an adjunct to non-surgical periodontal disease treatment. *Zbornik Matice srpske za prirodne nauke*. 2002;(102):77–82

<https://doi.org/10.2298/ZMSPN0201077D>

15. Rampally P, Koduganti RR, Ganapathi SN, Panthula VR, Surya PJ. Comparison of effectiveness of low-dose aspirin versus omega-3 fatty acids as adjuvants to nonsurgical periodontal therapy in Type II diabetic patients with chronic periodontitis. *J Indian Soc Periodontol*. 2019;23(3):249–256

https://doi.org/10.4103/jisp.jisp_528_18

16. Deshpande NC, Bhat KM, Bhat GS, Deshpande AN. Randomized, controlled clinical study to evaluate effi-

cacy of novel indigenously designed controlled release flurbiprofen gel system for management of periodontal diseases. *Contemp Clin Dent*. 2013;4(1):32–36

<https://doi.org/10.4103/0976-237X.111591>

17. Gartenmann S, Maier N, Wiedemeier DB, Attin T, Schmidlin P. Effect of Adjuvant Use of NSAID in Reducing Probing Pocket Depth in the Context of Conventional Periodontal Therapy: A Systematic Review of Randomized Trials. *Applied Sciences*. 2020; 10(21):7657

<https://doi.org/10.3390/app10217657>

18. Laine L. Approaches to nonsteroidal anti-inflammatory drug use in the high-risk patient. *Gastroenterology*. 2001;120(3):594–606.

<https://doi.org/10.1053/gast.2001.21907>

19. Lanas A. A review of the gastrointestinal safety data – a gastroenterologist's perspective. *Rheumatology (Oxford)*. 2010;49 Suppl 2(Suppl 2):ii3–10

<https://doi.org/10.1093/rheumatology/keq058>

20. Agarwal S, Mathur S, Kothiwale S, Benjamin A. Efficacy and acceptability of 0.074% diclofenac-containing mouthwash after periodontal surgery: A clinical study. *Indian Journal of Dental Research*. 2010; 21(3):408–412

<https://doi.org/10.4103/0970-9290.70814>

СВЕДЕНИЯ ОБ АВТОРАХ

Автор, ответственный за связь с редакцией:

Дилдора Ибрагимовна Тайлакова, кандидат медицинских наук, доцент кафедры терапевтической стоматологии Бухарского государственного медицинского института, Бухара, Узбекистан

Для переписки: taylakova.dildora@bsmi.uz

ORCID: <https://orcid.org/0000-0001-6412-4748>

Соколович Наталия Александровна, доктор медицинских наук, профессор, заведующая кафедрой стоматологии факультета стоматологии и медицинских технологий Санкт-Петербургского государственного университета, Санкт-Петербург, Российская Федерация

Для переписки: st003738@spbu.ru

ORCID: <https://orcid.org/0000-0003-4545-2994>

INFORMATION ABOUT THE AUTHORS

Corresponding author:

Dildora I. Taylakova, DMD, PhD, Associate Professor, Department of the Restorative dentistry, Bukhara State Medical Institute, Bukhara, Uzbekistan

For correspondence: taylakova.dildora@bsmi.uz

ORCID: <https://orcid.org/0000-0001-6412-4748>

Natalia A Sokolovich, DMD, PhD, DSc, Professor, Head of the Department of the Dentistry, Saint Petersburg State University, Saint Petersburg, Russian Federation

For correspondence: st003738@spbu.ru

ORCID: <https://orcid.org/0000-0003-4545-2994>

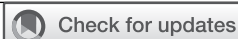Вклад авторов в работу. Все авторы подтверждают соответствие своего авторства международным критериям ICMJE, а также согласны принять на себя ответственность за все аспекты работы: Тайлакова Д.И. – разработка концепции, разработка методологии, проведение исследования, формальный анализ, написание черновика рукописи; Соколович Н.А. – разработка концепции, разработка методологии, формальный анализ, написание – рецензирование и редактирование.

Поступила / Article received 31.03.2025

Поступила после рецензирования / Revised 21.05.2025

Принята к публикации / Accepted 02.12.2025

Authors' contribution. All authors confirm that their contributions comply with the international ICMJE criteria and agree to take responsibility for all aspects of the work: D.I. Taylakova – conceptualization, methodology, investigation, formal analysis, writing – original draft preparation; N.A Sokolovich – conceptualization, methodology, formal analysis, writing – review and editing.



Применение авторского способа лечения односторонней экзookклюзии со смещением нижней челюсти: клинический случай

Е.З. Хелашвили*, А.С. Шишмарева, Ю.С. Зарембо, Е.С. Бимбас

Уральский государственный медицинский университет, Екатеринбург, Российская Федерация

АННОТАЦИЯ

Актуальность. Частота перекрестного прикуса у детей и взрослых в разных популяциях варьирует от 4 до 23%. В период временного и сменного прикуса наиболее часто встречается односторонняя экзookклюзия со смещением нижней челюсти в сторону, что приводит к нарушению миодинамического равновесия и асимметричному росту нижней челюсти. Принято считать, что для лечения экзookклюзии необходимо применять аппараты, направленные на расширение верхней челюсти, при этом недостаточное внимание уделяется вопросу коррекции положения нижней челюсти. **Описание клинического случая.** В статье представлен клинический случай лечения пациента с односторонней экзookклюзией и смещением нижней челюсти с использованием авторского способа, который заключается в одновременном расширении верхней челюсти и нормализации положения нижней челюсти. **Заключение.** Применение авторского способа ортодонтического лечения односторонней экзookклюзии со смещением нижней челюсти в сторону позволяет в короткие сроки достичь физиологического соотношения зубных рядов, что восстанавливает симметричное развитие нижней челюсти и позволяет профилактировать челюстно-лицевую асимметрию.

Ключевые слова: ортодонтическое лечение, перекрестная окклюзия, экзookклюзия, смещение нижней челюсти, расширение верхней челюсти, нормализация положения нижней челюсти, челюстно-лицевая асимметрия

Для цитирования: Хелашвили ЕЗ, Шишмарева АС, Зарембо ЮС, Бимбас ЕС. Применение авторского способа лечения односторонней экзookклюзии со смещением нижней челюсти: клинический случай. *Стоматология детского возраста и профилактика*. 2025;25(4):433-439. <https://doi.org/10.33925/1683-3031-2025-976>

***Автор, ответственный за связь с редакцией:** Хелашвили Елизавета Зурабовна, кафедра стоматологии детского возраста и ортодонтии Уральского государственного медицинского университета, 620146, ул. Академика Бардина, д. 38А, Екатеринбург, Российская Федерация. Для переписки: elizabethkhelashvili@ya.ru

Конфликт интересов: Авторы декларируют отсутствие конфликта интересов.

Благодарности: Авторы заявляют об отсутствии внешнего финансирования при проведении исследования. Индивидуальные благодарности для декларирования отсутствуют.

Application of an author-developed treatment approach for unilateral posterior crossbite with functional mandibular shift: a clinical case

E.Z. Khelashvili*, A.S. Shishmareva, Yu.S. Zarembo, E.S. Bimbас

Ural State Medical University, Yekaterinburg, Russian Federation

ABSTRACT

Relevance. The prevalence of crossbite in children and adults across different populations ranges from 4% to 23%. During the primary and mixed dentition periods, unilateral posterior crossbite accompanied by a functional mandibular shift is most frequently observed. This condition may result in altered neuromuscular equilibrium and asymmetric mandibular growth. Conventional orthodontic management is primarily focused on maxillary expansion, whereas insufficient attention is often paid to correction of mandibular position. **Case presentation.** This article presents a clinical case of orthodontic treatment in a patient with unilateral posterior crossbite associated with a functional mandibular shift. The proposed author-developed treatment approach involves simultaneous maxillary expansion and mandibular repositioning, enabling functional correction at an early stage of occlusal development. **Conclusion.** Application of this

orthodontic treatment method allows rapid establishment of normal occlusal relationships. The approach promotes symmetrical mandibular growth and contributes to the prevention of dentofacial asymmetry.

Keywords: orthodontic treatment, unilateral posterior crossbite, functional crossbite, functional mandibular shift, maxillary expansion, mandibular repositioning, dentofacial asymmetry

For citation: Khelashvili E.Z., Shishmareva A.S., Zarembo Yu.S., Bimbas E.S. Application of an author-developed treatment approach for unilateral posterior crossbite with functional mandibular shift: a clinical case. *Pediatric dentistry and dental prophylaxis*. 2025; 25(4):433-439. (In Russ.). <https://doi.org/10.33925/1683-3031-2025-976>

***Corresponding author:** Elizaveta Z. Khelashvili, Department of Pediatric Dentistry and Orthodontics, Ural State Medical University, Yekaterinburg, Russian Federation. For correspondence: elizabethkhelashvili@ya.ru

Conflict of interests: The authors declare no conflict of interests.

Acknowledgments: The authors declare that there was no external funding for the study. There are no individual acknowledgments to declare.

ВВЕДЕНИЕ

По данным литературы, распространенность перекрестного прикуса достигает 23% [1-5]. Наиболее часто (от 77 до 97% от всех случаев перекрестной окклюзии) у детей наблюдается односторонняя экзоокклюзия со смещением нижней челюсти (НЧ) в сторону [3, 6, 7]. Смещение НЧ в сторону сопровождается асимметричным положением суставных отростков, приводит к ее асимметричному росту и к формированию челюстно-лицевой асимметрии [8].

В зарубежных исследованиях, посвященных лечению односторонней экзоокклюзии у детей, приоритет отдан расширению верхнего зубного ряда, тогда как нормализации положения НЧ уделяется недостаточно внимания [9, 10]. Для расширения применяются общеизвестные аппараты, такие как аппарат Марко Роса, Макнамара, аппараты Naas и Quad Helix, а также съемные базисные аппараты с винтом. Однако ряд авторов утверждают, что только расширение верхнего зубного ряда не обеспечивает нормализацию положения НЧ вследствие асимметричной работы мышц, особенно в случаях ее длительного смещения. Описывается двухэтапный метод лечения односторонней экзоокклюзии со смещением НЧ: первый этап – нормализация трансверзальных размеров зубных рядов, второй этап – коррекция положения НЧ с применением двухчелюстных аппаратов [11].

Таким образом, вопросы коррекции положения НЧ при односторонней экзоокклюзии со смещением НЧ требуют дальнейшего изучения и совершенствования.

Цель исследования – представить результат ортодонтического лечения пациента с односторонней экзоокклюзией и смещением нижней челюсти в сторону с использованием авторского способа.

ОПИСАНИЕ КЛИНИЧЕСКОГО СЛУЧАЯ

В стоматологическую клинику обратилась пациентка Е., 9 лет, с жалобами на неправильное положение зубов, неудовлетворенность эстетикой улыбки. Из анамнеза было выяснено, что к врачу-ортодонт обратились впервые. Смещение нижней челюсти наблюдается в течение 7-8 месяцев. Для определения

тактики лечения проведено комплексное обследование, которое включало:

1. Клинические методы исследования: опрос, внешний осмотр пациента, осмотр полости рта.

2. Клиническая функциональная проба Ильиной-Маркосян на опускание нижней челюсти.

3. Анализ фотографий лица и внутриротовых фотографий.

4. Рентгенологическое исследование: конусно-лучевая компьютерная томография челюстей (КЛКТ), ортопантомография (ОПТГ), телерентгенография головы в боковой проекции (ТРГ).

5. Анализ контрольно-диагностических моделей (КДМ).

При внешнем осмотре выявлено: лицо асимметричное, смещение подбородка вправо, умеренно выпуклый профиль лица, соотношение третей лица пропорционально, носогубные и надподбородочная складки умеренно выражены, положение верхней губы правильное, красная кайма губ без патологических изменений (рис. 1а-г). Открывание рта свободное, безболезненное, в полном объеме.

При осмотре полости рта и зубных рядов: слизистая оболочка бледно-розового цвета, гладкая, блестящая, умеренно увлажнена, без видимых патологических изменений. Индекс КПУ + кп = 5. Соотношение моляров справа по II классу Энгля, слева по I классу, сагиттальная щель 1 мм, вертикальное перекрытие 3 мм, справа щечные бугры нижних моляров перекрывают щечные бугры верхних моляров, слева щечные бугры верхних моляров перекрывают щечные бугры нижних моляров, обратное перекрытие в области зубов 5.3/8.3, средняя линия верхнего зубного ряда совпадает со средней линией лица, средние линии зубных рядов не совпадают, смещение нижней челюсти вправо на 4 мм, выраженные бугры зубов 5.3, 8.3 (рис. 2а-в). При проведении пробы Ильиной-Маркосян установлено совпадение средних линий зубных рядов при открывании рта, что подтверждает наличие смещения НЧ.

При анализе КЛКТ обнаружено скелетное несоответствие трансверзальных размеров челюстей, которое определялось по методике Penn CBCT Transverse Analysis [12]. Трансверзальный размер верхней челюсти составил 53,0 мм, нижней челюсти – 63,0 мм

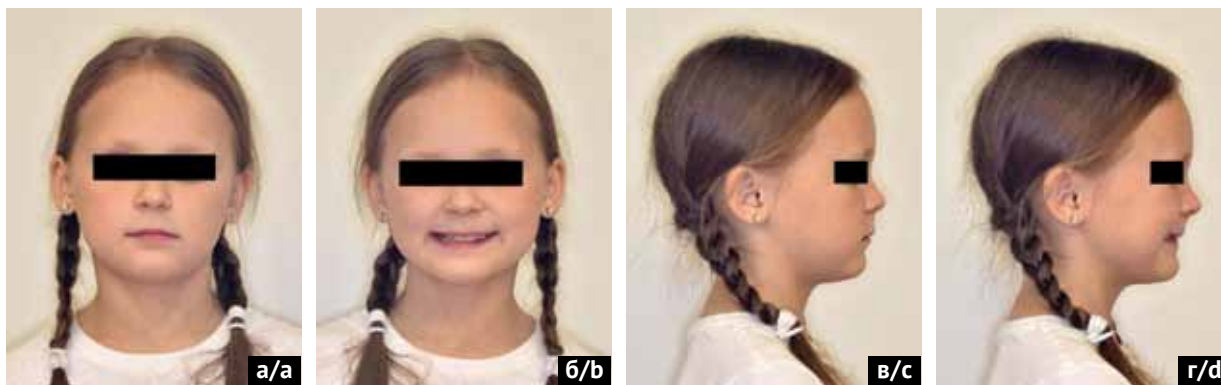

Рис. 1. Фотографии лица пациента до начала лечения: а) фотография лица пациента анфас без улыбки; б) фотография лица пациента анфас с улыбкой; в) фотография лица пациента в профиль без улыбки; г) фотография лица пациента в профиль с улыбкой (источник: составлено авторами)

Fig. 1. Extraoral facial photographs of the patient before treatment: (a) frontal view at rest; (b) frontal view smiling; (c) profile view at rest; (d) profile view smiling (Sources: compiled by the author)

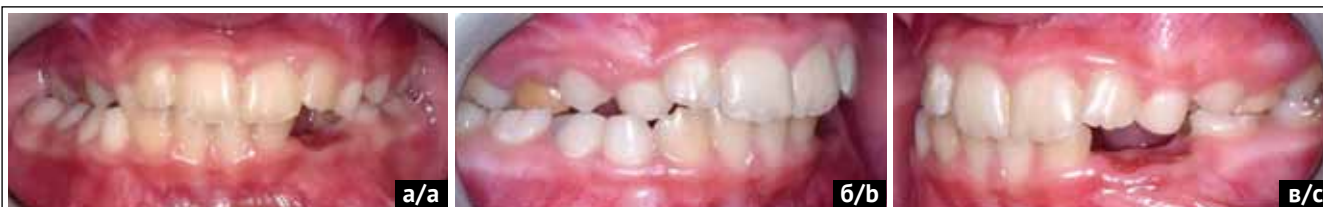

Рис. 2. Внутриротовые фотографии пациента до начала лечения: а) фотография окклюзии во фронтальном отделе; б) фотография окклюзии в боковом отделе справа; в) фотография окклюзии в боковом отделе слева (источник: составлено авторами)

Fig. 2. Intraoral photographs before treatment: (a) anterior occlusion; (b) right posterior occlusion; (c) left posterior occlusion (Sources: compiled by the author)

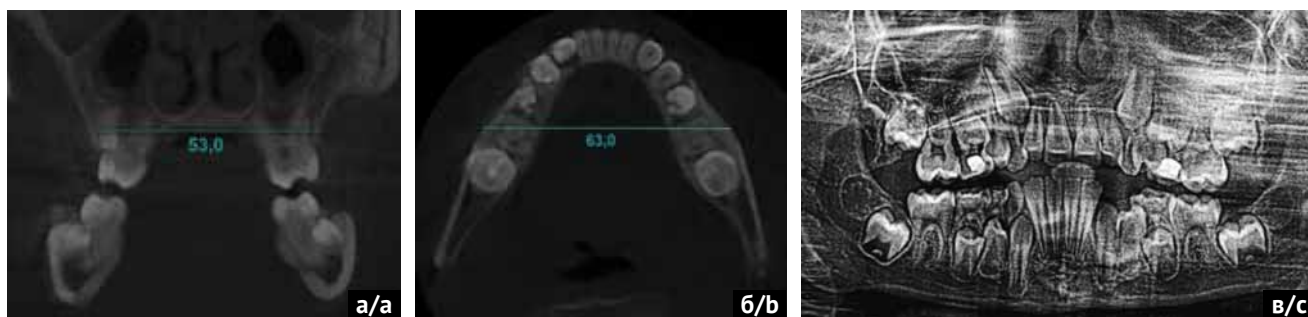


Рис. 3. Данные рентгенологических снимков до лечения: а) трансверзальный размер верхней челюсти; б) трансверзальный размер нижней челюсти; в) ОПТГ; г) ТРГ в боковой проекции (источник: составлено авторами)

Fig. 3. Radiographic records before treatment: (a) transverse maxillary width; (b) transverse mandibular width; (c) panoramic radiograph; (d) lateral cephalometric radiograph (Sources: compiled by the author)

- Рис. 4.** Внутриротовые фотографии пациента на этапах лечения:
 а) несъемный аппарат для расширения верхнего зубного ряда; б) частичная брекет-система на нижней челюсти;
 в) фотография окклюзии во фронтальном отделе с наложенной эластичной тягой от крючка Кобаяши
 в области зуба 4.2 к крючку верхнечелюстного аппарата в области зуба 6.3;
 г) фотография окклюзии во фронтальном отделе через 4 месяца лечения – смещение нижней челюсти устранено
 (источник: составлено авторами)

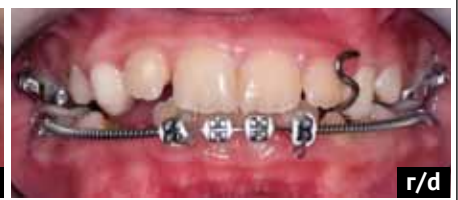
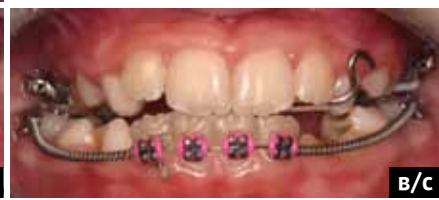
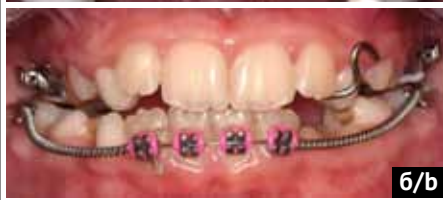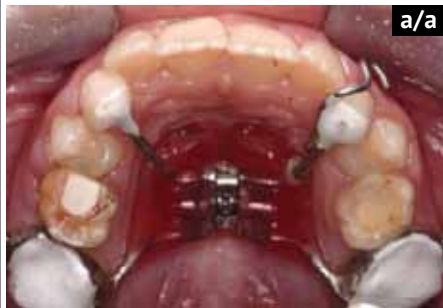Fig. 4. Intraoral photographs during treatment:

- (a) fixed maxillary expansion appliance;
 (b) partial fixed orthodontic appliance on the mandible;
 (c) anterior occlusion with elastic traction from a Kobayashi hook in the region of tooth 4.2 to the maxillary appliance hook in the region of tooth 6.3;
 (d) anterior occlusion after 4 months of treatment, with elimination of the functional mandibular shift
 (Sources: compiled by the author)

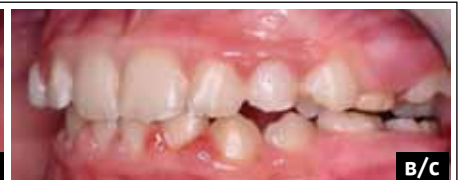
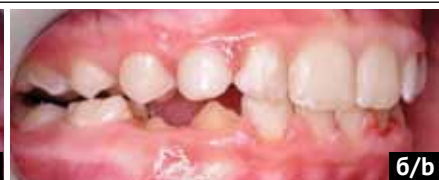
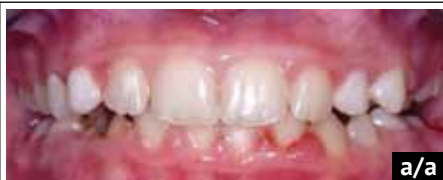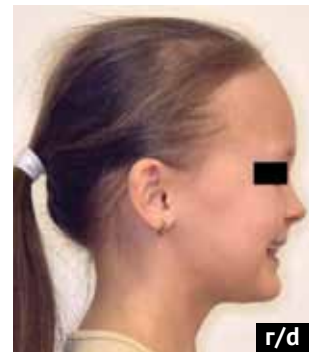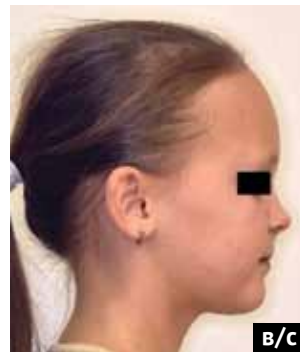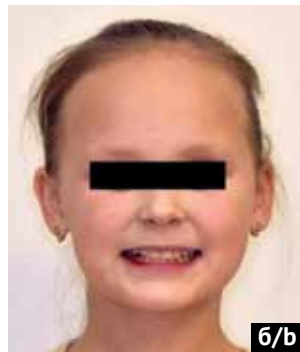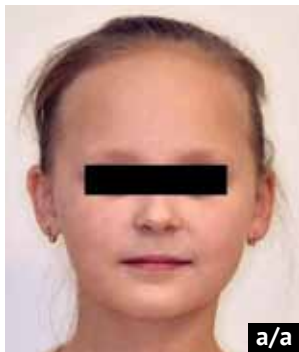Рис. 5. Фотографии окклюзии и зубных рядов пациента после лечения:

- а) фотография окклюзии во фронтальном отделе; б) фотография окклюзии в боковом отделе справа;
 в) фотография окклюзии в боковом отделе слева (источник: составлено авторами)

Fig. 5. Intraoral photographs of the occlusion and dental arches after treatment: (a) anterior occlusion;
 (b) right posterior occlusion; (c) left posterior occlusion (Sources: compiled by the author)



- Рис. 6.** Фотографии лица пациента после лечения: а) фотография лица пациента анфас без улыбки;
 б) фотография лица пациента анфас с улыбкой; в) фотография лица пациента в профиль без улыбки;
 г) фотография лица пациента в профиль с улыбкой (источник: составлено авторами)

Fig. 6. Extraoral facial photographs of the patient after treatment: (a) frontal view at rest;
 (b) frontal view smiling; (c) profile view at rest; (d) profile view smiling (Sources: compiled by the author)

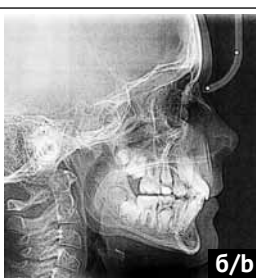
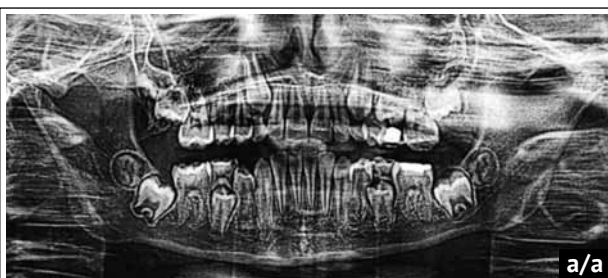
Рис. 7. Данные рентгенологических снимков после лечения:

- а) ОПТГ; б) ТРГ в боковой проекции
 (источник: составлено авторами)

Fig. 7. Posttreatment radiographic data:
 a) panoramic radiograph;
 b) lateral cephalometric radiograph
 (Sources: compiled by the author)

(рис. 3а, б), таким образом несоответствие ширины верхней и нижней челюстей составило 15 мм. Сужение верхней челюсти симметричное.

На ОПТГ (рис. 3в) определяются физиологическая резорбция корней временных зубов, зачатки всех постоянных зубов, мезиальная ангуляция коронок зубов 1.5, 1.3, 2.3, 2.5, отсутствие зубов 7.4, 7.3.

На ТРГ в боковой проекции (рис. 3г) выявлено: I скелетный класс ($\angle ANB = 0,8$), гиподивергентный тип строения лица ($\angle NL/ML = 21,4$), положение резцов верхней челюсти в пределах нормы ($\angle ILs/NL = 115,5$), протрузия нижних резцов ($\angle ILi/ML = 103$), несоответствие контуров половин тела и ветвей нижней челюсти.

По КДМ проводилось измерение ширины верхнего и нижнего зубных рядов в области первых постоянных моляров по общеизвестной методике Pont. Ширина верхнего зубного ряда составила 41 мм, нижнего зубного ряда – 49 мм, таким образом несоответствие трансверзальных размеров зубных рядов составило 8 мм. Сужение верхнего зубного ряда симметричное.

На основании диагностических данных поставлен диагноз: нейтральная окклюзия, экзоокклюзия справа, симметричное сужение верхнего зубного ряда, аномалии положения отдельных зубов, смещение нижней челюсти вправо на 4 мм, нарушение (задержка) физиологической стираемости зубов 5.3, 8.3, челюстно-лицевая асимметрия. Диагноз по МКБ-10: K07.25, K07.26, K07.28, K07.3, K07.10.

На основании поставленного диагноза был составлен план ортодонтического лечения:

I этап: устранение окклюзионных интерференций: избирательное пришлифовывание зубов 5.3, 8.3.

II этап: разобщение окклюзии, расширение верхнего зубного ряда, нормализация положения НЧ с использованием авторского способа лечения.

III этап: динамическое наблюдение.

Авторский способ лечения представляет собой несъемные ортодонтические аппараты – аппарат для расширения верхнего зубного ряда и частичная брекет-система (техника 2 x 4) на нижний зубной ряд (патент на изобретение RU №2846214 С1, МПК А61С 7/00 от 02.12.2024 г. «Способ лечения перекрестной окклюзии с сужением верхней челюсти и смещением нижней челюсти в сторону у детей в период сменного прикуса»). Расширение верхней челюсти и верхнего зубного ряда медленное. Разобщение прикуса на окклюзионных накладках исключает супраконтакты, что создает возможность перемещения НЧ. Брекеты на резцы НЧ фиксируются по дуге для возможности установки полноразмерной стальной дуги для профилактики смещения зубов при использовании межчелюстной тяги. В аппаратах расположены крючки для наложения косой межчелюстной тяги (далее МЧТ): на верхней челюсти – на стороне противоположной от смещения НЧ, на НЧ – на стороне смещения. Сила МЧТ составляет 50–60 г, регулярная замена эластичной тяги позволяет постоянно поддерживать силу для смещения НЧ в среднюю позицию. Сила МЧТ 50–60 г

минимизирует риски для ВНЧС. Кроме того, лечение не продолжительно – 4 месяца.

План лечения согласован с пациентом и его законным представителем, было получено информированное добровольное согласие на медицинское вмешательство. Перед фиксацией аппаратов проведена профессиональная гигиена полости рта, обучение индивидуальной гигиене при использовании аппаратуры, выдана в письменном виде инструкция по уходу за аппаратами и полостью рта.

На рисунке 4 представлены внутриротовые фотографии пациента на этапах лечения.

Срок лечения до нормализации положения НЧ составил 4 месяца, общий срок ортодонтического лечения составил 6 месяцев, что связано с необходимостью ретенции полученного результата.

ОБСУЖДЕНИЕ

В результате ортодонтического лечения одновременно достигнута достаточная ширина верхнего зубного ряда, нормализовано соотношение зубных рядов в трансверзальной плоскости, устранено смещение НЧ в сторону (рис. 5а-в).

На фотографиях видно, что за счет устраненного смещения НЧ лицо в пределах физиологической асимметрии, смещение подбородка отсутствует (рис. 6а-г).

На ОПТГ (рис. 7а) определяются физиологическая резорбция корней временных зубов, зачатки всех постоянных зубов, улучшено положение зачатков зубов 1.3, 2.3, 2.5. На ТРГ в боковой проекции после лечения (рис. 7б) значительных изменений в размерах НЧ не было в связи с коротким периодом лечения. В отдаленные сроки ожидается более симметричное развитие НЧ.

Таким образом, применение авторского способа лечения позволяет восстановить симметрию развития лица за счет одновременного расширения верхнего зубного ряда и устранения смещения нижней челюсти в сторону в раннем возрасте. Одновременное расширение верхнего зубного ряда и коррекция положения НЧ позволило сократить сроки лечения, что уменьшило его стоимость, тогда как при двухэтапном лечении затраты увеличиваются.

ЗАКЛЮЧЕНИЕ

Описанный клинический случай демонстрирует способ лечения односторонней экзоокклюзии со смещением НЧ в сторону, который позволяет наряду с расширением верхнего зубного ряда и достижением соответствия трансверзальных размеров зубных рядов одновременно устранить смещение нижней челюсти в сторону в короткие сроки, что обеспечивает гармоничный рост челюстно-лицевой области и предотвращение развития тяжелых форм перекрестной окклюзии и челюстно-лицевой асимметрии.

СПИСОК ЛИТЕРАТУРЫ

1. Thilander B, Bjerklin K. Posterior crossbite and temporomandibular disorders (TMDs): need for orthodontic treatment? *European Journal of Orthodontics*. 2012;34(6):667–673.
<https://doi.org/10.1093/ejo/cjr095>
2. Petrán S, Bjerklin K, Bondemark L. Stability of unilateral posterior crossbite correction in the mixed dentition: A randomized clinical trial with a 3-year follow-up. *American Journal of Orthodontics and Dentofacial Orthopedics*. 2011;139(1):e73–e81.
<https://doi.org/10.1016/j.ajodo.2010.06.018>
3. Kennedy DB, Osepchok M. Unilateral posterior crossbite with mandibular shift: a review. *Journal of the Canadian Dental Association*. 2005;71(8):569–573. Режим доступа:
<https://pubmed.ncbi.nlm.nih.gov/16202196>
4. Agostino P, Ugolini A, Signori A, Silvestrini-Biavati A, Harrison JE, Riley P. Orthodontic treatment for posterior crossbites. *Cochrane Database of Systematic Reviews*. 2014:8.
<https://doi.org/10.1002/14651858.CD000979.pub2>
5. Шишмарева АС, Бимбас ЕС, Хелашвили ЕЗ, Меньшикова ЕВ, Плотников АС, Шишмарева ЮС, и др. Распространенность зубочелюстных аномалий у детей Свердловской области. *Проблемы стоматологии*. 2023;19(1):110–120.
<https://doi.org/10.18481/2077-7566-2023-19-1-110-120>
6. Alsawaf DH, Almaasarani SG, Hajeer MY, Rajeh N. The effectiveness of the early orthodontic correction of functional unilateral posterior crossbite in the mixed dentition period: a systematic review and meta-analysis. *Progress in Orthodontics*. 2022;23(1):5.
<https://doi.org/10.1186/s40510-022-00398-4>
7. Гиззатуллина ФВ, Маннанова ФФ, Чудинова ТА. Частота встречаемости перекрестной окклюзии и ее разновидностей у детей и подростков г. Уфы. *Медицинский вестник Башкортостана*. 2014;9(3):69–71. Режим доступа:
<https://elibrary.ru/sziedv>
8. Lippold C, Stamm T, Meyer U, Végh A, Moiseenko T, Danesh G. Early treatment of posterior crossbite – a randomised clinical trial. *Trials*. 2013;14:20.
<https://doi.org/10.1186/1745-6215-14-20>
9. Kecik D, Kocadereli I, Saatci I. Evaluation of the treatment changes of functional posterior crossbite in the mixed dentition. *American journal of orthodontics and dentofacial orthopedics*. 2007;131(2):202–215.
<https://doi.org/10.1016/j.ajodo.2005.03.030>
10. Thilander B, Lennartsson B. A study of children with unilateral posterior crossbite, treated and untreated, in the deciduous dentition – occlusal and skeletal characteristics of significance in predicting the long-term outcome. *Journal of orofacial orthopedics*. 2002;63(5):371–83.
<https://doi.org/10.1007/s00056-002-0210-6>
11. Асташина НБ, Мартюшева МВ, Щеколова НБ, Кадьрова ЕВ. Механизмы формирования функциональной асимметрии лица у пациентов с дисфункциональным состоянием височно-нижнечелюстного сустава. *Пермский медицинский журнал*. 2024; 41(4):30–41.
<https://doi.org/10.17816/pmj41430-41>
12. Tamburrino RK, Boucher NS, Vanarsdall RL, Secchi A. The transverse dimension: Diagnosis and relevance to functional occlusion. *Roth Williams International Society Orthodont Journal*. 2010;2(1):13–22. Режим доступа:
<https://studyres.com/doc/3638288/the-transverse-dimension--diagnosis-and?ysclid=mhaytqlu8a292862889>

REFERENCES

1. Thilander B, Bjerklin K. Posterior crossbite and temporomandibular disorders (TMDs): need for orthodontic treatment? *European Journal of Orthodontics*. 2012;34(6):667–673.
<https://doi.org/10.1093/ejo/cjr095>
2. Petrán S, Bjerklin K, Bondemark L. Stability of unilateral posterior crossbite correction in the mixed dentition: A randomized clinical trial with a 3-year follow-up. *American Journal of Orthodontics and Dentofacial Orthopedics*. 2011;139(1):e73–e81.
<https://doi.org/10.1016/j.ajodo.2010.06.018>
3. Kennedy DB, Osepchok M. Unilateral posterior crossbite with mandibular shift: a review. *Journal of the Canadian Dental Association*. 2005;71(8):569–573. Available from:
<https://pubmed.ncbi.nlm.nih.gov/16202196>
4. Agostino P, Ugolini A, Signori A, Silvestrini-Biavati A, Harrison JE, Riley P. Orthodontic treatment for posterior crossbites. *Cochrane Database of Systematic Reviews*. 2014:8.
<https://doi.org/10.1002/14651858.CD000979.pub2>
5. Shishmareva A.S., Bimbas E.S., Khelashvili E.Z., Menshikova E.V., Plotnikov A.S., Shishmareva I.S., et al. The prevalence of dentofacial abnormalities of children in the Sverdlovsk region. *Actual Problems in Dentistry*. 2023;19(1):110–120 (In Russ.).
<https://doi.org/10.18481/2077-7566-2023-19-1-110-120>
6. Alsawaf DH, Almaasarani SG, Hajeer MY, Rajeh N. The effectiveness of the early orthodontic correction of functional unilateral posterior crossbite in the mixed dentition period: a systematic review and meta-analysis. *Progress in Orthodontics*. 2022;23(1):5.
<https://doi.org/10.1186/s40510-022-00398-4>
7. Gizzatullina F.V., Mannanova F.F., Chudinova T.A. The incidence of cross-bite and its types in Ufa children and adolescents. *Bashkortostan medical newsletter*. 2014; 9(3):69–71 (In Russ.). Available from:
<https://elibrary.ru/sziedv>
8. Lippold C, Stamm T, Meyer U, Végh A, Moiseenko T, Danesh G. Early treatment of posterior crossbite – a randomised clinical trial. *Trials*. 2013;14:20.
<https://doi.org/10.1186/1745-6215-14-20>

9. Kecik D, Kocadereli I, Saatci I. Evaluation of the treatment changes of functional posterior crossbite in the mixed dentition. *American journal of orthodontics and dentofacial orthopedics*. 2007;131(2):202-215.

<https://doi.org/10.1016/j.ajodo.2005.03.030>

10. Thilander B, Lennartsson B. A study of children with unilateral posterior crossbite, treated and untreated, in the deciduous dentition – occlusal and skeletal characteristics of significance in predicting the long-term outcome. *Journal of orofacial orthopedics*. 2002;63(5):371-83.

<https://doi.org/10.1007/s00056-002-0210-6>

11. Astashina N.B., Martyusheva M.V., Shchekolova N.B., Kadyrova E.V. Mechanisms of functional asymmetry of the face formation in patients with dysfunctional condition of temporomandibular joint. *Perm Medical Journal*. 2024;41(4):30-41 (In Russ.).

<https://doi.org/10.17816/pmj41430-41>

12. Tamburrino RK, Boucher NS, Vanarsdall RL, Secchi A. The transverse dimension: Diagnosis and relevance to functional occlusion. *Roth Williams International Society Orthodont Journal*. 2010;2(1):13-22. Available from:

<https://studyres.com/doc/3638288/the-transverse-dimension--diagnosis-and?ysclid=mhaytqlu8a292862889>

СВЕДЕНИЯ ОБ АВТОРАХ

Автор, ответственный за связь с редакцией

Хелашвили Елизавета Зурабовна, ассистент кафедры стоматологии детского возраста и ортодонтии Уральского государственного медицинского университета, Екатеринбург, Российская Федерация

Для переписки: elizabethkhelashvili@ya.ru

ORCID: <https://orcid.org/0000-0002-7329-1908>

Шишмарева Анастасия Сергеевна, доктор медицинских наук, доцент, заведующая кафедрой стоматологии детского возраста и ортодонтии Уральского государственного медицинского университета, Екатеринбург, Российская Федерация

Для переписки: dolphy2007@yandex.ru

ORCID: <https://orcid.org/0000-0001-8641-9088>

Зарембо Юлия Сергеевна, ассистент кафедры стоматологии детского возраста и ортодонтии Уральского государственного медицинского университета, Екатеринбург, Российская Федерация

Для переписки: julyshy@mail.ru

ORCID: <https://orcid.org/0000-0003-2975-2014>

Бимбас Евгения Сергеевна, доктор медицинских наук, профессор, профессор кафедры стоматологии детского возраста и ортодонтии Уральского государственного медицинского университета, Екатеринбург, Российская Федерация

Для переписки: bimbases@gmail.com

ORCID: <https://orcid.org/0000-0003-4122-2518>

INFORMATION ABOUT THE AUTHORS

Corresponding author:

Elizaveta Z. Khelashvili, DMD, Assistant Professor, Department of the Pediatric Dentistry and Orthodontics, Ural State Medical University, Yekaterinburg, Russian Federation

For correspondence: elizabethkhelashvili@ya.ru

ORCID: <https://orcid.org/0000-0002-7329-1908>

Anastasia S. Shishmareva, DMD, PhD, DSc, Docent, Head of the Department of Pediatric Dentistry and Orthodontics of Ural State Medical University, Yekaterinburg, Russian Federation

Для переписки: dolphy2007@yandex.ru

ORCID: <https://orcid.org/0000-0001-8641-9088>

Yulia S. Zarembo, DMD, Assistant Professor, Department of the Pediatric Dentistry and Orthodontics, Ural State Medical University, Yekaterinburg, Russian Federation

For correspondence: JulyShy@mail.ru

ORCID: <https://orcid.org/0000-0003-2975-2014>

Evgenia S. Bimbas, DMD, PhD, DSc, Professor, Department of Pediatric Dentistry and Orthodontics of Ural State Medical University, Yekaterinburg, Russian Federation

For correspondence: bimbases@gmail.com

ORCID: <https://orcid.org/0000-0003-4122-2518>

Поступила / Article received 06.11.2025

Поступила после рецензирования / Revised 02.12.2025

Принята к публикации / Accepted 25.12.2025

Вклад авторов в работу. Все авторы подтверждают соответствие своего авторства международным критериям ICMJE, а также согласны принять на себя ответственность за все аспекты работы: Хелашвили Е.З. – проведение исследования, предоставление ресурсов, визуализация, написание черновика рукописи; Шишмарева А.С. – научное руководство, рецензирование и редактирование; Зарембо Ю.С. – написание черновика рукописи; Бимбас Е.С. – научное руководство, рецензирование и редактирование.

Authors' contribution. All authors confirm that their contributions comply with the international ICMJE criteria and agree to take responsibility for all aspects of the work: E.Z. Khelashvili – investigation, resources, visualization, writing – original draft preparation; A.S. Shishmareva – supervision, writing - review and editing; Y. S. Zarembo - writing – original draft preparation; E.S. Bimbas – supervision, writing - review and editing.



Применение «Одностороннего активатора для вертикализации нижней челюсти» в ортодонтическом лечении пациента с односторонней посттравматической гипоплазией ветви нижней челюсти. Клинический случай

Е.А. Чепик^{1*}, А.Б. Слабковская¹, О.З. Топольницкий¹,
Д.А. Лежнев¹, Л.Г. Толстунов², Р.Н. Федотов¹

¹Российский университет медицины, Москва, Российская Федерация

²Московский медицинский университет «Реавиз», Москва, Российская Федерация

АННОТАЦИЯ

Актуальность. Переломы мышечкового отростка ветви нижней челюсти занимают особое место среди всех повреждений нижней челюсти и, как правило, сопровождаются травмой височно-нижнечелюстного сустава (ВНЧС). Общепринятые, стандартные методы лечения данной патологии заключаются в иммобилизации нижней челюсти шиной, проведении ортодонтического лечения различными ортодонтическими аппаратами. Даже при благоприятном исходе лечения пациентов в возрасте старше 13 лет на стороне перелома мышечка формируется его гипоплазия и недоразвитие ветви нижней челюсти, что приводит к асимметрии нижней челюсти, формированию аномалий зубочелюстной системы, требующих дальнейшего комбинированного метода лечения (ортодонтического и ортогнатической хирургии). Поэтому проблема стоматологической реабилитации пациентов с посттравматической гипоплазией мышечкового отростка требует дальнейшего исследования. **Описание клинического случая.** Представлен клинический случай ортодонтического лечения пациента в возрасте 17 лет с односторонней посттравматической гипоплазией мышечкового отростка, разработанным нами ортодонтическим аппаратом «активатором для вертикализации нижней челюсти». **Заключение.** При применении одностороннего активатора для вертикализации нижней челюсти у пациента с односторонней посттравматической гипоплазией мышечкового отростка в возрасте 17 лет произошла стимуляция роста мышечкового отростка нижней челюсти и его ремоделирование с достижением оптимальной формы и артикуляции нижней челюсти. Поэтому применение ортодонтических активаторов особой конструкции способствует ремоделированию по типу «плюс костная ткань» в многофакторном процессе регенерации. Морфофункциональные изменения челюстно-лицевой области, полученные в представленном клиническом случае, предполагают дальнейший пересмотр принципов и подходов ортодонтического лечения данной категории пациентов.

Ключевые слова: перелом мышечкового отростка, посттравматическая гипоплазия мышечка, ортодонтическое лечение, ремоделирование мышечкового отростка, хирургическое лечение

Для цитирования: Чепик ЕА, Слабковская АБ, Топольницкий ОЗ, Лежнев ДА, Толстунов ЛГ, Федотов РН. Применение «Одностороннего активатора для вертикализации нижней челюсти» в ортодонтическом лечении пациента с односторонней посттравматической гипоплазией ветви нижней челюсти. Клинический случай. *Стоматология детского возраста и профилактика*. 2025;25(4):441-454. <https://doi.org/10.33925/1683-3031-2026-985>

***Автор, ответственный за связь с редакцией:** Чепик Екатерина Александровна, кафедра ортодонтии, Российский университет медицины, 127006, ул. Долгоруковская, д. 4, г. Москва, Российская Федерация. Для переписки: che.katya@mail.ru

Конфликт интересов: Топольницкий О.З. является заместителем главного редактора журнала «Стоматология детского возраста и профилактика», но не имеет никакого отношения к решению опубликовать эту статью. Статья прошла принятую в журнале процедуру рецензирования. Об иных конфликтах интересов авторы не заявляли.

Благодарности: Авторы заявляют об отсутствии внешнего финансирования при проведении исследования. Индивидуальные благодарности для декларирования отсутствуют.

Application of a unilateral mandibular verticalization activator in the orthodontic treatment of a patient with unilateral post-traumatic mandibular ramus hypoplasia: a clinical case report

E.A. Chepik^{1*}, A.B. Slabkovskaya¹, O.Z. Topolnitsry¹, D.A. Lezhnev¹, L.G. Tolstunov², R.N. Fedotov¹

¹Russian University of Medicine, Moscow, Russian Federation

²Moscow Medical University "Reaviz", Moscow, Russian Federation

ABSTRACT

Relevance. Fractures of the mandibular condylar process represent a clinically significant type of mandibular injury and are commonly associated with trauma to the temporomandibular joint (TMJ). Conventional management usually involves mandibular immobilization using splints, followed by orthodontic treatment with different orthodontic appliances. Even when treatment outcomes are favorable, patients aged over 13 years frequently develop condylar hypoplasia and mandibular ramus hypoplasia on the affected side. These changes lead to mandibular asymmetry and the development of dentofacial anomalies, often requiring combined treatment involving orthodontic therapy and orthognathic surgery. Consequently, dental rehabilitation of patients with post-traumatic condylar hypoplasia remains a clinically relevant issue warranting further study. Description of a clinical case. A clinical case of orthodontic treatment of a 17-year-old patient with unilateral post-traumatic hypoplasia of the condylar process with the orthodontic device "activator for verticalization of the lower jaw" developed by us is presented. A clinical case of orthodontic treatment in a 17-year-old patient with unilateral post-traumatic hypoplasia of the mandibular condylar process is presented. Treatment was carried out using a custom-designed orthodontic appliance – a unilateral mandibular verticalization activator developed by the authors. Conclusion. Application of the unilateral mandibular verticalization activator in a 17-year-old patient with unilateral post-traumatic condylar hypoplasia resulted in stimulation of condylar growth and remodeling, with improvement in mandibular form and articulation. The findings suggest that the use of a custom-designed orthodontic activator appears to promote adaptive remodeling with enhanced bone formation as part of an adaptive biological response. The morphological and functional changes of the maxillofacial region observed in this clinical case indicate the need for further refinement of current principles and approaches to orthodontic management in this patient population.

Keywords: condylar fracture, post-traumatic condylar hypoplasia, orthodontic treatment, condylar remodeling; surgical treatment

For citation: Chepik EA, Slabkovskaya AB, Topolnitsky OZ, Lezhnev DA, Tolstunov LG, Fedotov RN. Application of a unilateral mandibular verticalization activator in the orthodontic treatment of a patient with unilateral post-traumatic mandibular ramus hypoplasia: a clinical case report. *Pediatric dentistry and dental prophylaxis*. 2025;25(4):441-454. (In Russ.). <https://doi.org/10.33925/1683-3031-2026-985>

***Corresponding author:** Ekaterina A. Chepik, Department of Orthodontics, Russian University of Medicine, 4 Dolgorukovskaya Str., Moscow, Russian Federation, 127006. For correspondence: che.katya@mail.ru

Conflict of interests: O.Z. Topolnitsky, the Deputy Editor-in-Chief of the journal *Pediatric dentistry and dental prophylaxis*, was not involved in the decision to publish this article. The article underwent the standard peer-review process of the journal. The authors have declared no other conflicts of interest.

Acknowledgments: The authors declare that there was no external funding for the study. There are no individual acknowledgments to declare.

ВВЕДЕНИЕ

Поражения зубочелюстной системы, вызванные механическим воздействием в результате транспортной травмы, относятся к категории тяжелых сочетанных, часто затрагивающих несколько анатомических областей. Переломы мышечкового отростка ветви нижней челюсти занимают особое место среди всех повреждений нижней челюсти и, как правило, сопровождают травму височно-нижнечелюстного сустава (ВНЧС) [1, 5].

В результате транспортной аварии при различных сочетанных поражениях органов, особенно связанных с угрозой жизни, медицинская помощь, прежде всего, направлена на спасение жизни пациента. При этом, из-за отсутствия или «стертости» острого периода, а также из-за невыраженных клинических проявлений, возникший перелом мышечкового отростка нередко остается незамеченным. После проведения лучевых методов диагностики в области застарелого перелома мышечкового отростка в лучшем

случае, вследствие ремоделирования, определяется гипоплазия ветви нижней челюсти при сохраненной ее трансляции, а в худшем – вторично-деформирующий остеоартроз, с ограничением артикуляции нижней челюсти или полным ее отсутствием при анкилозном поражении [2, 3].

В результате воздействия повреждающей силы в области подбородка и при возникновении «эффекта отражения силы» травматический силовой вектор смещается спереди назад, вызывая компрессию мышечкового отростка. При этом создается напряжение в области его шейки, площадь сечения которой в продольном направлении значительно меньше, чем в поперечном, поэтому из-за такого анатомического дисбаланса эта анатомическая структура является более уязвимой к механическому воздействию. Однако считается, что при механическом воздействии на лицевой череп перелом в области шейки мышелка является защитным механизмом для предотвращения внутреннего повреждения мозгового черепа в момент травмы [4].

В зависимости от уровня анатомического повреждения переломы мышечкового отростка подразделяют на интракапсулярные, затрагивающие только головку мышелка, и внекапсулярные, касающиеся шейки мышелка и самой ветви. Но термин «интракапсулярный» (внутрикапсулярный) принят не всеми авторами, поскольку зона перелома, начинающаяся на интракапсулярном уровне, часто выходит за пределы экстракапсулярной (внекапсулярной) области [8–11]. Наиболее характерной локализацией линии перелома мышелка у детей является шейка отростка, в отличие от взрослых, у кого преобладают переломы основания отростка [13, 14].

Стресс, который претерпевает зубочелюстная система в момент травмы (перелома) челюсти, является пусковым механизмом к мобилизации адаптационно-компенсаторных возможностей челюстно-лицевой области: патоморфологические изменения, происходящие в костной ткани мышелка, направленные на его структурную реорганизацию, изменение или обновление костной ткани, характеризуют процесс ремоделирования. По данным В. С. Moffett, L. C. Johnson и др. [12], различают прогрессивное, регрессивное, а также циркулярное ремоделирование мышечкового отростка ВНЧС, которое происходит на протяжении всей жизни человека, и, в результате воспалительных процессов, перенесенной травмы, изменений функции мышц и аномалий зубных рядов и их окклюзии, служит маркером адаптационно-компенсаторных механизмов этой анатомической области. У детей интенсивность пролиферативных процессов хрящевой ткани особенно высока, поэтому принцип лечения переломов мышечкового отростка нижней челюсти, даже при наличии смещения костных фрагментов, направлен на создание условий для ремоделирования суставного отростка без хирургической репозиции. При переломе мышечкового отростка по типу

«зеленой ветки» с сохранением надкостницы, с помощью ортодонтического функционального лечения возможно репозиционировать сломанный мышелок на исходный уровень [3]. У взрослых пациентов, по показаниям, проводят хирургическую открытую или закрытую репозицию костных отломков, а затем ортодонтическое лечение с помощью функциональных аппаратов [13–15, 21].

Однако в классической стоматологии преобладает мнение И. А. Овчинникова [6], что любой дефект нижней челюсти является абсолютным показанием к проведению хирургического реконструктивного вмешательства. Показания к устранению деформаций определяются возрастом ребенка, функциональными и эстетическими нарушениями.

N. Zachariades и M. Mezitis [19] отмечали, что тактика лечения зависит от локализации повреждения (одностороннее или двустороннее), уровня перелома, размера и степени смещения отломков, наличия/отсутствия вывиха головки нижней челюсти, нарушения смыкания зубов, полноты зубного ряда, наличия сопутствующих переломов иной локализации в челюстно-лицевой области, общего состояния пациента, клинического опыта хирурга, возраста и мотивации больного. Результаты проводимого лечения, частота осложнений, снижение болевого синдрома, сроки реабилитации и качество жизни напрямую зависят от выбора лечебной методики. Д. Я. Бабаев [3] и М. В. Лебедев [4] в своих исследованиях отмечают, что репозиция и фиксация возможны лишь при наличии свежих переломов не позднее 2–3 суток после травмы. Тетаническое сокращение крыловидной мышцы и фиброзные спайки препятствуют проведению данной операции в поздние сроки. Такие ситуации требуют проведения реплантации головки или ее удаления.

По данным В. R. Chrcanovic [8], основным показанием для определения тактики хирургического лечения являются переломы, затрагивающие латеральную сторону мышелка, связанные с уменьшением высоты нижней челюсти, и переломы, при которых фрагмент головки мышелка смещается латерально из суставной ямки.

Напротив, функциональное лечение рекомендуется проводить у детей при переломах без смещения отломков или в том случае, когда смещение затрагивает медиальные отделы мышелка без уменьшения его высоты. Считается, что консервативный подход следует рассматривать как методику первого выбора для лечения переломов мышечкового отростка [7]. Этот метод, по мнению J. Thompson и M. Malandris [17], показан при отсутствии смещения отломков или при нормальной окклюзии, высоты ветви челюсти и симметрии лицевого черепа. Можно предположить, что физиологическое ремоделирование мышечкового отростка в посттравматическом состоянии возможно только у пациентов в возрасте до 12 лет и имеющих нормальную окклюзию зубных рядов.

Многие авторы [8, 10] констатировали восстановление артикуляции нижней челюсти у детей после перелома, происходящее в результате функционального лечения, хотя с рентгенологической точки зрения ремоделирование мышелка при этом может быть не удовлетворительным. Это подтверждается данными Н. Г. Бобылева [2]: у пациентов старше 12 лет даже при полном восстановлении функции нижней челюсти ее морфология может остаться измененной. Поэтому примерно в этом возрасте лечение пациента следует рассматривать как аналогичное лечению взрослых пациентов [10, 12].

Остеосинтез у детей имеет ограниченные показания, в связи с возможностью травмирования зон роста и зачатков зубов, ВНЧС и ветвей лицевого нерва. Мышелковые отростки, являясь центром роста челюсти, обладают высоким потенциалом к регенерации и изменению формы у детей от 3 до 12 лет, что даже при смещении отломков способствует воссозданию анатомической структуры мышелков с восстановлением функции ВНЧС [18]. По мнению других авторов [9, 16], при переломе мышелкового отростка в области шейки, краниальный костный фрагмент подвергается резорбции, а каудальный – постепенно регенерирует. Ремоделирование мышелка до исходной морфологии можно ожидать только у детей, но не у подростков или взрослых. Особенно в ситуациях, когда фрагмент головки полностью утрачен у пациентов в период активного роста, полное восстановление артикуляции нижней челюсти является основой для обеспечения дальнейшего нормального роста и развития нижней челюсти [9].

Анализируя данные отечественных и зарубежных исследований, а также исходя из наших наблюдений, необходимо констатировать, что на благоприятный исход консервативного лечения и для достижения морфофункционального оптимума у пациентов с переломом мышелкового отростка, влияют:

1. Возраст пациента: пациент младше 12 лет;
2. Тип перелома: с сохранением надкостницы по типу «зеленой ветки»;
3. Локализация дефекта: перелом без смещения отломков;
4. Временной фактор оказания медицинской помощи: первые трое суток после травмы;
5. Вид окклюзии зубных рядов у пациента до получения травмы.

Однако, даже при совпадении всех вышеперечисленных факторов для благополучного исхода лечения, по прогнозу многих авторов, неизбежно снижение потенциала роста пораженной ветви и формирование асимметрии нижней челюсти.

В источниках литературы встречаются единичные случаи реабилитации пациентов с односторонним переломом мышелкового отростка при несовпадении всех факторов, благоприятных для исхода лечения. Чаще в них указывалось применение комбинированного метода лечения (ортодонтия

и ортогнатическая хирургия с реконструкцией мышелкового отростка).

В нашу клинику поступают пациенты, имеющие переломы мышелкового отростка с удлинёнными сроками посттравматического состояния. У них определяется неправильно консолидированный перелом мышелкового отростка, его гипоплазия с начальным этапом ремоделирования. Аномалии окклюзии, имеющиеся у пациентов до перелома и сформированные после, не способствуют росту и продуктивному ремоделированию мышелкового отростка.

Цель исследования – на основании изученной литературы представить собственный опыт ортодонтического лечения пациента с гипоплазией мышелкового отростка после перенесенного перелома с помощью «Одностороннего активатора для вертикализации нижней челюсти».

ОПИСАНИЕ КЛИНИЧЕСКОГО СЛУЧАЯ

Клинический случай, который мы представляем, не пересекается ни с одним из вышеперечисленных факторов благоприятного прогноза исхода заболевания:

1. Возраст 16,5 лет;
2. Временной фактор: пациент поступил в клинику спустя 9 месяцев после травмы;
3. Диагноз: неправильно консолидированный полный перелом шейки суставной головки нижней челюсти со смещением. Снижение высоты ветви нижней челюсти на стороне поражения;
4. Аномалия окклюзии: глубокая резцовая окклюзия;
5. Были исчерпаны все возможные методы хирургического лечения в этот возрастной период.

Пациент Б. 2008 г. р., 16,5 лет, 22.03.2024 года обратился в клинику ортодонтии с жалобами на неправильное положение зубов, увеличение глубины резцового перекрытия и затрудненное открывание рта.

An. morbi: в возрасте 15 лет 3 месяца (9 месяцев назад) перенес травму челюстно-лицевой области в результате автомобильной аварии.

Выписка из истории болезни:

Поступил в ГБУЗ «Городская больница – Центр охраны здоровья матери и ребенка» со средней степенью тяжести.

Жалобы при поступлении: на боли в области нижней челюсти слева, усиливающиеся при открывании рта.

Стоматологический статус: посттравматическая гематома мягких тканей подбородка. Западение мягких тканей в околоушно-жевательной области слева. Рана подбородка 2 см, с неровными, разможенными краями, в пределах кожи и подкожной клетчатки. Рот открывает на 1 см болезненно. Осевые нагрузки положительные. КТ-признаки перелома и вывиха мышелкового отростка нижней челюсти слева – перелом мышелкового отростка ветви нижней челюсти слева с поперечным смещением меди-

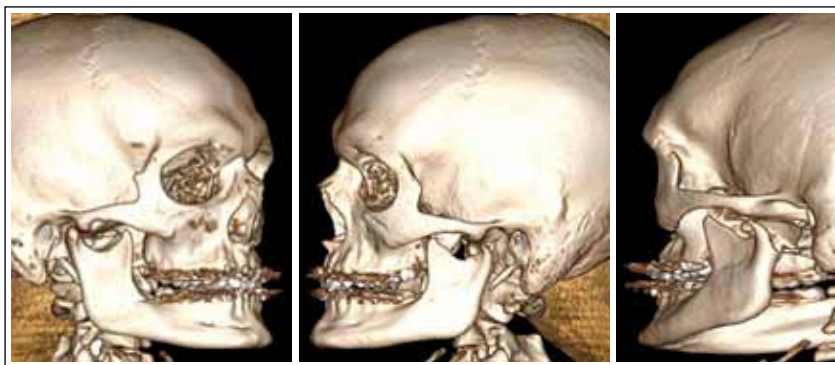


Рис. 1. Компьютерная томограмма (МСКТ) лицевого черепа пациента Б. проведена на момент фиксации шины Васильева (июнь 2023 г.) (источник: составлено авторами)
Fig. 1. Multislice computed tomography (MSCT) scan of the facial skeleton of Patient B., obtained at the time of fixation of the Vasiliev splint (June 2023) (Sources: compiled by the author)

ально на ширину кости, угловым смещением медиально 70 градусов, антрально 60 градусов, вывихом головки нижней челюсти кпереди и медиально.

Проведено лечение: операция по коррекции объема и формы альвеолярного отростка с использованием контракционно-дистракционных аппаратов, вправление вывиха нижней челюсти, двучелюстное шинирование ленточными шинами Васильева с зацепными петлями (рис. 1). Ушита рана в области подбородка. Выписан из стационара на 4-е сутки. Рекомендации при выписке: снять шины Васильева через 1 месяц, провести ортодонтическое лечение.

Стоматологический осмотр

Внешний осмотр (рис. 2)

Конфигурация лица не изменена. Лицо асимметричное. Тип профиля лица: вогнутый. Пальпация мягких тканей в левой околоушно-жевательной области безболезненная. Открывание рта безболезненное, но ограниченное, определяется смещение подбородка на 7 мм в сторону пораженной области, при смыкании зубных рядов – нормализация соотношения срединной межрезцовоной линии.

Осмотр полости рта (рис. 3)

Период окклюзии постоянных зубов. Количество зубов соответствует возрастной норме. Форма зубных рядов – П-образная, укорочение верхнего и нижнего зубных рядов; окклюзия зубных рядов: в боковом отделе – нейтральная окклюзия справа и слева, в переднем отделе – глубокая резцовая окклюзия.

Дополнительные методы обследования:

1. Антропометрическое исследование диагностических моделей (рис. 4). При измерении зубных рядов выявлено – зубные ряды несимметричны, определяется мезиальное смещение зубов боковой группы верхнего зубного ряда справа.

2. Телерентгенография головы в боковой и прямой проекциях (рис. 5).

На телерентгенограмме головы пациента в боковой проекции определяется: уменьшение сагиттального размера тела нижней челюсти (Go-Me) – 75мм (N = 83,5 мм), размер ветвей (Go-Co) – справа 58,3 мм (при N = 66,0 мм) и слева 53,2 мм (при N = 66,0 мм), уменьшение величины нижнечелюстного угла (угол ArGoMe) – справа и 114,6 градусов (при N = 130 градусов), слева – 110,6 (при N = 130,0 градусов), ретру-

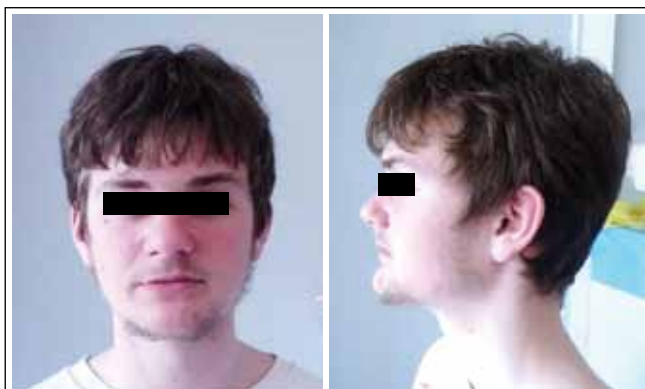

Рис. 2. Анфас и профиль лица Пациента Б. Тип профиля: вогнутый, снижение морфологической высоты нижней части лица (источник: составлено авторами)
Fig. 2. Frontal and profile facial views of Patient B. Profile type: concave, with reduced morphological height of the lower facial third (Sources: compiled by the author)

зия зубов 1.1, 1.2, 2.1 и 2.2, 3.1, 3.2, 4.1 и 4.2, увеличение значения межрезцового угла (угол U1\L1) – 171,9 градуса (при N = 130,0 градусов). Горизонтальный тип роста лицевого черепа.

3. Компьютерная томография черепа (рис. 6).

На компьютерной томограмме (КТ) определяется неправильно консолидированный перелом мыщелкового отростка ветви нижней челюсти слева с укорочением по оси 12 мм, антральной угловой деформацией 6,5 градусов, головка мыщелкового отростка уплощена, с единичными поверхностными дефектами контура с четким контуром, единичным мелким краевым остеофитом: головка при привычной окклюзии в положении на верхушке бугорка. Емкость височной ямки снижена за счет гиперостоза с толщиной до 2,6 мм. КТ-картина неправильно консолидированного перелома мыщелкового отростка ветви нижней челюсти слева с подвывихом головки, вторичным деформирующим остеоартрозом левого височно-нижнечелюстного сустава 2 степени.

Окончательный диагноз

Асимметрия ветвей нижней челюсти в результате левосторонней посттравматической гипоплазии мыщелкового отростка. Глубокая резцовая окклю-

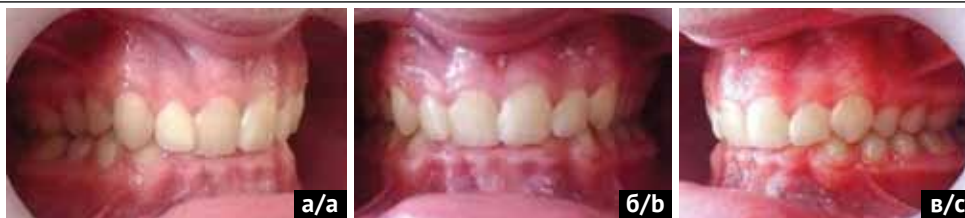

Рис. 3. Смыкание зубных рядов в боковых (а, в) и фронтальном (б) сегментах пациента Б. Глубокая резцовая окклюзия в переднем отделе зубных рядов (источник: составлено авторами)

Fig. 3. Occlusion in the posterior (a, c) and anterior (b) segments in Patient B. Deep incisal overbite in the anterior dentition (Sources: compiled by the author)

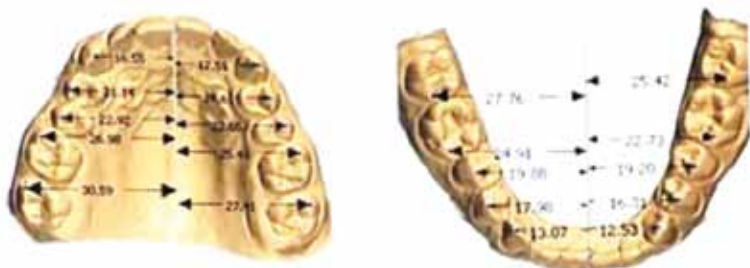

Рис. 4. Форма зубных рядов Пациента Б. до лечения – сужение и укорочение верхнего и нижнего зубных рядов (источник: составлено авторами)

Fig. 4. Dental arch form in Patient B. before treatment: transverse constriction and shortening of the maxillary and mandibular arches (Sources: compiled by the author)

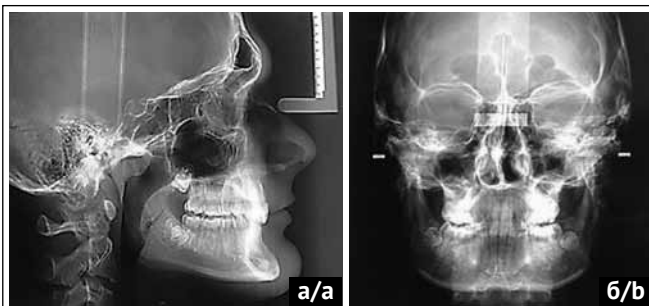


Рис. 5. ТРГ головы пациента Б. до лечения в боковой (а) и прямой (б) проекциях (источник: составлено авторами)

Fig. 5. Lateral (a) and posteroanterior (b) cephalometric radiographs of Patient B. obtained before treatment (Sources: compiled by the author)

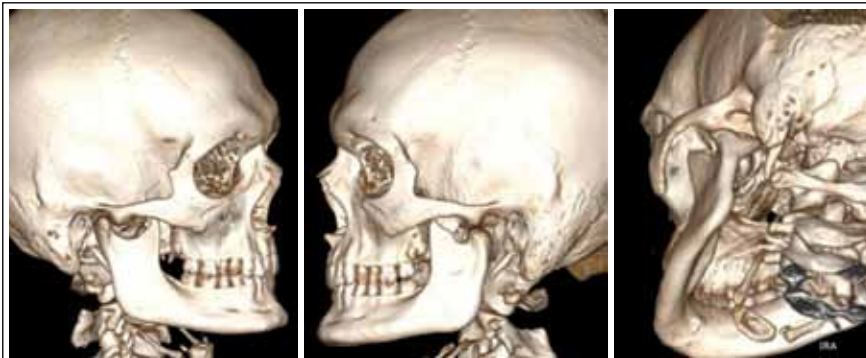

Рис. 6. Компьютерная томограмма головы пациента Б. (9 месяцев после травмы) (источник: составлено авторами)

Fig. 6. MSCT scan of the facial skeleton of Patient B. obtained 9 months after trauma (Sources: compiled by the author)

зия, обусловленная ротацией нижней челюсти против часовой стрелки, дентоальвеолярное укорочение боковой группы зубов и дентоальвеолярное удлинение переднего отдела верхнего и нижнего зубных рядов, с ретрузией резцов. Нижняя микрогнатия, прогения. Горизонтальный тип роста лицевого черепа.

Выбор тактики лечения

Общепринятый стандартный подход в лечении пациентов с переломом мыщелкового отростка нижней челюсти со смещением в возрасте 10-13 лет заключается в иммобилизации нижней челюсти с помощью хирургического шинирования на период 1-1,5 месяца. После снятия шины, при наличии свободной артикуляции нижней челюсти, возможно ортодонтическое лечение с использованием спланта

или пластиночного аппарата с лингвальным пелотом, для стабилизации положения нижней челюсти в сагиттальном, трансверсальном направлениях.

У пациента Б. отмечается специфичное генетически детерминированное строение лицевого черепа (горизонтальный тип роста), наличие мышечного дисбаланса привело к ротации нижней челюсти против часовой стрелки и изменению направления окклюзионной плоскости, что способствует формированию статичной компрессии ветви нижней челюсти. При такой особенности анатомического строения нижней челюсти невозможно создать условия для формирования динамичных пролиферативных процессов в области мыщелкового отростка. Поэтому при данном морфофункциональном состоянии зубочелюстной системы, даже в результате ремоде-

лирования суставной головки, формирование гипоплазии мышелка на стороне поражения неизбежно.

Для того чтобы не только индуцировать ремоделирование мышелкового отростка с восстановлением костной структуры, но и создать условия для его возможного роста, необходимо сбалансированное действие мышц челюстно-лицевой области. Для этого считаем целесообразным использовать ортодонтические аппараты, которые несут в своей конструкции возможность создания поступательного динамического изменения положения нижней челюсти с превалированием ее вертикального, на стороне пораженной ветви, над сагиттальным и трансверсальным смещением в пространстве.

Для достижения поставленной задачи нами разработана и предложена конструкция «**Односторонний активатор для вертикализации нижней челюсти**» (рис. 7) – дуговой функциональный аппарат двухчелюстного действия (Патент RU 226096 U1).

Основным действующим элементом в конструкции данного аппарата (рис. 8) является ортодонтический винт (1), расположенный в буккальном щитке на стороне анатомического дефекта. Отличие этого аппарата от аналогичных в том, что в конструкции подвижной части щитка (2) располагаются три пуговчатых кламмера, которые располагаются в области апроксимальных контактов боковой группы зубов, что дает возможность жестко контролировать изменение положения нижней челюсти в боковом отделе в вертикальном направлении, при этом в области боковой группы зубов формируется дизокклюзия на то расстояние, на которое смещается подвижная часть щитка.

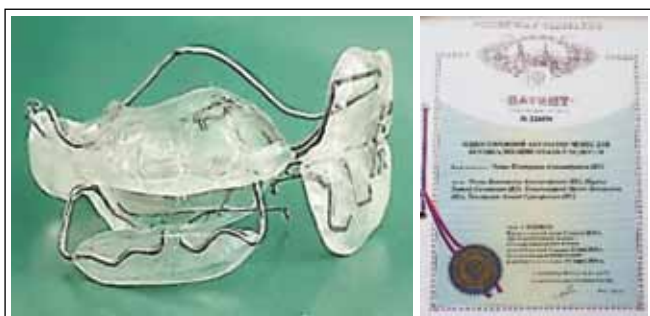

Рис. 7. Односторонний активатор для вертикализации нижней челюсти (источник: составлено авторами)
Fig. 7. Unilateral mandibular verticalization activator (Sources: compiled by the author)

Клинико-лабораторные этапы изготовления аппарата:

1. Снятие анатомических оттисков зубных рядов, изготовление рабочих гипсовых моделей.
2. Определение конструктивного прикуса при нормальном соотношении первых моляров – в боковых отделах, при совмещении срединных межрезцовых линий – в переднем отделе зубных рядов.
3. Фиксация гипсовых моделей зубных рядов в окклюдатор с прикусным шаблоном.
4. Разметка расположения проволочных конструктивных элементов аппарата на гипсовых моделях.
5. Формирование металлических конструктивных элементов аппарата на моделях, временная фиксация винта с помощью воска.
6. Формирование из акриловой пластмассы базиса аппарата.
7. Припасовка и фиксация аппарата в полости рта.

Способ применения аппарата

Аппарат классифицируется нами как съемный двухчелюстной дуговой аппарат функционального действия. Период ношения аппарата: круглосуточно с перерывами на прием пищи и гигиену полости рта в течение шести месяцев. Режим активации аппарата: активация винта проводится пациентом с помощью «ключа для активации» 1 раз в 3-4 дня (2 раза в неделю) на 1/2 оборота в течении шести месяцев. Режим посещения клиники при использовании «Одностороннего активатора для вертикализации нижней челюсти»: 1 раз в 12 недель. По завершении активного периода использования активатора показан ретенционный период с использованием того же аппарата на срок не менее 12 недель.

План комплексного (ортодонтического и хирургического) лечения

Предложен и согласован следующий план ортодонтического лечения с применением съемных функционально действующих аппаратов:

1. Применение «Одностороннего активатора для вертикализации нижней челюсти» с целью стабилизации и стимуляции ремоделирования, роста мышелкового отростка и формирования миодинамического равновесия зубочелюстной системы после перенесенной травмы.
2. Удаление зачатков третьих постоянных моляров.

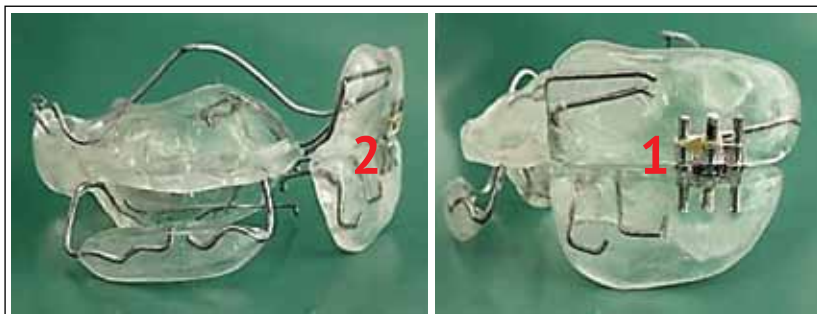


Рис. 8. Конструктивные особенности «Одностороннего активатора для вертикализации нижней челюсти» (источник: составлено авторами)
Fig. 8. Design features of the unilateral mandibular verticalization activator (Sources: compiled by the author)

При успешном завершении первого этапа планируется продолжение ортодонтического лечения с применением несъемной ортодонтической техники (брекет-системы) с целью нормализации положения зубов, зубных рядов и окклюзии. По завершении лечения следует ретенционный период – для стабилизации полученного результата с применением съемных ретенционных кап.

Дневник наблюдений первого этапа лечения пациента

1-й месяц использования аппарата (рис. 9) – пациент жалоб не предъявляет, восстановлен полный объем движений нижней челюсти, при опускании сохраняется дефлексия в сторону поражения.

3-й месяц лечения: винт активирован на 5 мм. При смыкании зубных рядов без аппарата определяется совпадение срединных межрезцовых линий. С фиксированным аппаратом в полости рта у пациента

определяется дизокклюзия в области боковой группы зубов слева 5 мм. При опускании нижней челюсти отсутствует дефлексия.

6-й месяц лечения (рис. 10 и 11) – винт раскручен полностью, получено разобшение в области боковой группы зубов 10 мм. Артикуляция нижней челюсти в полном объеме, срединное положение, без смещения в сторону поражения. Рекомендовано ношение аппарата в качестве ретенционного в течении четырех месяцев.

9-й месяц лечения. При клиническом осмотре определяется симметричность положения углов нижней челюсти. При кинезиографическом исследовании (рис. 12) отмечается полный объем движений нижней челюсти при всех клинических пробах с совпадением срединной линии лица.

В результате применения аппарата происходит динамичное изменение положения тела и угла нижней челюсти в вертикальном направлении на стороне де-

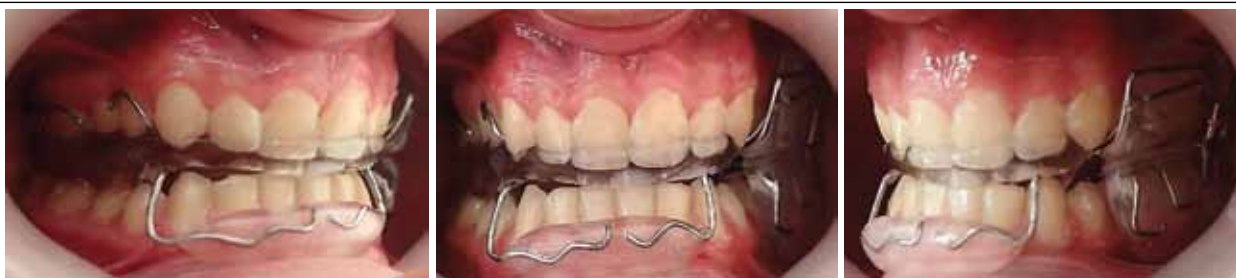

Рис. 9. Полость рта пациента Б. с фиксированным односторонним активатором для вертикализации нижней челюсти (источник: составлено авторами)

Fig. 9. Intraoral view of Patient B. with the unilateral mandibular verticalization activator in place (Sources: compiled by the author)

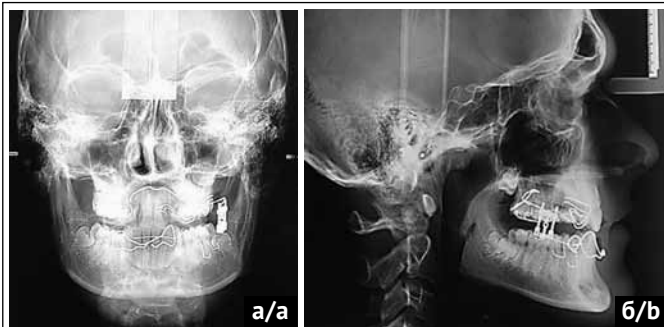


Рис. 10. Телерентгенограмма головы пациента Б. в прямой (а) и боковой (б) проекциях с фиксированным в полости рта аппаратом. В боковой группе зубов в области поврежденной ветви формируется дизокклюзия 10 мм (источник: составлено авторами)

Fig. 10. Posteroanterior (a) and lateral (b) cephalometric radiographs of Patient B. with the appliance fixed intraorally. A 10-mm posterior disocclusion is observed in the molar region on the affected side (Sources: compiled by the author)

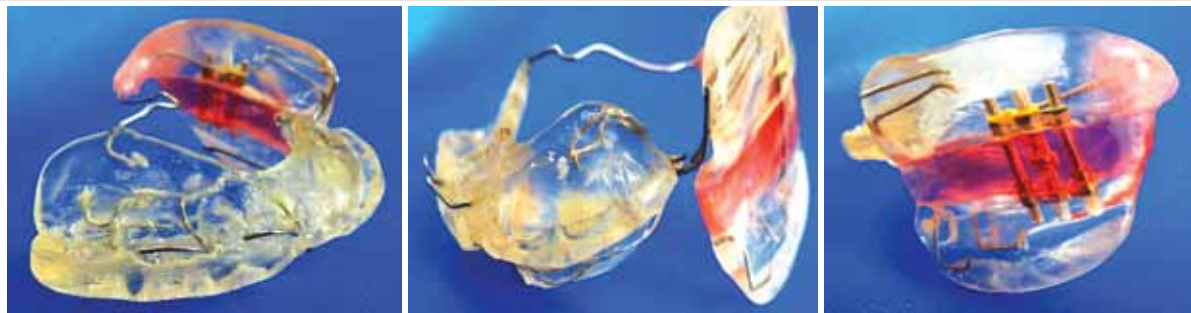

Рис. 11. Конструкция «Активатора для вертикализации нижней челюсти» в ретенционный периоде. Заливка винта пластмассой для лучшей стабилизации подвижного щитка (источник: составлено авторами)

Fig. 11. Design of the mandibular verticalization activator during the retention period. The expansion screw is embedded in acrylic resin to enhance stabilization of the movable shield (Sources: compiled by the author)

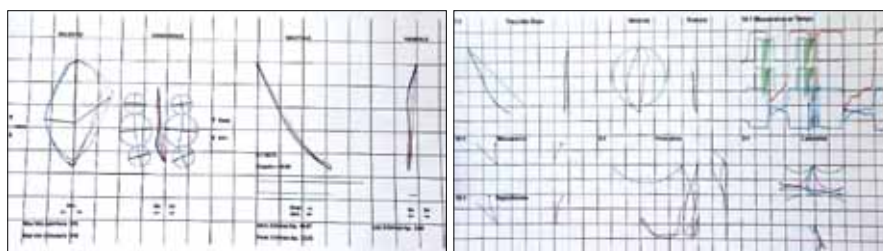


Рис. 12. График результатов кинезиографического исследования движений нижней челюсти пациента Б. после лечения (при функциональных пробах: опускание и поднятие нижней челюсти, латеральных смещениях, протрузии – определяется нормальная амплитуда и симметричность движений) (источник: составлено авторами)

Fig. 12. Kinesiographic recording of mandibular movements in Patient B. after treatment. Functional tests (mandibular opening and closing, lateral excursions, and protrusion) demonstrate normal movement amplitude and symmetry (Sources: compiled by the author)

фекта, способствуя формированию натяжения связок височной и латеральной крыловидной мышц. Формирование «стресс-ситуации» кость–мышцы в области перелома мыщелка, за счет перераспределения мышечной активности, активирует пролиферативные процессы в этой области, что способствует ремоделированию и росту мыщелкового отростка (рис. 13).

Изменения в структурах ВНЧС до и после проведенного лечения

Анализ динамики морфологических изменений (ремоделирования), происходящих в мыщелковом отростке с момента получения травмы (июнь 2023 г.) и по окончании ортодонтического этапа лечения (январь 2025 г.) проведен по данным серии МСКТ.

На **МСКТ 11.06.2023 г.** (рис. 14) определяется косой полный безоскольчатый перелом основания левого мыщелкового отростка ветви нижней челюсти со смещением отломков. Костный фрагмент, представляющий собой часть головки вместе с шейкой, имеет сложную форму, примерные размеры 24,0 x 10,7 x 11,7 мм, смещен под углом кпереди, кнутри и книзу, диастаз между фрагментами отсутствует.

Головка правого мыщелкового отростка в положении привычной окклюзии смещена кпереди и вниз, расположена на уровне входа в суставную впадину, целостность ее не нарушена.

Заключение: косой полный безоскольчатый перелом основания левого мыщелкового отростка ветви нижней челюсти со смещением отломков.

На **МСКТ 27.12.2023 г.** (начало лечения) (рис. 15) определяется неправильно консолидированный перелом основания левого мыщелкового отростка ветви нижней челюсти с укорочением по вертикальной оси на 8,5 мм, мезиальной угловой деформацией примерно в 6,50 градусов. Головка мыщелкового отростка уплощена, имеет неправильную округлую форму, размеры ее составляют 23,0 x 12,3 x 8,8 мм, плотность около 584 HU, имеет четкие достаточно ровные контуры, значимые краевые костные разрастания отсутствуют. В положении привычной окклюзии смещена кпереди, кнутри и книзу (центральная ось головки расположена на 2,4 мм кзади от верши-

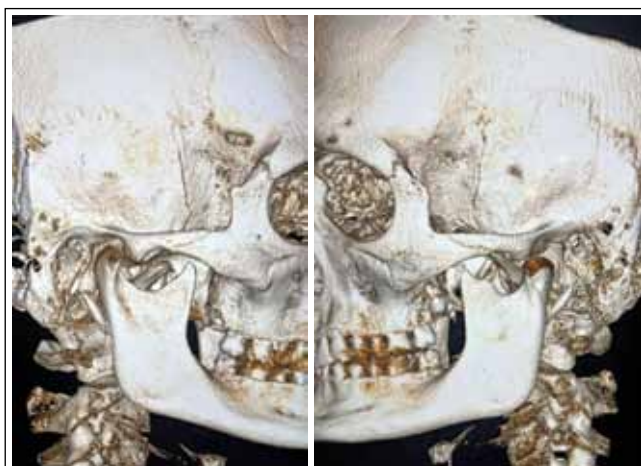

Рис. 13. Компьютерная томограмма черепа пациента Б., выполненная после окончания первого этапа лечения – применения одностороннего активатора для вертикализации нижней челюсти (источник: составлено авторами)

Fig. 13. MSCT scan of the facial skeleton of Patient B. obtained after completion of the first stage of treatment using the unilateral mandibular verticalization activator (Sources: compiled by the author)

ны суставного бугорка, на 7,0 мм кпереди и на 4,4 мм кнутри от центральной оси суставной впадины). Емкость суставной ямки снижена за счет плоского гиперостоза с толщиной 2,2–2,6 мм.

Головка правого мыщелкового отростка в положении привычной окклюзии несколько смещена кзади и книзу, расположена выше уровня входа в суставную впадину (степень дислокации уменьшилась).

Заключение: неправильно консолидированный перелом основания левого мыщелкового отростка ветви нижней челюсти. Деформация головки левого мыщелкового отростка. Дислокация головок обоих мыщелковых отростков.

На **КЛКТ 05.01.2025 г.** (по окончании лечения) (рис. 16) плоскость консолидированного перелома основания левого мыщелкового отростка ветви нижней челюсти убедительно не определяется. Головка мыщелкового отростка практически не уплощена

рядов за счет специфичного направления окклюзионной плоскости в боковых сегментах, безусловно, создает возможность ремоделирования травмированного мышечного отростка с его уплощением. Гиперостоз суставной ямки, возникающий как адаптационный механизм при переломе мышелка, и наличие мышечного дисбаланса, инициируют «компрессию» мышелка, что, несомненно, способствует формированию его гипоплазии. Такие изменения наблюдались в данном клиническом случае (рис. 15), а также и у других пациентов, перенесших перелом мышелка (рис. 17).

Прогноз результатов комплексного (ортодонтического и хирургического) лечения данной категории пациентов зависит от многих факторов. Особенно это касается прогноза ортодонтического этапа лечения пациента Б., который, учитывая возраст пациента, оставался неясным. Многочисленные данные литературы указывают на возможность процессов регенерации и ремоделирования только до 12-летнего возраста. Однако, как оказалось, и в 17-летнем возрасте, при наличии оптимальных морфофункциональных условий, биохимические процессы в организме пациентов настроены на формирование и ремоделирование костных структур.

Полученные данные анализа КТ-исследований до и после лечения пациента Б. (рис. 16) свидетельствуют, что в процессе использования функционального аппарата (активатора) произошло не только ремоделирование, но и рост (удлинение) мышелка – высота мышелка увеличилась на 8 мм, в результате проведенного ортодонтического лечения суставная головка мышелка приобрела правильную ровную без уплощения форму. Толщина гиперостоза суставной ямки не увеличилась, что говорит о стабилизации

процесса. При опускании нижняя челюсть сохраняет срединное положение с совпадением межрезцовых линий без смещения в сторону поражения.

Исходя из анализа результатов лечения необходимо отметить, что основным условием для оптимального ремоделирования мышечного отростка при его переломе является не только правильное свободное расположение костного отломка с его насыщенной васкуляризацией, но и временной период, как фактор создания и продолжительного поддержания условий пространственного расположения суставной головки. Для этого необходимо постепенное и длительное увеличение окклюзионного разобщения в боковом сегменте зубных рядов на стороне поражения.

ЗАКЛЮЧЕНИЕ

Как показывают результаты применения «Одностороннего активатора для вертикализации нижней челюсти» у пациента с посттравматической гипоплазией мышелка в возрасте 17 лет произошла стимуляция роста мышечного отростка нижней челюсти и его ремоделирование с достижением оптимальной формы. Также после проведенного лечения определяется полный объем артикуляции нижней челюсти. Применение ортодонтических активаторов особой конструкции ведет к ремоделированию по типу «плюс костная ткань» в многофакторном процессе регенерации.

Полученные после лечения морфофункциональные изменения лицевого черепа пациента Б. предполагают дальнейший пересмотр принципов и подходов в ортодонтическом лечении пациентов с посттравматической гипоплазией мышечных отростков.

СПИСОК ЛИТЕРАТУРЫ

1. Бобылев НГ, Сысолятин СП, Бобылев АГ, Тарасова ФИ, Рослякова КА, Маслова ЮВ, и др. Новый способ лечения переломов мышечного отростка нижней челюсти под видеоэндоскопическим контролем. *Дальневосточный медицинский журнал*. 2006;(3):75-76. Режим доступа: <https://elibrary.ru/item.asp?id=21152131>
2. Бобылев НГ, Бобылев АГ, Берикашвили ГТ, Ладнюк АП, Абросимов СА, Бобылев ДА. *Дальневосточный медицинский журнал*. 2010; (2):89-91. Режим доступа: <https://elibrary.ru/item.asp?id=15309126>
3. Бабаев ДЯ. Консервативное лечение переломов мышечного отростка у детей и подростков. *Стоматология*. 2022;101(3):93-94. Режим доступа: <https://elibrary.ru/item.asp?id=48615534>
4. Лебедев МВ, Захарова ИЮ, Керимова КИ. Детский травматизм челюстно-лицевой области. *Вестник Пензенского государственного университета*. 2019;(4):69-72. Режим доступа: <https://elibrary.ru/item.asp?id=42460591>

5. Семенов МГ, Захарова ЕС, Эмирбеков ЭА, Киштилиев МЗ. Высокие переломы мышечного отростка нижней челюсти в детском возрасте (клиника, диагностика, лечение, исходы). *Институт стоматологии*. 2020;(2):30-32. Режим доступа: <https://elibrary.ru/item.asp?id=44051461>
6. Рогинский ВВ, Арсенина ОИ, Овчинников ИА, Седых АА. Реабилитация детей с приобретенными дефектами и деформациями нижней челюсти. *Стоматология детского возраста и профилактика*. 2004;3(2):39-42. Режим доступа: <https://elibrary.ru/item.asp?id=9284420>
7. Bottini GB, Rocca F, Sobrero F. Management of Pediatric Mandibular Condyle Fractures: A Literature Review. *J Clin Med*. 2024;13(22):6921. <https://doi.org/10.3390/jcm13226921>
8. Chrcanovic B.R. Open versus closed reduction: diacapitular fractures of the mandibular condyle. *Oral Maxillofac Surg*. 2012;16(3):257-265. <https://doi.org/10.1007/s10006-012-0337-6>

9. Di Blasio C., Di Blasio A., Pedrazzi G., Anghinoni M., Sesenna E. How does the mandible grow after early high condylectomy? *J Craniofac Surg.* 2015;26(3):764-771.

<https://doi.org/10.1097/SCS.0000000000001515>

10. Eskitascioglu T, Ozyazgan I, Coruh A, Gunay GK, Yuksel E. Retrospective analysis of two hundred thirty-five pediatric mandibular fracture cases. *Ann Plast Surg.* 2009;63(5):522-530.

<https://doi.org/10.1097/SAP.0b013e318194fdab>

11. Hennig CL, Krause F, Nitzsche A, Tolksdorf K, Reise M, Kranz S, et al. Functional Orthodontic Therapy for Mandibular Condyle Fracture: A Systematic Review. *Medicina (Kaunas).* 2024;60(8):1336.

<https://doi.org/10.3390/medicina60081336>

12. Moffett BC Jr, Johnson LC, McCabe JB, Askew HC. Articular remodeling in the adult human temporomandibular joint. *Am J Anat.* 1964;115:119-41.

<https://doi.org/10.1002/aja.1001150108>

13. Sabbagh H, Nikolova T, Kakoschke SC, Wichelhaus A, Kakoschke TK. Functional Orthodontic Treatment of Mandibular Condyle Fractures in Children and Adolescent Patients: An MRI Follow-Up. *Life (Basel).* 2022;12(10):1596.

<https://doi.org/10.3390/life12101596>

14. Neff A, Kolk A, Neff F, Horch HH. Operative vs. conservative Therapie diacapitulärer und hoher Kollumluxationsfrakturen. Vergleich mit MRT und Achsiographie [Surgical vs. conservative therapy of diacapitular and high condylar fractures with dislocation. A comparison between MRI and axiography]. *Mund Kiefer Gesichtschir.* 2002;6(2):66-73 (In German).

<https://doi.org/10.1007/s10006-001-0345-4>

15. Niezen ET, Stuive I, Post WJ, Bos RR, Dijkstra PU.

Recovery of mouth-opening after closed treatment of a fracture of the mandibular condyle: a longitudinal study. *Br J Oral Maxillofac Surg.* 2015;53(2):170-175.

<https://doi.org/10.1016/j.bjoms.2014.11.007>

16. Sanders B, McKelvy B, Adams D. Aseptic osteomyelitis and necrosis of the mandibular condylar head after intracapsular fracture. *Oral Surg Oral Med Oral Pathol.* 1977;43(5):665-670.

[https://doi.org/10.1016/0030-4220\(77\)90048-2](https://doi.org/10.1016/0030-4220(77)90048-2)

17. Thompson J, Malandris M, Anderson P. A pitfall in the radiological diagnosis of paediatric mandibular condylar fractures. *Asian J. Maxillofac Surg.* 2007;9(1):54-57.

[https://doi.org/10.1016/S0915-6992\(07\)80041-0](https://doi.org/10.1016/S0915-6992(07)80041-0)

18. Yamamoto K, Sigiura T, Murakami K, Fujimoto M, Ohgi K, Imai Yu, et al. Clinical and Radiological Outcomes of Condylar Fractures in Children. *Asian J. Oral Maxillofac Surg.* 2004;16(4):234-241.

[https://doi.org/10.1016/S0915-6992\(04\)80038-4](https://doi.org/10.1016/S0915-6992(04)80038-4)

19. Zachariades N, Mezitis M, Mourouzis C, Papadakis D, Spanou A. Fractures of the mandibular condyle: a review of 466 cases. Literature review, reflections on treatment and proposals. *J Craniomaxillofac Surg.* 2006;34(7):421-32.

<https://doi.org/10.1016/j.jcms.2006.07.854>

20. Zandi M, Khayati A, Lamei A, Zarei H. Maxillofacial injuries in western Iran: a prospective study. *Oral Maxillofac Surg.* 2011;15(4):201-209.

<https://doi.org/10.1007/s10006-011-0277-6>

21. Ratre RK, Newaskar V, Kanesh A, Afeefa P, Ghosh D. Management of Jaw Fractures in Pediatric Patients Using Orthodontic Appliances: A Case Series. *Int J Clin Pediatr Dent.* 2025;18(8):1018-1022

<https://doi.org/10.5005/jp-journals-10005-3196>

REFERENCES

1. Bobilev N.G., Sysolatin S.N., Bobilev A.G., Tarasova F.L., Rosliakov K.A., Maskova U.V., Olennikova M.M. New method of the lower jaw condylaris processus fracture using endoscopic technic. *Dal'nevostochnyj medicinskij zhurnal.* 2006;(3):75-76 (In Russ.). Available from:

<https://elibrary.ru/item.asp?id=21152131>

2. Bobylev N.G., Bobylev A.G., Berikashvili G.T., Ladnuk A.P., Abrosimov S.A., Bobylev D.A. Surgical treatment of the temporomandibular joint injury. *Dal'nevostochnyj medicinskij zhurnal.* 2010;(2):89-91 (In Russ.). Available from:

<https://elibrary.ru/item.asp?id=15309126>

3. Babaev D.Ya. Conservative treatment of condylar process fractures in children and adolescents. *Stomatologiya.* 2022;101(3):93-94 (In Russ.). Available from:

<https://elibrary.ru/item.asp?id=48615534>

4. Lebedev M.V., Zakharova I.Yu., Kerimova K.I. Pediatric trauma of the maxillofacial area. *Vestnik Penzenskogo gosudarstvennogo universiteta.* 2019;(4):69-72 (In Russ.). Available from:

<https://elibrary.ru/item.asp?id=42460591>

5. Semenov M.G., Zaharova E.S., Emirbekov E.A.,

Kishtiliev M.Z. High mandibular condyle fractures in childhood (clinic, diagnosis, treatment, outcomes). *The Dental Institute.* 2020;(2):30-32 (In Russ.). Available from:

<https://elibrary.ru/item.asp?id=44051461>

6. Roginskiy V.V., Arsenina O.I., Ovchinnikov I.A., Sedyh A.A. Aftertreatment of children with acquired defects and deformations of a mandible. *Pediatric dentistry and dental prophylaxis.* 2004;3(2):39-42 (In Russ.). Available from:

<https://elibrary.ru/item.asp?id=9284420>

7. Bottini GB, Rocchia F, Sobrero F. Management of Pediatric Mandibular Condyle Fractures: A Literature Review. *J Clin Med.* 2024;13(22):6921.

<https://doi.org/10.3390/jcm13226921>

8. Chrcanovic B.R. Open versus closed reduction: diacapitular fractures of the mandibular condyle. *Oral Maxillofac Surg.* 2012;16(3):257-265.

<https://doi.org/10.1007/s10006-012-0337-6>

9. Di Blasio C., Di Blasio A., Pedrazzi G., Anghinoni M., Sesenna E. How does the mandible grow after early high condylectomy? *J Craniofac Surg.* 2015;26(3):764-771.

<https://doi.org/10.1097/SCS.0000000000001515>

10. Eskitascioglu T, Ozyazgan I, Coruh A, Gunay GK, Yuksel E. Retrospective analysis of two hundred thirty-five pediatric mandibular fracture cases. *Ann Plast Surg.* 2009;63(5):522-530.

<https://doi.org/10.1097/SAP.0b013e318194fdab>

11. Hennig CL, Krause F, Nitzsche A, Tolksdorf K, Reise M, Kranz S, et al. Functional Orthodontic Therapy for Mandibular Condyle Fracture: A Systematic Review. *Medicina (Kaunas).* 2024;60(8):1336.

<https://doi.org/10.3390/medicina60081336>

12. Moffett BC Jr, Johnson LC, McCabe JB, Askew HC. Articular remodeling in the adult human temporomandibular joint. *Am J Anat.* 1964;115:119-41.

<https://doi.org/10.1002/aja.1001150108>

13. Sabbagh H, Nikolova T, Kakoschke SC, Wichelhaus A, Kakoschke TK. Functional Orthodontic Treatment of Mandibular Condyle Fractures in Children and Adolescent Patients: An MRI Follow-Up. *Life (Basel).* 2022;12(10):1596.

<https://doi.org/10.3390/life12101596>

14. Neff A, Kolk A, Neff F, Horch HH. Operative vs. konservative Therapie diakapitulärer und hoher Kollumluxationsfrakturen. Vergleich mit MRT und Axiographie [Surgical vs. conservative therapy of diacapitular and high condylar fractures with dislocation. A comparison between MRI and axiography]. *Mund Kiefer Gesichtschir.* 2002;6(2):66-73 (In German).

<https://doi.org/10.1007/s10006-001-0345-4>

15. Niezen ET, Stuive I, Post WJ, Bos RR, Dijkstra PU. Recovery of mouth-opening after closed treatment of a fracture of the mandibular condyle: a longitudinal study. *Br J Oral Maxillofac Surg.* 2015;53(2):170-175.

<https://doi.org/10.1016/j.bjoms.2014.11.007>

16. Sanders B, McKelvy B, Adams D. Aseptic osteomyelitis and necrosis of the mandibular condylar head after intracapsular fracture. *Oral Surg Oral Med Oral Pathol.* 1977;43(5):665-670.

[https://doi.org/10.1016/0030-4220\(77\)90048-2](https://doi.org/10.1016/0030-4220(77)90048-2)

17. Thompson J, Malandris M, Anderson P. A pitfall in the radiological diagnosis of paediatric mandibular condylar fractures. *Asian J. Maxillofac Surg.* 2007;9(1):54-57.

[https://doi.org/10.1016/S0915-6992\(07\)80041-0](https://doi.org/10.1016/S0915-6992(07)80041-0)

18. Yamamoto K, Sigiura T, Murakami K, Fujimoto M, Ohgi K, Imai Yu, et al. Clinical and Radiological Outcomes of Condylar Fractures in Children. *Asian J. Oral Maxillofac Surg.* 2004;16(4):234-241.

[https://doi.org/10.1016/S0915-6992\(04\)80038-4](https://doi.org/10.1016/S0915-6992(04)80038-4)

19. Zachariades N, Mezitis M, Mourouzis C, Papadakis D, Spanou A. Fractures of the mandibular condyle: a review of 466 cases. Literature review, reflections on treatment and proposals. *J Craniomaxillofac Surg.* 2006;34(7):421-32.

<https://doi.org/10.1016/j.jcms.2006.07.854>

20. Zandi M, Khayati A, Lamei A, Zarei H. Maxillofacial injuries in western Iran: a prospective study. *Oral Maxillofac Surg.* 2011;15(4):201-209.

<https://doi.org/10.1007/s10006-011-0277-6>

21. Ratre RK, Newaskar V, Kanesh A, Afeefa P, Ghosh D. Management of Jaw Fractures in Pediatric Patients Using Orthodontic Appliances: A Case Series. *Int J Clin Pediatr Dent.* 2025;18(8):1018-1022.

<https://doi.org/10.5005/jp-journals-10005-3196>

СВЕДЕНИЯ ОБ АВТОРАХ

Автор, ответственный за связь с редакцией:

Чепик Екатерина Александровна, кандидат медицинских наук, ассистент кафедры ортодонтии Российского университета медицины, Москва, Российская Федерация

Для переписки: che.katya@mail.ru

ORCID: <https://orcid.org/0000-0002-1650-5316>

Слабковская Анна Борисовна, доктор медицинских наук, профессор, заведующая кафедрой ортодонтии Российского университета медицины, Москва, Российская Федерация

Для переписки: slabkovskaya.ann@mail.ru

ORCID: <https://orcid.org/0000-0001-8154-5093>

Топольницкий Орест Зиновьевич, заслуженный врач РФ, доктор медицинских наук, профессор, заведующий кафедрой детской челюстно-лицевой хирургии Российского университета медицины, Москва, Российская Федерация

Для переписки: proftopol@mail.ru

ORCID: <https://orcid.org/0000-0002-3896-3756>

Лежнев Дмитрий Анатольевич, доктор медицинских наук, профессор, заведующий кафедрой лучевой диагностики Российского университета медицины, Москва, Российская Федерация

Для переписки: lezhnev@mail.ru

ORCID: <https://orcid.org/0000-0002-7163-2553>

Толстунов Леонид Григорьевич, кандидат медицинских наук, доцент кафедры стоматологии Московского медицинского университета «Реавиз», Москва, Российская Федерация

Для переписки: leonid.tolstunov@mail.ru

ORCID: <https://orcid.org/0000-0001-6360-1338>

Федотов Роман Николаевич, кандидат медицинских наук, доцент кафедры детской челюстно-лицевой хирургии Российского университета медицины, Москва, Российская Федерация

Для переписки: abilat@yandex.ru

ORCID: <https://orcid.org/0000-0003-1802-1080>

INFORMATION ABOUT THE AUTHORS

Corresponding author:

Ekaterina A. Chepik, DMD, PhD, Assistant Professor, Department of the Orthodontics, Russian University of Medicine, Moscow, Russian Federation

For correspondence: che.katya@mail.ru

ORCID: <https://orcid.org/0000-0002-1650-5316>

Anna B. Slabkovskaya, DMD, PhD, DSc, Professor, Head of the Department of Orthodontics, Russian University of Medicine, Moscow, Russian Federation

For correspondence: slabkovskaya.ann@mail.ru

ORCID: <https://orcid.org/0000-0001-8154-5093>

Orest Z. Topolnitsky, DDS, PhD, DSc, Professor, Honored Doctor of the Russian Federation, Head of the Pediatric Maxillofacial Surgery, Russian University of Medicine, Moscow, Russian Federation

For correspondence: proftopol@mail.ru

ORCID: <https://orcid.org/0000-0002-3896-3756>

Dmitry A. Lezhnev, MD, PhD, DSc, Professor, Head of the Department of Radiology, Russian University of Medicine, Moscow, Russian Federation

For correspondence: lezhnev@gmail.com

ORCID: <https://orcid.org/0000-0002-7163-2553>

Leonid G. Tolstunov, DMD, PhD, Associate Professor, Department of the Dentistry, Reaviz Moscow Medical University, Moscow, Russian Federation

For correspondence: leonid.tolstunov@mail.ru

ORCID: <https://orcid.org/0000-0001-6360-1338>

Roman N. Fedotov, DDS, PhD, Associate Professor, Department of the Pediatric Maxillofacial Surgery, Russian University of Medicine, Moscow, Russian Federation

For correspondence: abilat@yandex.ru

ORCID: <https://orcid.org/0000-0003-1802-1080>

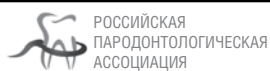
Поступила / Article received 25.11.2025

Поступила после рецензирования / Revised 22.12.2025

Принята к публикации / Accepted 21.01.2026

Вклад авторов в работу. Все авторы подтверждают соответствие своего авторства международным критериям ICMJE, а также согласны принять на себя ответственность за все аспекты работы: Чепик Е.А. – разработка концепции, методология, проведение исследования, формальный анализ, написание черновика рукописи; Слабковская А.Б. – валидация результатов, научное руководство, написание рукописи – рецензирование и редактирование; Топольницкий О.З. – валидация результатов, научное руководство, написание рукописи – рецензирование и редактирование; Лежнев Д.А. – проведение исследования, формальный анализ; Толстунов Л.Г. – методология, формальный анализ, написание черновика рукописи; Федотов Р.Н. – формальный анализ, предоставление ресурсов.

Authors' contribution. All authors confirm that their contributions comply with the international ICMJE criteria and agrees to take responsibility for all aspects of the work: E.A. Chepik – conceptualization, methodology, investigation, formal analysis, writing – original draft preparation; A.B. Slabkovskaya – validation, supervision, writing – review & editing; O.Z. Topolnitsky – validation, supervision, writing – review & editing; D.A. Lezhnev – investigation, formal analysis; L.G. Tolstunov – investigation, formal analysis, writing – original draft preparation; R.N. Fedotov – formal analysis, resources.



ЖУРНАЛЫ ИЗДАТЕЛЬСКОЙ ГРУППЫ РПА

Журнал «Стоматология детского возраста и профилактика»

Стоимость годовой подписки в печатном виде на 2025 год по России – 5000 рублей

Подписной индекс в каталоге «Урал-Пресс» – ВН002232

Электронная версия в открытом доступе

www.detstom.ru

PubMed NLM ID:101516363

Импакт-фактор: 1.3