Рецензируемый, включенный в перечень ведущих научных журналов и изданий ВАК РФ, ежеквартальный журнал
«Стоматология детского возраста и профилактика»

Paediatric Dentistry and Prophylaxis

ISSN 1683–3031

Электронная версия журнала
www.dentoday.ru

Учредитель и издатель:
ООО «Поли Медиа Пресс»
115230, Москва, а/я 332
Тел.: +7(495) 781–28–30, 956–93–70, (903) 969–07–25
direktor@stomgazeta.ru
Санкт-Петербург
dentoday@mail.ru

Обозреватель — **Галина Масис**
masis1947@gmail.com

Ответственный секретарь — **Юрий Васильев**
dr.vasiliev@gmail.com (Москва)
Реклама — **Виктор Позднеев** (Санкт-Петербург), dentoday@mail.ru
Наталья Адинцова (Москва)
direktor@stomgazeta.ru
Выпускающий редактор — **Ольга Гитуляр**
Верстка — **Юрий Лысак**
Корректор — **Екатерина Перфильева**

Подписка:
В России — каталог «Пресса России», подписной индекс 64229

© 2018 «Стоматология детского возраста и профилактика»
© 2018 Издательство «Поли Медиа Пресс»

За все данные по новым медицинским технологиям ответственность несут авторы публикаций и соответствующие медицинские учреждения. Авторы и лица, являющиеся источниками информации опубликованных материалов, рекламы, объявлений, несут полную ответственность за подбор и точность приведенных фактов, цитат, а также за то, что материалы не содержат данных, не подлежащих открытой публикации. Все рекламируемые товары и услуги подлежат обязательной сертификации. Перепечатка и использование материалов допускается только с письменного разрешения издателя.

Установочный тираж 2500 экз.

Редакция
Главный редактор:
Рогинский Виталий Владиславович — д.м.н., профессор, руководитель Клиники детской челюстно-лицевой хирургии и стоматологии ФГБУ «ЦНИИС и ЧЛХ» Минздрава РФ, зав. отделом детской челюстно-лицевой хирургии ЦНИИС и ЧЛХ

Зам. главного редактора:
Акулович Андрей Викторович — к.м.н., доцент, главный врач стоматологической клиники «Дентикюр» (Санкт-Петербург)
Зам. главного редактора:
Васманова Елена Владимировна — к.м.н., доцент кафедры стоматологии детского возраста факультета стоматологии ФГБОУ ДПО РМАПО Минздрава РФ
Зам. главного редактора:
Морозова Наталия Викторовна — д.м.н., профессор, зав. кафедрой стоматологии детского возраста факультета стоматологии ФГБОУ ДПО РМАПО Минздрава РФ

Научный редактор:
Хацкевич Генрих Абович — д.м.н., профессор, главный консультант комитета по здравоохранению администрации Санкт-Петербурга по стоматологии детского возраста

Научный редактор:
Мамедов Адиль Аскерович — д.м.н., профессор, зав. кафедрой стоматологии детского возраста ФГАОУ ВО «Первый МГМУ им. И.М. Сеченова» Минздрава РФ, главный внештатный эксперт Федеральной службы по надзору в сфере здравоохранения и социального развития России по специальности «детская стоматология»

Ответственный секретарь:
Мателo Светлана Константиновна — к.м.н., генеральный директор группы компаний «Диарси»

Редакционная коллегия
Адмакин Олег Иванович — д.м.н., профессор, зав. кафедрой профилактики и коммунальной стоматологии ФГАОУ ВО «Первый МГМУ им. И.М. Сеченова» Минздрава РФ
Арсенина Ольга Ивановна — д.м.н., профессор, зав. отделом ортодонтии ФГБУ «ЦНИИС и ЧЛХ» Минздрава РФ, вице-президент Профессионального общества ортодонтов России
Васина Сусанна Александровна — к.м.н., доцент кафедры профилактики стоматологических заболеваний ФГБОУ ВО МГМСУ им. А.И. Евдокимова Минздрава РФ
Елизарова Валентина Михайловна — д.м.н., профессор кафедры детской терапевтической стоматологии ФГБОУ ВО МГМСУ им. А.И. Евдокимова Минздрава РФ, председатель секции «Стоматология детского возраста» СтАР
Кисельникова Лариса Петровна — д.м.н., профессор, зав. кафедрой детской терапевтической стоматологии ФГБОУ ВО МГМСУ им. А.И. Евдокимова Минздрава РФ, отв. секретарь СтАР
Короленкова Мария Владимировна — д.м.н., старший научный сотрудник, зав. отделением госпитальной детской терапевтической стоматологии ФГБУ «ЦНИИС и ЧЛХ» Минздрава РФ
Кузьмина Эдит Минасовна — д.м.н., профессор, зав. кафедрой профилактики стоматологических заболеваний ФГБОУ ВО МГМСУ им. А.И. Евдокимова Минздрава РФ, заслуженный врач РФ, директор СЦВОЗ по инновациям в области подготовки стоматологического персонала, эксперт ВОЗ по стоматологии
Маслак Елена Ефимовна — д.м.н., профессор кафедры стоматологии детского возраста ФГБОУ ВО «Волгоградский ГМУ» Минздрава РФ
Суетенков Дмитрий Евгеньевич — к.м.н., доцент, зав. кафедрой детской стоматологии и ортодонтии ФГБОУ ВО «Саратовский ГМУ им. В.И. Разумовского» Минздрава РФ
Старикова Наталия Валерьевна — д.м.н., ведущий научный сотрудник, зав. отделением госпитальной ортодонтии ФГБУ «ЦНИИС и ЧЛХ» Минздрава РФ
Чуйкин Сергей Васильевич — д.м.н., профессор, декан стоматологического факультета, зав. кафедрой стоматологии детского возраста и ортодонтии ФГБОУ ВО «Башкирский ГМУ» Минздрава РФ, заслуженный врач РФ
Царёв Виктор Николаевич — д.м.н., профессор, зав. кафедрой микробиологии, вирусологии, иммунологии ФГБОУ ВО МГМСУ им. А.И. Евдокимова Минздрава РФ
Чибисова Марина Анатольевна — д.м.н., профессор, зав. кафедрой рентгенологии в стоматологии СПбИНСТОМ, ректор СПбИНСТОМ
Авраамова Ольга Георгиевна — д.м.н., руководитель отдела профилактики ФГБУ «ЦНИИС И ЧЛХ» Минздрава РФ, вице-президент СтАР, руководитель секции профилактики стоматологических заболеваний СтАР, директор ООО «Центр профилактической стоматологии»
Гуненкова Ирина Валентиновна — д.м.н., научный сотрудник ФГБУ «ЦНИИС и ЧЛХ» Минздрава РФ

Гринин Василий Михайлович — д.м.н., профессор кафедры общественного здоровья ФГАОУ ВО «Первый МГМУ им. И.М. Сеченова» Минздрава РФ
Салеев Ринат Ахмедуллович — д.м.н., профессор кафедры ортопедической стоматологии, заслуженный врач республики Татарстан, главный врач стоматологической поликлиники ФГБОУ ВО «Казанский ГМУ» Минздрава РФ, декан стоматологического факультета
Бабиченко Игорь Иванович — д.м.н., профессор, зав. отделом общей патологии ФГБУ «ЦНИИС и ЧЛХ» Минздрава РФ
Близнюков Олег Петрович — д.м.н., профессор, зав. отделом патологической анатомии ФГБУ «Российский научный центр рентгенорадиологии»
Рогов Константин Аркадьевич — д.м.н., профессор, ведущий научный сотрудник центральной патологоанатомической лаборатории НИИ морфологии человека

Международная редакция
Scientific Advisor:
Mark L. Cannon — D.D.S., M.S., Associate Professor, Department of Surgery, Division of Dentistry, Northwestern University Medical School; Attending Physician, Children's Memorial Hospital; Chicago, IL, США
Леус Петр Андреевич — д.м.н., профессор 2-й кафедры терапевтической стоматологии БГМУ, председатель ОО «Белорусская стоматологическая ассоциация», директор Сотрудничающего центра ВОЗ по стоматологии
Супиев Турган Курбанович — д.м.н., профессор кафедры стоматологии ЦНО Казахского национального медицинского университета им. С.Д. Асфендиярова

Содержание / Table of contents

ЧИТАЙТЕ ЛЮБИМЫЕ ИЗДАНИЯ НА МОБИЛЬНЫХ УСТРОЙСТВАХ

ПОСЕТИТЕ НАШ САЙТ **WWW.DENTODAY.RU**

QR-коды для оформления подписки на электронную версию

Журналы	«Эндодонтия today»	«Пародонтология»	«Стоматология детского возраста и профилактика»
ANDROID APP ON Google play			
Available on the App Store			

Оформляйте подписку на печатные издания!

Москва, 115230,
Варшавское ш., 46, оф. 334
Для писем: 115230, Москва, а/я 332

Тел./факс: (495) 781–28–30,
(495) 956–93–70,
(495) 969–07–25,
(499) 678–26–58

E–mail: dostavka@stomgazeta.ru

DOI: 10.25636/PMP.3.2018.4.1

Состояние микрофлоры пародонтальных пространств у детей с различным пародонтологическим статусом

С.В. АВЕРЬЯНОВ*, д.м.н., профессор
К.Л. ГАРАЕВА**, врач стоматолог-терапевт
*Кафедра ортопедической стоматологии и челюстно-лицевой хирургии с курсами ИДПО
ФГБОУ ВО «Башкирский государственный медицинский университет» Минздрава РФ, г. Уфа
**АУЗ Республиканская стоматологическая поликлиника, г. Уфа

The state of the microflora of the periodontal spaces in children with different periodontal status

S.V. AVERYANOV, K.L. GARAEVA

Резюме

Распространенность заболеваний пародонта у детей во всех возрастных группах остается высокой. Большое значение в формировании воспалительных заболеваний пародонта придается микрофлоре. Было проведено исследование содержимого пародонтальных пространств у 148 детей 6–15 лет. Все пациенты имели сдвиги в микрофлоре, они характеризовались либо дисбиотическими сдвигом, либо дисбактериозом 1–2 степени. В микрофлоре пародонтальных пространств при хроническом пародонтите выявлялись патогенные монокультуры, при отсутствии или резком снижении представителей нормальной микрофлоры и соответствовало дисбактериозу 3 степени.

Ключевые слова: микрофлора пародонта, дети, заболевания пародонта.

Abstract

The prevalence of periodontal diseases in children in all age groups remains high. Of great importance in the formation of inflammatory periodontal diseases is given to the microflora. A study was conducted of the contents of periodontal spaces from 148 children 6–15 years. All the patients had changes in microflora, they were characterized by either deviations shift or dysbiosis 1–2 degrees. In the microflora of the periodontal spaces in chronic periodontitis was detected pathogenic monoculture in the absence or sharp decrease in normal microflora representatives and consistent with the dysbacteriosis of 3 degrees.

Key words: microflora of periodontal, children, periodontal disease.

В эпидемиологических исследованиях многие авторы указывают на высокую распространенность заболеваний пародонта у детей во всех возрастных группах [3, 15, 18, 31, 35]. Первые признаки заболевания встречаются уже во временном прикусе, с возрастом частота и тяжесть заболевания увеличиваются — катаральный гингивит без соответствующего лечения неизбежно перерастает в пародонтит [30]. Заболеваемость гингивитом возрастает начиная с 5 лет, достигает пика в период полового созревания и остается высокой на протяжении все жизни [2, 28].

Высокая распространенность, склонность к прогрессированию и рецидивам, трудоемкость и недостаточная эффективность лечения воспалительных заболеваний пародонта у детей и подростков определяют значимость этой проблемы в современной стоматологии [4, 11, 32, 33, 37, 46]. Увеличивается число работ, характеризующих состояние микрофлоры у детей и подростков [1, 8, 38, 43, 44] и ее роли в формировании воспалительных заболеваний пародонта [21, 27, 32, 36].

Микрофлора рта представляет собой высокочувствительную индикаторную систему, реагирующую качественными и количественными сдвигами на изменения состояния различных органов и систем организма в целом [10, 34]. Как и любая экосистема, микробиоценоз рта обладает способностью к саморегуляции и подержанию экологического равновесия [22], устойчива к влиянию различных факторов среды, но компенсаторные возможности ее не беспредельны [16].

В исследованиях последних лет выявлены качественные и количественные изменения в составе нормальной микрофлоры, вызванные неблагоприятными факторами окружающей среды, стрессами, несвоевременной санацией очагов инфекции, игнорированием гигиенических мероприятий, отсутствием культуры питания, а также нерациональным, а иногда и необоснованным применением антибиотиков [5–7, 24, 26, 50, 57], что имеет особое значение в детском

возрасте, когда защитные функции организма находятся на стадии формирования.

Рот представляет собой своеобразную микроэкологическую систему, тесно связанную с внутренней средой организма и ее внешним окружением [9, 43]. Это объясняется динамической взаимосвязью микроорганизмов и макроорганизма, влиянием продуктов жизнедеятельности микроорганизмов на функционирование различных систем в целом [52]. Определенная часть микрофлоры находит во рту оптимальные условия для роста и размножения и формирует симбиоз, характерными факторами которого являются инфективность, неинвазивность, непатогенность [29, 38, 43].

Рот новорожденного стерилен или содержит некоторые микроорганизмы вагины матери, но постепенно они исчезают и приобретается флора матери или ухаживающего персонала [47]. В норме формирование микробного биоценоза начинается с первых часов после рождения ребенка. В первые две-три недели у ребенка состав микрофлоры подвержен значительным колебаниям, но к концу первого месяца он относительно стабилизуется и приближается к микрофлоре взрослого человека [13]. А строгие анаэробы вейлонеллы, фузобактерии, лептотрихии и спирохеты вегетируют во рту после прорезывания зубов [47].

Каждая зона рта отличается по количественному и качественному составу микробной флоры [41]. Наибольшее их количество определяется в межзубных промежутках, в криптах лакунах миндалин, на задней трети поверхности спинки языка, а наименьшее — на слизистой оболочки щек, неба и эмали зубов [47].

Слизистая оболочка рта имеет достаточно вариабельный состав микрофлоры. Тем не менее, можно определить, что на ее поверхности имеется преимущественно грамнегативная анаэробная и факультативно анаэробная флора [41].

По данным Knoke M. с соавт. [54], представители микрофлоры подразделяются на постоянные (встречаемость более 50%), дополнительные (25–50%) и случайные (менее 25%). По мнению Лобзина Ю. В. с соавт. [13], постоянные виды формируют аутохтонную флору, а дополнительные и случайные — транзиторную.

Следует отметить, что количественный и качественный состав микрофлоры здорового человека достаточно стабилен, и представлен стрептококками — 10^{6-7} КОЕ/мл, лактобактериями — 10^3 КОЕ/мл, стафилококками — 10^3 КОЕ/мл, грибами рода Candida — 10^2 КОЕ/мл (колониеобразующие единицы) [16, 34].

В целом во рту выявлено 300–400 видов микроорганизмов, из которых только несколько являются вероятными патогенными. Содержание микроорганизмов в ротовой жидкости в грамме материала составляет от 4 млн до 5 млрд, в зубной бляшке — от 10 до 1000 млрд [41].

В течение дня число бактерий в поверхностных слоях зоны десневой борозды увеличивается на 10^2–10^3 КОЕ/мл, формируя массивные скопления [39].

Изучение структурных и функциональных изменений пародонта, становления и созревания микрофлоры рта и иммунных защитных реакций к пародонтопатогенам у подростков показали, что у этой группы лиц развитие гингивитов может быть связано с изменениями состава зубной бляшки, ответа воспалительных клеток, гормональными изменениями, морфологическими различиями, прорезыванием зубов и др. [58, 59].

В интактной десневой борозде общее число микроорганизмов невелико и в основном преобладают факультативно анаэробные грамположительные бактерии [13]. При катаральном гингивите число бактерий в 10–20 раз превышает физиологическую норму, в основном доминируют факультативно-анаэробные грамположительные микробы, но увеличивается и доля облигатно-анаэробных грамотрицательных микроорганизмов [44]. На ранних стадиях хронического пародонтита бактериальная флора сходна с таковой при гингивите. При развившемся заболевании преобладает облигатно-анаэробная грамотрицательная микрофлора — палочки и спирохеты [14].

Согласно последним данным, бактерии играют решающую роль в развитии указанной патологии [12, 19, 40, 42, 49, 51, 53, 55]. Агрессивные свойства так называемого «местного» фактора обусловлены микроорганизмами и их токсинами, которые в большом количестве находятся в зубном налете, зубной бляшке и зубном камне, что было выявлено в ходе направленного кумулирования зубного налета в эксперименте на животных и в клинике [25, 45, 60]. Количество микроорганизмов и их токсинов возрастает при негигиеническом содержании рта. Микробы и их токсины вызывают деполимеризацию межуточного вещества эпителия пародонта, увеличивают его проницаемость, дезорганизовывают коллагеновые структуры соединительнотканных образований пародонта, повышают проницаемость капилляров, что может привести к развитию патологии [17, 56].

Пародонтальные заболевания считаются заболеваниями полибактериальной природы, причем каждому заболеванию соответствует свой профиль пародонтопатогенных бактерий [49, 55].

Микрофлора рта устойчива к влиянию различных факторов среды, но компенсаторные возможности ее небеспредельные [16]. Она представляет собой высокочувствительную индикаторную систему, реагирующую качественными и количественными сдвигами на изменения состояния различных органов и систем организма в целом [34]. Условно все заболевания слизистой оболочки рта можно разделить на две группы: 1-я группа — собственно заболевания слизистой оболочки рта, возникающие под влиянием различных этиологических факторов, 2-я группа — заболевания, возникающие из-за патологии внутренних органов или систем организма [16]. Данные условные группы тяжело разграничимы и являются трудно диагностируемыми состояниями в современной стоматологии.

Воздействие различных этиологических факторов может приводить к нарушению микробиоценоза. Человек и окружающая среда представляют единую экологическую систему, находящуюся в состоянии биологического равновесия. Микробы, составляющие биоценозы различных топодемов организма, не только формируют состав флоры, но и принимают непосредственное участие в регуляции многих физиологических процессов [23, 47].

ЦЕЛЬ ИССЛЕДОВАНИЯ

Определение микрофлоры пародонтальных пространств.

МАТЕРИАЛ И МЕТОДЫ ИССЛЕДОВАНИЯ

Было проведено исследование содержимого пародонтальных пространств у 148 детей 6–15 лет,

среди которых было 68 мальчиков и 80 девочек. Были сформированы три выборки: 1-я — с интактным пародонтом (46 человек), 2-я — с хроническим генерализованным катаральным гингивитом (64 человек) и 3-я — с хроническим генерализованным пародонтитом легкой степени тяжести (38 человек).

У пациентов групп исследования были получены образцы биоматериала. Отбор проб осуществлялся после индивидуальной гигиены полости рта (пациенты чистили зубы с применением профилактических зубных паст и ополаскивателей), при наличии показаний после профессиональной гигиены полости рта и удаления над- и поддесневых отложений.

При обследовании каждого ребенка получали биоматериал из пародонтальных пространств в области фронтальной и боковой группы зубов. У испытуемых с интактным пародонтом, а также от пациентов с хроническим катаральным гингивитом образцы были получены из зубодесневого соединения (пять случайно выбранных зубов). У испытуемых с хроническим пародонтитом образцы были получены из пародонтального кармана.

Забор образцов биоматериала происходил натощак по методике Крамарь В. С. с соавт. [23], согласно которой использовали стерильные бумажные штифты. Микрофлора изучалась по методу Адеевой А. Т. в модификации Канарейкиной С. К. с соавт. [20].

При изучении микробиоценоза использовали питательные среды:

- кровяной агар — для подсчета общего микробного обсеменения;
- желточно-солевой агар — для стафилококков;
- сахарный бульон — для стрептококков;
- растительно-молочная среда — для лактобактерий;
- среда Сабуро — для дрожжеподобных грибов рода Candida (таблица 1).

Сразу после посева чашки устанавливались в микроанаэростат системы Gas-Pak (OXOID, Англия). Для поглощения остаточного кислорода туда же помещали палладиевый катализатор (OXOID BR42) и индикаторную систему для выявления свободного кислорода (Disposable anaerobic indicator BBL/Becton-Diskinson).

Выращивание проводили в термостате при 37^{0}С. После 72 часов инкубации чашки с посевами вынимали из термостата и помещали в контейнер системы Gas-Pak, в которой постоянно подавали азот со скоростью 1,5–2 л в минуту. Для учета результатов вынимали не более одной чашки на непродолжительное время, после чего возвращали ее в анаэробные условия. Изучаемые колонии пересеивали на две чашки, одну из которых культивировали в условиях анаэробиоза, а вторую — в аэробных условиях (для определения возможной принадлежности к факультативным анаэробам).

Выделение выросших микроорганизмов проводили в соответствии с «Методическими рекомендациями по микробиологической диагностике заболеваний, вызванных неспорообразующими анаэробными бактериями», согласно которым ориентировочная идентификация проводилась по следующим характеристикам: рост в присутствии желчи (диски 5 мг), бриллиантового зеленого (диски 100 мкг) и канамицина (диски 1 мг). В дальнейшем изучалась биохимическая активность выделенных культур.

Для идентификации анаэробных бактерий до вида использовали биохимические тест-системы API-20 A, при этом учитывали расщепление глюкозы, маннита, лактозы, сахарозы, салицина, ксилозы, арабинозы, глицерина, целлобиозы, маннозы, мелезитозы, раффинозы, сорбита, рамнозы, трегалозы, индолообразования, гидролиз желатина, эскулина, наличие каталозы.

Биохимическую идентификацию энтеробактерий проводили с использованием детерминированного хромосомными генами ферментативного профиля.

Фенотипическая идентификация проводилась машинными системами с применением цифрового кодирования признака на основании изучения цитохромоксидазы, ферментации глюкозы, подвижности, реакции с метил-рот и Фогеса-Проскауэра, роста на цитрате Симмонса и малонате натрия, расщепления глюкозы с образованием газа, сероводорода, индола, фенилаланиндезаминазы, лизин- и орнитиндекарбоксилазы, аргининдегидралазы, гидролиза мочевины, ферментации лактозы, сахарозы, маннита, инозита, сорбита, ксилозы, рамнозы, арабинозы, мальтозы.

Изучение энтеробактерий проходило в три этапа: первичная идентификация, установление рода и идентификация вида.

Первичную идентификацию проводили на средах висмут-сульфит агара и Эндо с последующим пересевом на среду Клиглера, на которой определяли способность образовывать сероводород, а также ферментацию глюкозы, лактозы, сахарозы, мочевины.

Биохимическая идентификация микроорганизмов, выделенных на комбинированной среде, давала право сделать заключение о возможной принадлежности культур к семейству энтеробактерий. Далее выбирали дифференциально-диагностические тесты, необходимые для установления рода энтеробактерий, идентификации видов и внутривидовой дифференциации, которые составляли заключительный этап бактериологического исследования.

Стафилококки выявлялись при посеве исследуемого материала на желточно-солевом агаре. Инкубация проводилась двое суток при 37^{0}С. Патогенность микроорганизмов определяли по их способности вырабатывать токсин и ферменты агрессии

Таблица 1. **Среды и условия культивирования**

Микроорганизмы	Среда	Время	Условия культивирования
Бифидобактерии	Блаурокка	3-4 суток	анаэробное, +37°С
Лактобактерии	МРС – 4	4 суток	анаэробное, +37°С
Стафилококки	ЖСА	48 часов	аэробное, +37°С
Стрептококки	Mitis salivarius agar	72 часов	анаэробное, +37°С
Гемолитические штаммы энтеро-, стафилококков, Escherichia coli	5% кровяной агар	24 часов	аэробное, +37°С
Грибы рода Candida	Сабуро	2 суток	анаэробное, +37°С

(плазмокоагулазу, фосфатазу, лецотовиттелазу, гемолизин).

Грибы рода Candida культивировали на среде Сабуро. Идентификация выделенных грибов проводилась по определению типа филаментации, а также по наличию хламидоспор и ферментативной активности. Тип филаментации изучали на рисовом агаре. Культуральные свойства выросших дрожжеподобных грибов определяли на агаровых и жидких сусловых средах. При этом учитывали морфологию колоний, форму поверхности (гладкая, морщинистая), цвет (белый, кремовый, коричневый), консистенцию (кожистая, бахромчатая, врастающая в сусло среды и др.), характер роста на жидком сусле — наличие пленки или пристеночного кольца на поверхности среды, помутнение, осадок, затем изучали морфологию элементов гриба (мицелий, бластоспоры). Далее определяли форму бластоспор, их размер, характер почкования и ветвления мицелия, наличие хламидоспор. Биохимическую идентификацию проводили, используя ряд углеводов: лактозу, глюкозу, мальтозу, сахарозу, галактозу. Вид гриба определяли на основании его морфологических, культуральных и биохимических свойств.

Таблица 2. **Результаты микробиологического исследования пародонтальных пространств у детей с интактным пародонтом**

Представители микрофлоры рта	Кол-во в единицах
Пиогенный стрептококк (В)	0
Пневмококк	0
Зеленящий стрептококк	104-5
Бифидобактерии	0
Молочнокислый стрептококк	0
Лактобактерии	102-3
Энтерококки	0
E. Coli типичные	0
E. Coli лактозонегативные	0
E. Coli гемолитические	0
Условно-патогенные бактерии	0
Стафилококк золотистый	0
Стафилококк (S. epidermidis, S. saprophyticus)	102-3
Дрожжеподобные грибы	101-2
Неферментирующие бактерии	0

Количественное определение молочнокислых бактерий проводили по методике Квасникова Е. И. и Нестеренко О. А. Бифидобактерии выращивали в высоком столбике печеночно-цистиновой среды Блаурокка из разведений фекалий 10^4–10^{10}. Через 48 часов инкубации в термостате готовили мазки. При микроскопии в окрашенных по Грамму препаратах бифидобактерии определялись в виде полиморфных грамположительных палочек, образующих разветвления в виде бифуркаций и иероглифов с раздвоением на одном или двух полюсах.

Выращивание лактобацилл осуществляли на модифицированной среде МРС-4, которую готовили на гидролизованном молоке по Богданову В. М.

Исследуемый материал засевали на среду МРС-4 из разведений 10^2–10^9, инкубировали при температуре 37^{0}С в течение 48 часов из пробирок, в которых был виден рост в виде мелких паучкообразных колоний, готовили мазки, окрашивая их по Грамму. Лактобациллы при микроскопировании были грамположительными, сравнительно длинными, тонкими палочковидными бактериями, слегка изогнутыми, расположенными парами или цепочками. Величина лактобацилл варьировала от крупных до мелких, с различной степенью окрашивания.

Количество микроорганизмов каждого вида подсчитывали по формуле:

N = x/y, где N — количество микроорганизмов данного вида, x — количество микроорганизмов, y — сумма колоний данного вида микробов.

РЕЗУЛЬТАТЫ ИССЛЕДОВАНИЯ И ИХ ОБСУЖДЕНИЕ

При трактовке результатов исследования учитывалось, что микрофлора пародонтальных пространств — весьма лабильная система, подверженная влияниям многих эндогенных и экзогенных факторов. Однако выявление закономерностей в распределении микроорганизмов все же возможно (Воробьев, Шабанская).

Так как статистических различий по возрастам и полу в микрофлоре пародонтальных пространств выявлено не было, мы позволили себе объединить детей всех исследуемых возрастов в единую группу — от 6 лет до 15 лет. Методом рандомизации были сформированы три группы: 1-я — с интактным пародонтом (46 человек), 2-я — с хроническим генерализованным катаральным гингивитом (64 человека), 3-я — с хроническим генерализованным пародонтитом легкой степени тяжести (38 человек).

При оценке результатов микроскопии мазков биоматериала пародонтальных пространств у лиц трех исследуемых групп статистически значимой разницы в результатах обследования выявлено не было ($p \geqslant 0,05$).

Анализ микрофлоры пародонтальных пространств у пациентов с интактным пародонтом выявил закономерности, представленные в таблице 2.

Так, в пародонтальных пространствах при интактном пародонте выявлены представители аутохтонной резидентной флоры — стрептококки, лактобактерии (10^{2-3}), стафилококки, дрожжеподобные грибы (10^{1-2}). Интересно то, что классические бактерии, выделяющиеся обычно при кариесе (род Rothia, раньше называли Стоматококкус, Кокки), которые считаются комменсалами, присутствуют практически всегда, образуя биопленки; вызывая иммуносупрессивные состояния и бактеримии — в контроле присутствовали в три раза большем количестве. Золотистый стафилококк, кишечная палочка, пиогенный стрептококк, энтерококк не определялся на питательных средах, а значит указанные микроорганизмы являются представителями нерезидентной микрофлоры на поверхности пародонтальных пространств.

У детей с хроническим генерализованным катаральным гингивитом имели место некоторые изменения в микрофлоре пародонтальных пространств, при ранжировании всех показателей нами была выявлена следующая закономерность: все пациенты имели сдвиги в микрофлоре, они характеризовались либо дисбиотическми сдвигом, либо дисбактериозом 1–2 степени (таблица 3).

В связи с этим мы позволили себе в данной выборке всех пациентов разделить на две подгруппы: первая — пациенты с хроническим катаральным гингивитом и дисбиотическми сдвигом и вторая — пациенты с хроническим катаральным

гингивитом и дисбактериозом 1–2 степени.

У детей с хроническим катаральным гингивитом, независимо от возраста пациентов в первой подгруппе, определялся рост на питательных средах следующих представителей нормофлоры — стрептококков, лактобактерий и стафилококков. Количество указанных представителей микрофлоры снижалось незначительно или находилось в пределах значений, характерных для интактного пародонта (таблица 3).

Одновременно с ростом аутохтонной флоры выявлялись, в незначительном количестве, представители нерезидентной микрофлоры пародонтальных пространств, а именно — рост золотистого стафилококка и пиогенного стрептококка, энтерококков, дрожжеподобных грибов. Факт изменения указанной флоры при катаральном гингивите может быть отнесен к дисбиотическому сдвигу, который характеризуется некоторым превышением одного вида условно-патогенных микроорганизмов, при сохранении нормального видового состава.

У детей с хроническим катаральным гингивитом, независимо от возраста пациентов во второй подгруппе, были выявлены значительные изменения в состоянии микрофлоры пародонтальных пространств, существенно отличающиеся от показателей первой подгруппы. Аутохтонная флора была представлена стрептококками, лактобактериями, стафилококками, при этом ее количество было снижено.

Данная группа характеризовалась угнетением роста представителей аутохтонной микрофлоры. Одновременно на питательных средах выявлялся рост нетипичных для пародонтальных пространств патогенных и условно-патогенных микроорганизмов — мы отмечали наличие и (или) интенсивный рост патогенных и условно-патогенных нерезидентных микроорганизмов. Такие изменения в состоянии микрофлоры следует относить к дисбактериозу 1–2 степени, где на фоне снижения титра лактобактерий имели место более выраженные изменения состава микрофлоры, с выявлением двух-трех видов бактерий.

В характере микрофлоры пародонтальных пространств определялись наиболее существенные изменения при хроническом пародонтите (таблица 4).

У 82,61% детей с хроническим пародонтитом представители аутохтонной микрофлоры отсутствовали или ее количество было снижено значительно — лактобактерии, стрептококки и стафилококки выделялась редко (10^{0-1}). Либо аутохонная микрофлора определялись в ассоциации с патогенными и условно-патогенными микроорганизмами, которые выделялись большом количестве (10^{1-5}). Данное состояние может быть отнесено к дисбактериозу 3 степени, при котором выявляются патогенные монокультуры, при отсутствии или резком снижении представителей нормальной микрофлоры.

Таким оброзом, в пародонтальных пространствах при интактном пародонте выявлены представители аутохтонной резидентной флоры — род Rothia (в три раза большем количестве), лактобактерии (10^{2-3}) и дрожжеподобные грибы (10^{1-2}). Количество указанных представителей микрофлоры при хроническом гингивите характеризовалось угнетением роста, с некоторым увеличение нетипичных для пародонтальных

Таблица 3. **Результаты микробиологического исследования пародонтальных пространств у детей с хроническим катаральным гингивитом**

Представители микрофлоры рта	Кол-во в единицах	
	1 подгруппа дисбиотический сдвиг	2 подгруппа дисбактериоз 1-2 степени
Пиогенный стрептококк (В)	10^{1-2}	10^{1-4}
Пневмококк	0	0
Зеленящий стрептококк	10^{2-3}	10^{1-2}
Бифидобактерии	0	0
Молочнокислый стрептококк	0	0
Лактобактерии	10^{2}	10^{0-1}
Энтерококки	10^{0-1}	10^{0-2}
E. Coli типичные	0	10^{0-2}
E. Coli лактозонегативные	0	0
E. Coli гемолитические	0	0
Условно-патогенные бактерии	10^{1-2}	10^{1-4}
Стафилококк золотистый	10^{1-2}	10^{2}
Стафилококк (S. epidermidis, S. saprophyticus)	10^{3-4}	10^{0-5}
Дрожжеподобные грибы	0	0
Неферментирующие бактерии	0	0

Таблица 4. **Результаты микробиологического исследования пародонтальных пространств у детей с хроническим пародонтитом**

Представители микрофлоры рта	Кол-во в единицах
Пневмококк	10^{1}
Зеленящий стрептококк	10^{1}
Бифидобактерии	0
Молочнокислый стрептококк	0
Лактобактерии	10^{0-1}
Энтерококки	10^{0-3}
E. Coli типичные	10^{0-3}
E. Coli лактозонегативные	0
E. Coli гемолитические	0
Условно-патогенные бактерии	10^{1-5}
Стафилококк золотистый	10^{1}
Стафилококк (S. epidermidis, S. saprophyticus)	10^{0-2}
Дрожжеподобные грибы	0
Неферментирующие бактерии	0
Неферментирующие бактерии	0

пространств микроорганизмов. У 82,61% детей при хроническом пародонтите представители аутохтонной микрофлоры выделялись редко (10^{0-1}) или в ассоциации с большим количеством патогенных и условно-патогенных микроорганизмов (10^{1-5}).

СПИСОК ИСПОЛЬЗОВАННОЙ ЛИТЕРАТУРЫ

1. Абдрахманов А. К., Мамаева Е. В., Яковлева Г. Ю. и др. Ювенильный пародонтит — видовая принадлежность выделенных микроорганизмов // Стоматология детского возраста и профилактика. 2016. № 3. С. 4–9.

Abdrahmanov A. K., Mamaeva E. V., Jakovleva G. Ju. i dr. Juvenil'nyj parodontit — vidovaja prinadlezhnost' vydelennyh mikroorganizmov // Stomatologija detskogo vozrasta i profilaktika. 2016. № 3. S. 4–9.

3. Артюшкевич А. С. Заболевания пародонта.— М.: Медицина, 2006.— 328 с.

Artjushkevich A. S. Zabolevanija parodonta.— M.: Medicina, 2006.— 328 s.

4. Багдасарова О. А., Хамадеева А. М., Горячева В. В. Анализ ситуации по оказанию стоматологической помощи детскому населению Самары // Современные проблемы науки и образования. 2015. № 4. С. 448.

Bagdasarova O. A., Hamadeeva A. M., Gorjacheva V. V. Analiz situacii po okazaniju stomatologicheskoj pomoshchi detskomu naseleniju Samary // Sovremennye problemy nauki i obrazovanija. 2015. № 4. S. 448.

5. Безрукова И. В. Быстропрогрессирующий пародонтит / Изучение и применение лечебно-профилактических препаратов на основе природных биологически активных веществ.— СПб.: Эскулап, 2007.— С. 5–7.

Bezrukova I. V. Bystroprogressirujushhij parodontit / Izuchenie i primenenie lechebno-profilakticheskih preparatov na osnove prirodnyh biologicheski aktivnyh veshhestv.— SPb.: Eskulap, 2007.— S. 5–7.

6. Бельмер С. В. Антибиотикоассоциированный дисбактериоз кишечника // РМЖ. 2004. 12. С. 13–15.

Bel'mer S. V. Antibiotikoassociirovannyj disbakterioz kishechnika // RMZh. 2004. № 12. C. 13–15.

7. Богдашева Н. И., Фишман Б. Б., Иванов А. С. Характеристика отдельных маркеров микрофлоры полости рта по данным ПЦР диагностики // Институт стоматологии. 2007. Т. 4. № 37. С. 84–85.

Bogdasheva N. I., Fishman B. B., Ivanov A. S. Harakteristika otdel'nyh markerov mikroflory polosti rta po dannym PCR diagnostiki // Institut stomatologii. 2007. T. 4. № 37. S. 84–85.

8. Бондаренко В. М., Чуприниа Р. П., Аладышева Ж. И. и др. Пробиотики и механизмы их лечебного действия // Экспер. и клин. гастроэнтерол. 2004. № 3. С. 83–87.

Bondarenko V. M., Chuprinina R. P., Aladysheva Zh. I. i dr. Probiotiki i mehanizmy ih lechebnogo dejstvija // Eksper. i klin. gastrojenterol. 2004. № 3. S. 83–87.

9. Вечерковская М. Ф., Тец Г. В., Тец В. В. Современные представления о микробиоте ротовой полости здоровых детей // Стоматология детского возраста и профилактика. 2016. № 2. С. 16–22.

Vecherkovskaja M. F., Tec G. V., Tec V. V. Sovremennye predstavlenija o mikrobiote rotovoj polosti zdorovyh detej // Stomatologija detskogo vozrasta i profilaktika. 2016. № 2. S. 16–22.

10. Воробьев А. А. Дисбактериозы у детей. Уч. пос. для врачей и студентов.— М.: КМК Лтд, 1998.— 64 с.

Vorob'ev A. A. Disbakteriozy u detej. Uch. pos. dlja vrachej i studentov.— M.: KMK Ltd, 1998.— 64 s.

11. Грудянов А. И., Дмитриева Н. А., Фоменко Е. В. Применение пробиотиков в комплексном лечении воспалительных заболеваний пародонта.— М.: ООО «Медицинское информационное агентство», 2006.— 112 с.

Grudjanov A. I., Dmitrieva N. A., Fomenko E. V. Primenenie probiotikov v kompleksnom lechenii vospalitel'nyh zabolevanij parodonta.— M.: OOO «Medicinskoe informacionnoe agentstvo», 2006.— 112 s.

12. Грудянов А. И., Овчинникова В. В. Состав пародонтопатогенной микрофлоры при пародонтите разных степеней тяжести по данным полимеразной цепной реакции // Стоматология. 2008. № 3. С. 20–23.

Grudjanov A. I., Ovchinnikova V. V. Sostav parodontopatogennoj mikroflory pri parodontite raznyh stepenej tjazhesti po dannym polimeraznoj cepnoj reakcii // Stomatologija. 2008. № 3. S. 20–23.

13. Грудянов А. И., Зорина О. А., Кулаков А. А. и др. Количественная оценка микробиоценозов полости рта при заболеваниях пародонта // Пародонтология. 2011. Т. 16. № 2. С. 18–21.

Grudjanov A. I., Zorina O. A., Kulakov A. A. i dr. Kolichestvennaja ocenka mikrobiocenozov polosti rta pri zabolevanijah parodonta // Parodontologija.— 2011.— T. 16.— № 2.— S. 18–21.

14. Дисбактериоз кишечника / Ю. В. Лобзин и др.— С. Пб.: Изд-во Фолиант, 2003.— С. 180–183.

Disbakterioz kishechnika / Ju. V. Lobzin i dr.— SPb.: Izd-vo Foliant, 2003.— S. 180–183.

15. Дмитриева Л. А., Крайнова А. Г. Современные представления о роли микрофлоры в патогенезе заболеваний пародонта // Пародонтология. 2004. № 1 (30). С. 8–15.

Dmitrieva L. A., Krajnova A. G. Sovremennye predstavlenija o roli mikroflory v patogeneze zabolevanij parodonta // Parodontologija. 2004. № 1 (30). S. 8–15.

16. Ермуханова Г. Т., Камиева З. Р., Ибрагимова К. Х. Распространенность и особенности течения заболеваний пародонта у детей // Научная дискуссия: вопросы медицины. 2015. № 10–11 (30). С. 110–118.

Ermuhanova G. T., Kamieva Z. R., Ibragimova K. H. Rasprostranennost' i osobennosti techenija zabolevanij parodonta u detej // Nauchnaja diskussija: voprosy mediciny. 2015. № 10–11 (30). S. 110–118.

17. Ефимович О. И. Клинико-лабораторное обоснование терапии дисбактериоза полости рта: Автореф. дис. ... канд. мед. наук.— М., 2002.— 32 с.

Efimovich O. I. Kliniko-laboratornoe obosnovanie terapii disbakterioza polosti rta: Avtoref. dis. ... kand. med. nauk.— M., 2002.— 32 s.

18. Желудева И. В., Попова В. М., Максимовская Л. Н. и др. Определение микроорганизмов в клинических образцах при гингивите и пародонтите // Пародонтология. 2004. № 4. С. 52–54.

Zheludeva I. V., Popova V. M., Maksimovskaja L. N. i dr. Opredelenie mikroorganizmov v klinicheskih obrazcah pri gingivite i parodontite // Parodontologija. 2004. № 4. S. 52–54.

19. Иощенко Е. С., Брусницына Е. В., Закиров Т. В. и др. Анализ основной стоматологической заболеваемости детского населения г. Екатеринбурга // Проблемы стоматологии. 2017. Т. 13. № 1. С. 110–113.

Ioshhenko E. S., Brusnicyna E. V., Zakirov T. V. i dr. Analiz osnovnoj stomatologicheskoj zabolevaemosti detskogo naselenija g. Ekaterinburga // Problemy stomatologii. 2017. T. 13. № 1. S. 110–113.

20. Ипполитов Ю. А., Гарьковец С. А., Чанг Ч. Ч. Эффективность коррекции местноиммунного дисбаланса полости рта у пациентов детского возраста с хроническим катаральным гингивитом // Прикладные информационные аспекты медицины. 2016. Т. 19. № 4. С. 185–191.

Ippolitov Ju. A., Gar'kovec S. A., Chang Ch. Ch. Effektivnost' korrekcii mestnoimmunnogo disbalansa polosti rta u pacientov detskogo vozrasta s hronicheskim kataral'nym gingivitom // Prikladnye informacionnye aspekty mediciny. 2016. T. 19. № 4. S. 185–191.

21. Канарейкина С. К., Левина Е. К., Полферов В. А. Количественное изучение микрофлоры полости рта у больных хроническим энтеритом // Лаб. дело. 1985. № 11. С. 694–696.

Kanarejkina S. K., Levina E. K., Polferov V. A. Kolichestvennoe izuchenie mikroflory polosti rta u bol'nyh hronicheskim jenteritom // Lab. delo. 1985. № 11. S. 694–696.

22. Ковач И. В., Крупей В. Я. Микробиоценоз полости рта в динамике лечения кариеса зубов и хронического катарального гингивита у детей с заболеваниями желудочно-кишечного тракта // Современная стоматология. 2014. № 3 (72). С. 50.

Kovach I. V., Krupej V. Ja. Mikrobiocenoz polosti rta v dinamike lechenija kariesa zubov i hronicheskogo kataral'nogo gingivita u detej s zabolevanijami zheludochno-kishechnogo trakta // Sovremennaja stomatologija. 2014. № 3 (72). S. 50.

23. Колесова О. В. Дисбактериоз полости рта при стоматологических заболеваниях: Автореф. дис. ... канд. мед. наук.— Ижевск, 2010.— 35 с.

Kolesova O. V. Disbakterioz polosti rta pri stomatologicheskih zabolevanijah: Avtoref. dis. ... kand. med. Nauk.— Izhevsk, 2010.— 35 s.

24. Колонизация микроорганизмами полости рта: Метод. рекомендации / В. С. Крамарь и др.— Волгоград, 1989.— 13 с.

Kolonizacija mikroorganizmami polosti rta: Metod. rekomendacii / V. S. Kramar' i dr.— Volgograd, 1989.— 13 s.

25. Куваева И. Б., Ладоко К. С. Микроэкологические и иммунные нарушения у детей.— М., 1991.— 240 с.

Kuvaeva I. B., Ladoko K. S. Mikroekologicheski e i immunnye narushenija u detej.— M., 1991.— 240 s.

26. Ландинова В. Д., Таболина Е. С., Фукс Е. И. Мотивация подростков при выборе средств гигиены полости рта // Институт стоматологии. 2010. № 1. С. 22–23.

Landinova V. D., Tabolina E. S., Fuks E. I. Motivacija podrostkov pri vybore sredstv gigieny polosti rta // Institut stomatologii. 2010. № 1. S. 22–23.

27. Лобзин Ю. В., Пилипенко В. В., Громыко Ю. Н. Менингиты и энцефалиты.— СПб.: Фолиант, 2001.— 122 с.

Lobzin Ju. V., Pilipenko V. V., Gromyko Ju. N. Meningity i encefality.— SPb.: Foliant, 2001.— 122 s.

28. Макарян Б. С., Уланская Н. С. Анализ видового состава анаэробной микрофлоры полости рта у детей с заболеваниями пародонта // Международный научно-исследовательский журнал. 2015. № 5–4 (36). С. 69.

Makarjan B. S., Ulanskaja N. S. Analiz vidovogo sostava anajerobnoj mikroflory polosti rta u detej s zabolevanijami parodonta // Mezhdunarodnyj nauchno-issledovatel'skij zhurnal. 2015. № 5–4 (36). S. 69.

29. Мамаева Е. В. Пародонтологический статус и функциональное состояние организма у подростков: Дис. ... д-ра мед. наук.— Казань, 2007.— 183 с.

Mamaeva E. V. Parodontologicheskij status i funkcional'noe sostojanie organizma u podrostkov: Dis. ... d-ra med. nauk.— Kazan', 2007.— 183 s.

30. Микробная флора полости рта и ее роль в развитии патологических процессов: уч. пособие / Е. А. Кузнецов и др.— М., 1996.— 74 с.

Mikrobnaja flora polosti rta i ee rol' v razvitii patologicheskih processov: uch. posobie / E. A. Kuznecov i dr.— M., 1996.— 74 s.

31. Модина Т. Н. Патогенетические критерии диагностики и лечения различных форм быстропрогрессирущего пародонтита: Дис. ... д-ра мед. наук.— М., 2002.— 298 с.

Modina T. N. Patogeneticheskie kriterii diagnostiki i lechenija razlichnyh form bystroprogressirushhego parodontita: Dis. ... d-ra med. nauk.— M., 2002.— 298 s.

32. Надейкина О. С. Анализ стоматологической заболеваемости детей Пензенской области и разработка мер профилактики кариеса зубов: Автореф. дис. ... канд. мед. наук.— Н. Новгород, 2015.— 21 с.

Nadejkina O. S. Analiz stomatologicheskoj zabolevaemosti detej Penzenskoj oblasti i razrabotka mer profilaktiki kariesa zubov: Avtoref. dis. ... kand. med. nauk.— N. Novgorod, 2015.— 21 s.

33. Павлов А. А., Баландина А. В., Угримова А. М. Комплекс лечебных и профилактических мероприятий у детей с воспалительными заболеваниями пародонта // Сб. Актуальные вопросы клинической стоматологии. 2017. С. 418–421.

Pavlov A. A., Balandina A. V., Ugrimova A. M. Kompleks lechebnyh i profilakticheskih meroprijatij u detej s vospalitel'nymi zabolevanijami parodonta // Sb. Aktual'nye voprosy klinicheskoi stomatologii. 2017. S. 418–421.

34. Пикилиди Т. В. Клинико-лабораторное обоснование комплексной терапии при воспалительных заболеваниях пародонта у детей: Автореф. дис. ... канд. мед. наук.— М., 2013.— 21 с.

Pikilidi T. V. Kliniko-laboratornoe obosnovanie kompleksnoj terapii pri vospalitel'nyh zabolevanijah parodonta u detej: Avtoref. dis. ... kand. med..— M., 2013.— 21 s.

35. Рабинович И. М., Рабинович О. Ф., Дмитриева Н. А. и др. Применение Имудона в комплексной терапии дисбактериозов полости рта // Клиническая стоматология. 2001. № 3. С. 70–72.

Rabinovich I. M., Rabinovich O. F., Dmitrieva N. A. i dr. Primenenie Imudona v kompleksnoj terapii disbakteriozov polosti rta // Klinicheskaja stomatologija. 2001. № 3. S. 70–72.

36. Радышевская Т. Н., Старикова И. В. Гендерные особенности распространенности заболеваний пародонта у детей пубертатного возраста // Сборники конференций НИЦ Социосфера. 2017. № 23. С. 67–69.

Radyshevskaja T. N., Starikova I. V. Gendernye osobennosti rasprostranennosti zabolevanij parodonta u detej pubertatnogo vozrasta // Sborniki konferencij NIC Sociosfera. 2017. № 23. S. 67–69.

37. Савичук Н. О., Марченко О. А. Дисбиоз и воспаление в комплексной терапии хронического генерализованного катарального гингивита у детей школьного возраста // Современная стоматология. 2015. № 3 (77). С. 46.

Savichuk N. O., Marchenko O. A. Disbioz i vospalenie v kompleksnoj terapii hronichekogo generalizovannogo kataral'nogo gingivita u detej shkol'nogo vozrasta // Sovremennaja stomatologija. 2015. № 3 (77). S. 46.

38. Салехова Л. И. Факторы риска и характер изменений зубочелюстной системы у детей и подростков при рецессии десны.— Казань, 2013.— 19 с.

Salehova L. I. Faktory riska i harakter izmenenij zubocheljustnoj sistemy u detej i podrostkov pri recessii desny.— Kazan', 2013.— 19 s.

39. Скрипкина Г. И. Определение количественного состава микрофлоры полости рта у детей на стоматологическом приеме // Стоматология детского возраста и профилактика. 2010. Т. 9. № 3. С. 30–31.

Skripkina G. I. Opredelenie kolichestvennogo sostava mikroflory polosti rta u detej na stomatologicheskom prieme // Stomatologija detskogo vozrasta i profilaktika. 2010. T. 9. № 3. S. 30–31.

40. Терапевтическая стоматология: Учебное пособие / под ред. проф. Л. А. Дмитриевой.— М.: МЕДпресс-информ, 2003.— 896 с.

Terapevticheskaja stomatologija: Uchebnoe posobie / pod red. prof. L. A. Dmitrievoj.— M.: MEDpress-inform, 2003.— 896 s.

41. Улитовский С. Б., Алексеева Е. С., Васянина А. А. Проблемы пародонтологии и современные проблемы их решения // Пародонтология. 2015. № 3 (76). Т. 20. С. 33–36.

Ulitovskij S. B., Alekseeva E. S., Vasjanina A. A. Problemy parodontologii i sovremennye problemy ih reshenija // Parodontologija. 2015. № 3 (76). T. 20. S. 33–36.

42. Ушаков Р. В., Царев В. Н. Микрофлора полости рта и ее значение в развитии стоматологических заболевании // Стоматология для всех. 1998. № 3. С. 22–26.

Ushakov R. V., Carev V. N. Mikroflora polosti rta i ee znachenie v razvitii stomatologicheskih zabolevanii // Stomatologija dlja vseh. 1998. № 3. S. 22–26.

43. Хазанова В. В., Земская Е. А., Дмитриева Н. А. Микробная флора и гуморальные факторы защиты при одонтогенных воспалениях в челюстно-лицевой области // Стоматология. 1994. Т. 73. № 1. С. 17–19.

Hazanova V. V., Zemskaja E. A., Dmitrieva N. A. Mikrobnaja flora i gumoral'nye faktory zashhity pri odontogennyh vospalenijah v cheljustno-licevoj oblasti // Stomatologija. 1994. T. 73. № 1. S. 17–19.

43. Хазанова В. В., Рабинович И. М., Земская Е. А. и др. Изучение микробиоценоза при хронических заболеваниях слизистой оболочки полости рта // Стоматология. 1996. Т. 75. № 1. С. 17–19.

Hazanova V. V., Rabinovich I. M., Zemskaja E. A. i dr. Izuchenie mikrobiocenoza pri hronicheskih zabolevanijah slizistoj obolochki polosti rta // Stomatologija. 1996. T. 75. № 1. S. 17–19.

44.Червинец В. М., Гаврилова О. А., Червинец Ю. В. и др. Микрофлора полости рта детей 7–11 лет // Успехи современного естествознания. 2009. № 2. С. 73а-73.

Chervinec V. M., Gavrilova O. A., Chervinec Ju. V. i dr. Mikroflora polosti rta detej 7–11 let // Uspehi sovremennogo estestvoznanija. 2009. № 2. S. 73a-73.

Полный список литературы находится в редакции

Поступила 04.09.2017

Координаты для связи с авторами:
450000, г. Уфа, ул. Ленина, д. 3
БашГМУ
Кафедра ортопедической стоматологии и челюстно-лицевой хирургии с курсами ИДПО

МЕЖДУНАРОДНЫЙ
КОНСУЛЬТАЦИОННО-ОБРАЗОВАТЕЛЬНЫЙ
ЦЕНТР СОВРЕМЕННОЙ СТОМАТОЛОГИИ

MEDICAL
consulting group

#учимсяулучших

www.medical-cg.ru

эндодонтия

ортопедия

имплантология

пародонтология

эффективное управление

ортодонтия

Москва | Телефон / факс: +7 (495) 775-82-25,
+7 (910) 442-07-94
info@medical-cg.ru

Санкт-Петербург | Телефон / факс: +7 (812) 31-31-9-31
(добавочный 203), +7 (911) 827-61-00
lugovkina@nsella.ru

DOI: 10.25636/PMP.3.2018.4.2

Клинико-экспериментальное обоснование применения реминерализующего средства у детей дошкольного возраста с соматической патологией. Часть II*

Д.О. АТЕЖАНОВ, к.м.н., ассистент
Кафедра стоматологии детского возраста
Казахский национальный медицинский университет им. С.Д. Асфендиярова, г. Алма-Ата

Clinical-experimental rationale for application of remineralizing drug for children of preschool age with somatic pathology. Part II

D.O. ATEZHANOV

Резюме

Исследования состояли из двух частей: экспериментальные и клинические. В эксперименте у 36 белых крыс моделировали кариес зубов. У 100% крыс развился кариес при интенсивности 3,45 ± 0,24. Применение реминерализующего средства (патент №25869 Республики Казахстан) у животных на фоне кариесогенной диеты позволило на 33% снизить развитие кариеса зубов у крыс, который протекал в более легкой форме.

Клиническими исследованиями установлено увеличение кариеса зуба у детей с 2 до 6 лет (70-75%). Основными факторами риска развития кариеса зубов являлись гипоплазия (у 30%), негигиеническое содержание полости рта (64%) и снижение структурно-функциональной резистентности эмали.

После получения разрешения к клиническому применению реминерализующего препарата и информированного согласия у родителей препарат использовался у 54 детей дошкольного возраста с начальными формами кариеса. Установлено, что улучшает гигиену полости рта, повышает резистентность эмали, обладает противокариозным и противовоспалительным свойствами, которые в совокупности объясняют его эффективность при кариесе в стадии белого пятна.

Ключевые слова: экспериментальный кариес зуба, дети, гипоплазия, гигиена полости рта, резистентность эмали, ремтерапия.

Abstract

The studies consisted of two parts: experimental and clinical. In the experiment, 36 white rats were modeled with dental caries. 100% of rats developed caries at an intensity of 3.45 ± 0.24. The use of remineralizing drug for animals against the background of a cariogenic diet made it possible to reduce the development of caries of rats' teeth by 33%, which proceeded in a lighter form.

Clinical studies have established an increase in children's tooth decay from 2 to 6 years (70-75%). The main risk factors for tooth decay were tooth hypoplasia (30%), unhygienic oral cavity (64%), and a decrease in structural and functional resistance of the enamel.

After receiving permission for the clinical use of remineralizing drug and obtaining informed consent from the parents, the drug was used for 54 preschool children with the initial forms of caries. It is established that this drug improves oral hygiene, increases enamel resistance, and has anti-carious, anti-inflammatory properties, which together explains its effectiveness in caries in the white spot stage.

Key words: experimental tooth caries, children, hypoplasia, oral hygiene, enamel resistance, «Remin», rem-therapy.

** Часть I см. «Стоматология детского возраста и профилактика» №3/2018*

Использование стоматологического реминерализирующего средства (патент №25869 Республики Казахстан) не сопровождается изменением картины крови, свидетельствующими об их влиянии на функцию печени, почек и минеральный обмен. По сравнению с крысами, получавшими карисоегенную диету, происходит достоверно значимое снижение уровня АЛТ, креатинина и повышение кальция и фосфора.

Таким образом, карисогенная диета сопровождается токсическим влиянием преимущественно на печень, оказывает гипокальциемический эффект. Использование реминерализирующего средства оказывает гепатопротекторное и модулирующее влияние на содержание кальция. Концентрация белка, кальция и фосфора у крыс достоверно возрастает, концентрация же креатинина достоверно снижается.

Изучение активности щелочной и кислой фосфатаз показало, что кариесогенная диета приводит к достоверному увеличению активности КФ более двух раз и одновременному снижению активности ЩФ в 2,8 раза. Установлено моделирующее влияние средства на активность фосфатаз, что оказывает положительное действие на фосфатазы пульпы зубов крыс.

Изучение содержания лизоцима и кальция в ротовой жидкости показало, что у крыс, находящихся на кариесогенной диете, содержание лизоцима достоверно снижается в 2,4 раза. Кариесогенная диета также приводила к достоверному снижению уровня кальция в ротовой жидкости. Применение стоматологического реминерализирующего средства предупреждало снижение антимикробной активности ротовой жидкости и достоверно повышало уровень кальция в ротовой жидкости.

Среднее число пораженных кариесом зубов на одну крысу (интенсивность) у интактных крыс на 90 сутки наблюдения (виварийная пища) составило 0,33 ± 0,10. У крыс, находящихся на кариесогенной диете, этот показатель составил 3,4 ± 0,3 (увеличение в 10 раз).

Эти данные убедительно доказывают выраженное кариеспротекторное действие применения реминерализирующего средства у крыс с экспериментальным кариесом зубов.

Результаты клинических наблюдений были подтверждены морфологическими исследованиями. Несмотря на то что у животных, находящихся на кариесогенной диете, в ранние сроки наблюдаются нарушения общего обмена веществ (углеводного, белкового, минерального), клинико-морфологические изменения в тканях зубов возникают несколько позже.

На 30 сутки наблюдения, на основании изучения клинических данных и шлифов блоков челюстей крыс с экспериментальным кариесом, были обнаружены первые признаки очаговой деминерализации зубов. Причем прогрессирующее течение процесса выявлено у животных контрольной группы, находящихся на кариесогенной диете. В 63,5% случаев процесс в зубах мы расценивали как очаговую пигментацию эмали зуба (стадия пятна). При этом процесс преимущественно локализовался в фиссурах коренных зубов. Межпризменные участки эмали были расширены, контуры эмалевых призм были четкие, хотя имело место нарушение правильности их расположения. В 36,5% зубах был выявлен кариес эмали. Определялся очаговый дефект эмали с неровными краями. По периферии образовавшегося дефекта отмечалась пигментация, которая распространяется в подлежащий слой дентина. Эмалево-дентинная граница сохранена.

На 90 сутки наблюдения у всех крыс, находящихся на кариесогенной диете, развился кариес зуба. При этом, в 12,5% случаях развился кариес эмали, в 30% – средний кариес и 30% – углубленный средний кариес. При этом эмалево-дентинная граница была нарушена, образовался очаговый дефект дентина на разной глубине. При углубленном среднем кариесе оставалась небольшая прослойка дентина над пульпой зуба. Дентинные канальцы были расширены, местами сливались, в них выявлялись микроорганизмы. Определялась масса некротизированного дентина. Глубже располагался слой уплотненного дентина с суженными дентинными канальцами. На 120 сутки наблюдения преимущественно определялся глубокий (перфоративный) кариес (40,0%). Эта стадия характеризовалась сообщением кариозной полости с полостью зуба и образованием обширных дефектов твердых тканей. В связи с тем что кариес зубов у крыс является постоянно прогрессирующим патологическим процессом, с удлинением срока наблюдения увеличивалось число зубов с перфоративным кариесом, который достигал 100% к концу срока наблюдения.

Использование различных противокариозных средств у экспериментальных животных, находящихся на кариесогенной диете, влияло не только на клиническую картину процесса, но и на морфологическую характеристику. В отличие от показателей у крыс контрольной группы, у животных, где использовался реминерализующий «Ремин», отмечалась задержка развития кариозного процесса. Так, на 120 сутки наблюдения число зубов с глубоким (перфоративным) кариесом у подопытных животных было значительно меньше, чем в контрольной группе. На 30 сутки наблюдения число зубов с первой стадией кариеса было на 12,5% больше, чем в контроле. На 90 сутки наблюдения в этой группе встречались 10,6% зубов с первой стадией кариеса, тогда как у животных контрольной и всех подопытных групп зубов с такой стадией кариеса не было. У крыс контрольной и подопытных групп на 120 сутки появлялись зубы с перфоративным кариесом.

По клинико-морфологической классификации экспериментального кариеса у двух крыс (29,2%) на 60 сутки эксперимента визуально и морфологически определялся кариес эмали (1 интактная и 2 подопытные крысы). Средний кариес выявлен у 8 крыс (4 контрольная и 4 подопытные), что составило 52,1% (рис. 1). При этом на шлифах зубов контрольной группы животных экспериментальным кариесом, находящихся на кариесогенной диете, на 60 сутки наблюдения определяются расширенные дентиновые канальца, четко различима зона прозрачного дентина в виде линии (окраска гематоксилин-эозином, увеличение х100).

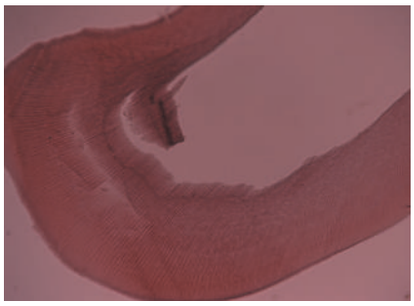

Рис. 1

При глубоком (перфоративном) кариесе (рис. 2) на шлифах зубов контрольной группы животных с экспериментальным кариесом, находящихся на кариесогенной диете на 90 сутки наблюдения, определяются четко различимые три зоны кариозных полостей. Участки с размягченным дентином, участки с расширенными дентиновыми канальцами и между этими участками зона прозрачного дентина (окраска гематоксилин-эозином, увеличение х100).

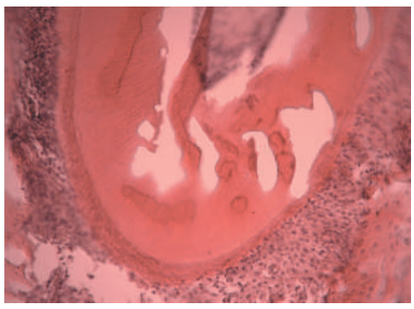

Рис. 2

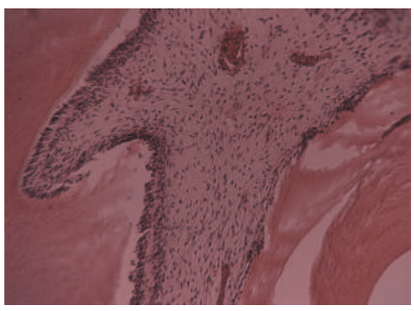

Рис. 3

На рисунке 3 на шлифах зубов контрольной группы животных с экспериментальным кариесом, находящихся на кариесогенной диете, на 90 сутки наблюдения определяются реактивные изменения пульпы при кариесе: полнокровие и стаз в пульпе. Сетчатость пульпы, картина атрофии. Деструкция дентина, сохранившийся дентин с расширенными канальцами (окраска гематоксилин-эозином, увеличение х100).

Таким образом, кариес зубов определен у 100% крыс, находившихся на кариесогенной диете при интенсивности процесса 3,45 ± 0,24. Применение реминерализующего средства животным на фоне кариесогенной диеты позволило снизить кариозный процесс до 67,0%. Следовательно, под влиянием реминерализующего средства в эксперименте на 33% удалось снизить развитие кариеса зубов у крыс, который протекал в более легкой форме.

Реминерализующее средство апробировалось в стоматологической клинике «Алма-Мед» г. Алма-Ата с целью профилактики и лечения начальных форм кариеса у 54 детей дошкольного возраста, страдающих различными соматическими заболеваниями (пороки развития ССС, органов дыхания, пищеварительной системы, ЦНС и др.), которые представлены в таблице 1.

Таблица 1. **Распространенность и интенсивность кариеса зубов у детей дошкольного возраста с соматической патологией**

Возраст детей, лет	Распространенность,%				Интенсивность (кп +КПУ)			
	Практически здоровые		С соматической патологией		Практически здоровые		С соматической патологией	
	M	±m	M	±m	M	±m	M	±m
2	12,5	±8,76	20,0	±4,34	0,13	±0,23	1,50	±0,32*
3	25,0	±8,76	26,7	±3,52	0,50	±0,33	2,10	±0,63*
4	56,3	±6,32	75,0	±3,92*	1,42	±0,24	3,80	±1,17*
5	55,6	±7,96	70,0	±3,35*	1,67	±0,30	3,32	±0,56*
6	83,3	±6,32	75,0	±4,62*	2,83	±0,24	4,17	±1,27*
В%	38,8	±6,35	53,3	±3,92*	1,09	±0,24	3,00	±0,73*

** Различие результатов статистически достоверно (P < 0,05) по сравнению с показателями у практически здоровых детей дошкольного возраста.*

Кариозный процесс развивался у детей с 2 лет и достигал своих высоких показателей к 6 годам (до 75%). Основными факторами риска развития кариеса зубов являлись гипоплазия зубов (у 30%) и негигиеническое содержание полости рта (64%). У большинства детей определялись средняя и пониженная структурно-функциональная резистентность эмали. В 6% случаев встречалась задержка развития ЗЧС, формирующиеся зубочелюстные аномалии наблюдались у 36,3%. К 6 годам заболевания тканей пародонта составили 29,6%. Различные заболевания и аномалии слизистой полости рта (короткая уздечка губ и языка, мелкое преддверие рта) диагностированы у 26% обследованных детей данного возраста. Стоматологический уровень здоровья составил 63,60 ± 0,54% (в норме –85,10 ± 0,55%), что ниже оптимального уровня на 21,5%.

Все дети с соматической патологией находились на диспансерном учете у педиатра. Дети проходили регулярное обследование и лечение по поводу основной болезни у специалистов. Сравниваемую группу составили 45 практически здоровых детей, которые пользовалась общепринятыми правилами гигиены полости рта.

Профессиональную чистку зубов детям проводили при наличии обильных мягких и твердых зубных отложений. Все исследуемые дети были обучены правилам гигиены полости рта. Дети основной группы в течение одного года получали четыре курса реминерализующей терапии с применением реминерализирующего средства (поквартально).

МЕТОДИКА ПРОВЕДЕНИЯ РЕМТЕРАПИИ

5 г сухого порошка разводили в 30 мл теплой кипяченой воды. Готовый раствор делили на две части. Перед нанесением средства поверхности зубов очищали от налета раствором антисептика. В приготовленном растворе смачивали стерильную салфетку, затем укладывали ее в одноразовую каппу, фиксировали на зубах нижней челюсти. После этого аналогичным путем приготовленную салфетку укладывали в одноразовую каппу и фиксировали на зубах верхней челюсти, после чего ребенок плотно смыкал челюсти. При необходимости медицинская сестра или мама ребенка поддерживали челюсти в плотном состоянии. Ремтерапия длилась 5-7 минут, затем каппы с салфетками удалялись из полости рта. Для достижения наилучшей эффективности лечебно-профилактического средства рекомендовали не принимать пищу в течение 30 минут после проведения процедуры. Курс ремтерапии состоял из 10 ежедневных процедур.

Соблюдали стандартизированные условия исследования для обеих групп исследуемых детей. Дети

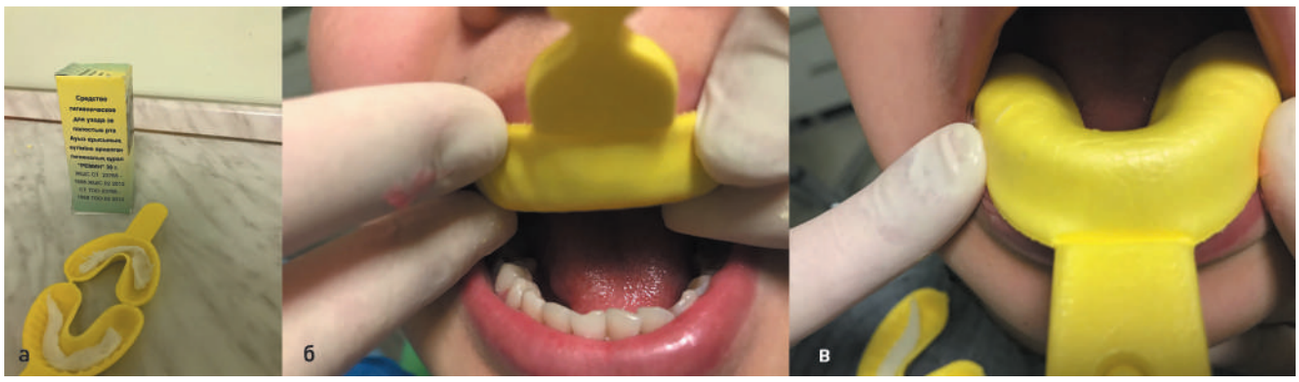

Рис. 4. **а) внешний вид упаковки стоматологического средства «Ремин» и смесь, подготовленная для ремтерапии по нашей модификации; б) положение индивидуальной каппы с стоматологическим средством «Ремин» на верхнем и в) нижнем зубных рядах**

обеих группы чистили зубы выданными образцами зубной пасты два раза в день по общепринятым правилам утром и вечером под контролем родителей.

РЕЗУЛЬТАТЫ ИССЛЕДОВАНИЙ

После принятых лечебно-профилактических стоматологических мер гигиеническое состояние полости рта значительно улучшилось, что характеризовалось снижением показателя ГИ с 2,30 ± 0,18 до 1,43 ± 0,12 ($P < 0,05$). У 19,8% маленьких пациентов появились хорошие гигиенические навыки, количество пациентов с удовлетворительными гигиеническими навыками увеличилось до 64,6%, количество детей с неудовлетворительными гигиеническими навыками осталось в пределах 15,6%. Детей с плохими гигиеническими навыками не выявлено.

Положительная динамика в оздоровлении полости рта после одного курса лечебно-профилактических стоматологических мер сопровождалось улучшением состояния зубов. В участках меловидных пятен отмечался блеск эмали, уплотнение ткани; края кариозной полости становились плотнее, менее хрупкими. При повторных осмотрах наблюдается сохранность пломб, их хорошее краевое прилегание, не выявлено развитие вторичного кариеса, отсутствуют вновь пораженные кариесом зубы. У детей отмечается удовлетворительное гигиеническое состояние, позитивное отношение к стоматологическим манипуляциям. После одного курса лечебно-профилактических стоматологических мер увеличились количество детей хорошими и удовлетворительными гигиеническими навыками и, соответственно, снизилось количество детей с неудовлетворительными гигиеническими навыками.

После снятия острой зубной боли (хирургическими методами или консервативным лечением зубов) приступали к реминерализующей терапии. После двух-трех сеансов ремтерапии продолжали лечение зубов, требующих консервативной терапии.

Через 30 дней после ремтерапии выявили статистически достоверное снижение показателя ТЭР-теста, интенсивную редукцию ЗН и снижение индекса РМА. Через 6 месяцев у пациентов основной группы хорошие и удовлетворительные результаты повысились до 93,3% (в исходном состоянии у 24,5%). Это сопровождалось редукцией кариеса в группе пациентов, где проводился комплекс лечебно-профилактических мероприятий с включением нового стоматологического реминерализирующего средства с статистически достоверным улучшением показателей ТЭР-теста и РМА. Если у пациентов сравниваемой группы после проведенного комплекса лечебно-профилактических мер, гигиена полости рта улучшилась в три раза, то у пациентов основной группы эти показатели повысились в четыре раза. Улучшение гигиенического состояния полости рта сопровождалось редукцией кариеса у пациентов основной группы.

После санации полости рта и обучения детей с соматической патологией гигиене полости рта, воспалительные явления в тканях пародонта снижались и сопровождались повышением показателя индекса РМА. Благодаря улучшению гигиенического состояния полости рта и проведению комплекса лечебно-профилактических мероприятий с включением нового стоматологического реминерализирующего средства новые кариозные полости в зубах не появлялись.

Таким образом, установлено, что новое отечественное стоматологическое реминерализирующее средство улучшает гигиену полости рта, повышает резистентность эмали, обладает противокариозным и противовоспалительным свойствами, которые в совокупности объясняет его эффективность при кариесе в стадии белого пятна и стабилизации кариозного процесса у детей с соматической патологией.

СПИСОК ИСПОЛЬЗОВАННОЙ ЛИТЕРАТУРЫ

1. Восканян А. Р., Аюпова Ф. С., Зобенко В. Я., Алексеенко С. Н. Стоматологический статус и факторы риска ухудшения стоматологического здоровья по результатам профилактического осмотра детей г. Краснодара // Стоматология детского возраста и профилактика. 2017. №4. С. 64-69.

Voskanjan A. R., Ajupova F. S., Zobenko V. Ja., Alekseenko S. N. Stomatologicheskij status i faktory riska uhudshenija stomatologicheskogo zdorov'ja po rezul'tatam profilakticheskogo osmotra detej g. Krasnodara // Stomatologija detskogo vozrasta i profilaktika. 2017. №4. S. 64-69.

2. Жирова В. Г., Демьяненко С. А. Стоматологическое здоровье детей Крыма и пути его совершенствования // Стоматология детского возраста и профилактика. 2017. Т. 16. №2 (61). С. 49-53.

Zhirova V. G., Dem'janenko S. A. Stomatologicheskoe zdorov'e detej Kryma i puti ego sovershenstvovanija // Stomatologija detskogo vozrasta i profilaktika. 2017. T. 16. №2 (61). S. 49-53.

3. Кисельникова Л. П., Бояркина Е. С., Зуева Т. Е., Мирошкина М. В., Федотов К. И. Динамика поражаемости кариесом временных и постоянных зубов у детей в возрасте 3-13 лет г. Москвы // Стоматология детского возраста и профилактика. 2015. Т. 14. №3 (54). С. 3-7.

Kisel'nikova L P., Bojarkina E. S., Zueva T. E., Miroshkina M. V., Fedotov K. I. Dinamika porazhaemosti kariesom vremennyh i postojannyh zubov u detej v vozraste 3-13 let g. Moskvy // Stomatologija detskogo vozrasta i profilaktika. 2015. T. 14. №3 (54). S. 3-7.

4. Корчагина В. В. Достижение максимального стоматологического здоровья детей раннего возраста внедрением современных технологий: Автореф. дис. ... д-ра мед. наук. – М.: МОНИКИ, 2008. – 35 с.

Korchagina V. V. Dostizhenie maksimal'nogo stomatologicheskogo zdorov'ja detej rannego vozrasta vnedreniem sovremennyh tehnologij: Avtoref. dis. ... d-ra med. nauk. – M.: MONIKI, 2008. – 35 s.

5. Мулдашева А. Г., Супиева Э. Т. Особенности клинического течения и лечения кариеса временных у детей // Concept стоматология (Алматы). 2016. №1-2. С. 42-44.

Muldasheva A. G., Supieva E. T. Osobennosti klinicheskogo techenija i lechenija kariesa vremennyh u detej // Concept stomatologija (Almaty). 2016. №1-2. S. 42-44.

6. Русакова Е. Ю. Повышение эффективности стоматологической реабилитации у детей с хронической соматической патологией: Автореф. дис. ... д-ра мед.наук. – М., 2014. – 32 с.

Rusakova E. Ju. Povyshenie effektivnosti stomatologicheskoj reabilitacii u detej s hronicheskoj somaticheskoj patologiej: Avtoref. dis. ... d-ra med.nauk. – M., 2014. – 32 s.

7. Соловьева А. М. Связь стоматологического и общего здоровья // Институт стоматологии (Санкт-Петербург). 2012. №2. С. 1-2.

Solov'eva A. M. Svjaz' stomatologicheskogo i obshhego zdorov'ja // Institut stomatologii (Sankt-Peterburg). 2012. №2. S. 1-2.

8. Старовойтова Е. Л., Антонова А. А., Стрельникова Н. В., Лемешенко О. В. Информативность определения кариесогенных бактерий вида Streptococcus mutans и Lactobacillus spp. у детей раннего возраста // Стоматология детского возраста и профилактика. 2017. Т. 16. №3 (62). С. 4-8.

Starovojtova E. L., Antonova A. A., Strel'nikova N. V., Lemeshenko O. V. Informativnost' opredelenija kariesogennyh bakterij vida Streptococcus mutans i Lactobacillus spp. u detej rannego vozrasta // Stomatologija detskogo vozrasta i profilaktika. 2017. T. 16. №3 (62). S. 4-8.

9. Axelsson P. Diagnosis and risk prediction of dental caries. – Quintessence Pabllishing Co. Inc., 2000. – 307 p.

10. Bagramian R. A., Garcia-Godoy F., Volpe A. R. The global increase in dental caries. A pending public health crisis // American J. of Dentictry. 2009. №1. P. 3-8.

11. Caufield P. W. Dental caries transmissible and infectious disease, revisited, a position paper // Pediatz. Dent. 1997. №19. P. 491-499.

12. Sudna P., Bhasin S., Anegundi R.T. Prevalence of dental caries among 5-13 – year-old children of Mangalore city // J. Indian Soc. Pedod. Prev. Dent. 2005. №6. P. 74-79.

Поступила 10.08.2018

Координаты для связи с автором:
050012, Казахстан, г. Алма-Ата,
ул. Толе би, д. 94

III Российский региональный конгресс Международной ассоциации детской стоматологии (IAPD)

25-26 сентября 2018 года в Москве с огромным резонансным успехом в необыкновенно теплой атмосфере состоялся III Российский региональный конгресс Международной ассоциации детской стоматологии (IAPD). Это крупнейшее по значимости событие в детской стоматологии России и не только. IAPD выполняет роль глобального рупора в области профилактики стоматологических заболеваний и повышения качества оказания стоматологической помощи детскому населению, а также продвигает современные знания по детской стоматологии по всему миру с целью улучшения качества жизни детей всех стран. Столь значительное научное мероприятие для детских стоматологов в Москве — плод длительного успешного сотрудничества между российской секцией IAPD, секцией детской стоматологии СтАР и Международной ассоциацией детской стоматологии. Проведение международных конгрессов такого уровня позволяет практикуюшим врачам быть в курсе событий, пообшаться со своими учителями, с авторитетными интересными лекторами и коллегами, посвятившими себя миру детской стоматологии.

В работе Конгресса приняли участие более 400 практических врачей из различных регионов России, а также лекторы и гости из Германии, Греции, Ирландии, Израиля, Чили, Белоруссии, Молдавии, Украины, Казахстана, Узбекистана, Таджикистана, Молдовы, Турции, Китая.

Традиционное выступление маленьких артистов зажигательного танцевального ансамбля, приехавшего из подмосковного г. Дзержинска было встречено с большим воодушевлением гостями Конгресса.

Официальная торжественная часть Конгресса началась с приветствий ко всем собравшимся. К участникам обратились: главный внештатный специалист-стоматолог Минздрава РФ, заслуженный врач РФ, член-корреспондент РАН, профессор, ректор МГМСУ им. А. И. Евдокимова, председатель оргкомитета Конгресса Янушевич О. О.; президент Стоматологической ассоциации России (СтАР) Садовский В. В.; академик РАМН Леонтьев В. К.; главный внештатный специалист по детской стоматологии Минздрава РФ, декан стоматологического факультета СПБГПМУ Климов А. Г.; заведующая кафедрой детской стоматологии МГМСУ им. А. И. Евдокимова, президент российской секции детских стоматологов в IAPD, профессор, научный руководитель Конгресса Кисельникова Л. П.; генеральный директор выставочной компании «Дентал Экспо» Бродецкий И. И. Профессор Н. Крамер (Германия) и Э. О. Коннелл (Ирландия) тепло поприветствовали собравшихся от Международной ассоциации детских стоматологов (IAPD) и пожелали успехов в работе Конгресса. В содержательной красивой презентации они рассказали, что в настоящее время в состав IAPD входят более 15 000 детских стоматологов из 69 стран мира, российская секция детских стоматологов в IAPD является одной из наиболее многочисленных. Членство в IAPD дает привилегии доступа к электронным версиям международных стандартов лечения; регулярное получение журнала Международной ассоциации детских стоматологов, льготное посещение конгрессов этой организации.

В рамках торжественной части председатель детской секции СтАР Дроботько Л. Н. провела награждение победителей и лауреатов конкурса «На самый интересный случай из практики молодого детского стоматолога». Конкурс этого года был интернациональным. Его конкурсанты — молодые детские стоматологи из разных регионов России, а также из Белоруссии, Узбекистана, Китая, Австрии. Победительницей стала Кривцова Д. А. из Волгограда (Россия). Все участники конкурса получили заслуженные награды и ценные подарки от партнеров Конгресса.

Основная научная программа форума была как всегда насыщенной. В первый день модераторами Конгресса являлись Терехова Т. Н. (Белоруссия), Якубова И. И. (Украина), Хамадеева А. М. (Россия), Ермуханова Г. Т. (Казахстан), Скрипкина Г. И. (Россия), они отлично справились со своей задачей. Все доклады были интереснейшими, полезными, содержательными и были горячо приняты собравшимися докторами.

Норберт Крамер (Германия) выступил с докладом «Новые аспекты в лечении молярно-резцовой гипоминерализации»; Татьяна Зуева, Вера Романовская (Россия) представили доклад «Новые возможности в оптимизации профессиональной и индивидуальной гигиены полости рта»; лекция Инессы Якубовой (Украина) затронула стоматологические проблемы детей аутического спектра и путях их решения; Антонина Гецман (Россия) осветила проблемы острой боли на детском приеме; Лариса Кисельникова (Россия) выступила с докладом «Сменный прикус — ракурсы профилактики кариеса постоянных зубов»; Ирис Слуцки-Гольдберг (Израиль) поведала о реваскуляризации пульпы постоянных зубов с несформированным корнем и о том, что мы (детские врачи) можем на данный момент делать. В завершении первого дня Конгресса Людмила Дроботько, Светлана Страхова (Россия) рекомендовали, как помочь ребенку справиться с болью при заболеваниях слизистой рта.

По итогам первого дня участники Конгресса узнали о современных тенденциях развития мировой стоматологии как науки, ознакомились с инновационными технологиями в детской стоматологии, клиническим опытом по вопросам, востребованным на практике.

26 сентября 2018 года III Российский региональный конгресс Международной ассоциации детской стоматологии (IAPD) продолжил свою работу.

Модераторами основной программы второго дня были: Кисельникова Л. П. (Россия), Маслак Е. Е. (Россия), Муртазаев С. М. (Узбекистан), Шаковец Н. В. (Белоруссия), Косюга С. Ю. (Россия).

Ведущие специалисты вели профессиональный диалог по современным достижениям стоматологии, фармакологии, правовым аспектам стоматологической помощи детям.

В лекции Александра Шумского (Россия) был отражен индивидуальный подход к лечению хронической герпетической инфекции. Андреас Агропулос (Греция) в докладе «Доказательства в пользу применения новых технологий профилактики кариеса у детей. Биоактивные материалы в детской стоматологии: время проводить лечение зубов материалами, подобными натуральной кости» особое внимание уделил данной проблеме — относительно применения в детской стоматологии. Нателла Крихели (Россия) поделилась опытом проведения микроабразии эмали и отбеливания зубов в подростковом возрасте и дала четкие рекомендации по данному вопросу. Высокоинформативной была лекция Энн О'Коннелл (Ирландия) «Лечение травмы временных и передних постоянных зубов с несформированными корнями у детей».

Марсело Игнасио Валле Малуенда (Чили) известен детским стоматологам многих стран своим нестандартным подходом при оказании стоматологической помощи детям как на поликлиническом приеме, так и при оказании стоматологической помощи детям аутического спектра, об этом он рассказал в своем выступлении. Юрий Васильев (Россия) в докладе доложил об особенностях проведения местного обезболивания с учетом клинико-анатомических особенностей в детской стоматологии. Яна Седнева (Россия) четко структурировала правовые аспекты работы врача-стоматолога детского, что является крайне актуальным в настоящее время.

Подвели итоги работы форума научный руководитель Конгресса Кисельникова Л. П., президент российской секции детских стоматологов в IAPD и Дроботько Л. Н., председатель детской секции СтАР.

В завершение участники Конгресса поблагодарили

организаторов форума за успешную работу III Российского регионального конгресса Международной ассоциации детской стоматологии. С теплыми словами выступили доктора Чебакова Т. И., Громова С. Н., Муртазаев С. М., Терехова Т. Н., Шаковец Н. В., Железный П. А., Сухляева Ю. В., Ерофеева Ю. Г. и другие.

В рамках пре- и постконгресса традиционно состоялись мастер-классы. Многочисленная аудитория собралась со всех концов России (Москва, Санкт-Петербург, Нижний Новгород, Южно-Сахалинск, Петрозаводск, Владикавказ, Краснодар, Волгоград, Ковров, Алексин, Ухта, Балашов, Уфа, Комсомольск-на-Амуре, Ростов-на-Дону, Екатеринбург, Орел, Кемерово, Новосибирск, Воронеж, Евпатория, Симферополь, Челябинск, Саратов).

Во время преконгресса 4 сентября ассистенты кафедры детской стоматологии МГМСУ им. А. И. Евдокимова Зуева Т. Е. и Романовская В. Н. провели мастер-класс на тему «Алгоритм проведения профессиональной гигиены в детском возрасте». Это интересная, актуальная тема для докторов. Врачи смогли ознакомиться со всеми существующими видами профессиональной гигиены в детском возрасте, получили объективные знания о минимизации негативных последствий применения таких методов у детей с неоконченными процессами созревания твердых тканей зубов.

В этот же день прошел семинар «Основы законодательной базы, регулирующей оказание медицинской помощи детям на стоматологическом приеме». Его проводили заместитель главного врача поликлиники 2-го Управления делами Президента РФ Панченко М. Л. и главный врач частной стоматологической поликлиники города Волгограда Мишарева Н. И. Слушатели были проинформированы о правах и обязанностях врачей при оказании медицинских услуг в условиях детского стоматологического приема, а также узнали, что права и обязанности есть не только у врачей, но и у родителей: родители тоже несут ответственность за здоровье маленьких пациентов.

В рамках преконгресса ассистент кафедры детской стоматологии МГМСУ им. А. И. Евдокимова Седойкин А. Г. провел мастер-класс на тему «Реставрация дефектов временных зубов у детей стандартными коронками». Семинар данной тематики пользуется большой популярностью среди детских стоматологов. Данный мастер-класс проводился в помещении на базе компании «3М», слушатели имели возможность отработать свои мануальные навыки на моделях. Помимо стандартных защитных коронок проводилась демонстрация и работа с полимерными коронками.

27 сентября, в рамках постконгресса, прошел семинар профессора Марсело Игнасио Валле Малуенда (Чили) на тему «Управление поведением неконтактного ребенка при стоматологическом лечении». Его творческий подход к профессии, нестандартные авторские методики работы с детьми произвели неизгладимое впечатление на участников. Они горячо поблагодарили лектора семинара за новые знания и положительные эмоции.

27-28 сентября профессор Кисельникова Л. П. и ассистент кафедры детской стоматологии МГМСУ им. А. И. Евдокимова Васильева Н. Ю. провели мастер-класс «Современные эндодонтические технологии в детской стоматологии». Доктора прослушали интересную и актуальную лекцию, смогли практически опробовать методики и материалы. Со слов участников, два дня прошли на одном дыхании.

Участники Конгресса с радостью отмечали, что прошедший Конгресс способствовал профессиональному развитию, знакомству с новейшими достижениями детской стоматологии, обмену опытом, установлению контактов с коллегами по всему миру; проведенные в различных форматах мероприятия в его рамках для них — это не только обучение, но и встреча коллег-единомышленников, их живое общение. Подобные конгрессы дают возможность профессионального диалога; на таких площадках происходит естественный синтез знаний и преемственность опыта различных поколений детских стоматологов России и зарубежных стран. Вместе это создает яркое и гармоничное единство профессионального пространства врачей-стоматологов детских. Дружеские фотосессии сопутствовали работе Конгресса.

В заключение хочется поблагодарить всех, кто принимал участие в организационной и координирующей работе Конгресса, кто принимал участие в лекционной программе и мастер-классах; всех собравшихся участников — за их приветливое и дружественное отношение к собравшимся коллегам, за сердца — неравнодушные и активные для новых знаний и работы с детьми.

Безусловно, огромная благодарность в проведении партнерам Конгресса: генеральный партнер Oral-B, платиновый партнер R.O.C.S., перебряные партнеры: 3M, Abbott, «ЛИДЕНТ Бэби», партнерам Конгресса Philips, BioRepair и постоянному информационному партнеру мероприятий, в которых участвуют детские врачи-стоматологи,— газете «Стоматология Сегодня» и журналу «Стоматология детского возраста и профилактика» издательства «Поли Медиа Пресс».

Материал подготовили
Г.И. Масис, Л.Н. Дроботько

DOI: 10.25636/PMP.3.2018.4.3

Анализ параметров лица пациентов с компенсированной вертикально-мезиальной формой повышенной стираемости зубов

Д.Н. БАЛАХНИЧЕВ*, аспирант
Р.С. СУББОТИН*, аспирант
С.Б. ФИЩЕВ*, д.м.н., проф., зав. кафедрой
А.В. ЛЕПИЛИН**, д.м.н., проф., зав. кафедрой
А.В. СЕВАСТЬЯНОВ***, д.м.н., доцент кафедры
*Кафедра стоматологии детского возраста и ортодонтии
ФГБОУ ВО «Санкт-Петербургский государственный педиатрический медицинский университет» Минздрава РФ
**Кафедра хирургической стоматологии и челюстно-лицевой хирургии
ФГБОУ ВО «Саратовский государственный медицинский университет им. И. В. Разумовского» Минздрава РФ
***Кафедра стоматологии ФГБОУ ВО «Санкт-Петербургский государственный педиатрический медицинский университет» Минздрава РФ

Analysis of the parameters of the face in patients with compensated vertically-mesial form of increased abrasion of teeth

D.N. BALAKHNICHEV, R.S. SUBBOTIN, S.B. FISHCHEV, A.V. LEPILIN, A.V. SEVASTYANOV.

Резюме

В работе представлены особенности морфометрических параметров лица у пациентов с повышенной стираемостью зубов без уменьшения высотой гнатической части. Морфометрические параметры лица при компенсированной вертикально-мезиальной форме повышенной стираемости зубов сравнили с нормой. Полученные данные могут быть использованы для определения тактики ортодонтического и протетического лечения пациентов с повышенной стираемостью зубов.

Ключевые слова: ортодонтия, ортопедия, повышенная стираемость зубов.

Abstract

The paper presents characteristics of morphometric parameters of the face in patients with increased dental abrasion without reducing the height of gnatichesky part. Morphometric parameters of a person when compensated vertically-mesial form of increased abrasion of teeth compared with the norm. The obtained data can be used to determine the tactics of orthodontic and prosthetic treatment of patients with increased dental abrasion.

Key words: orthodontia, orthopedia, increased dental abrasion.

Распространенность патологии челюстно-лицевой области, сопровождающейся уменьшением высоты гнатической части лица, довольно высока, и по данным различных авторов, составляет от 11% до 60% [1,3]. Такая вариабельность обусловлена несовершенством методов диагностики, различием в терминологии, отсутствии классификаций и определений форм снижения гнатической части лица. К тому же специалисты не уточняют этиологические факторы и динамику развития данной патологии [2, 4, 5, 7].

Важное место в клинике стоматологии занимают пациенты с повышенной стираемостью зубов (ПСЗ), причем втречается эта патология от 11,8% до 42,6% случаев [2-5, 8-11]. Причинами ПСЗ могут быть неполноценность твердых тканей зубов, функциональная перегрузка зубов, химическое воздействие, профессиональные вредности, состояние тонуса жевательных мышц и другие факторы [2, 3, 6-8].

Существующие в настоящее время классификации повышенной стираемости не отвечают систематизации клинических проявлений данной патологии [3, 5, 10, 11]. Если горизонтальная форма стираемости клинически определяется достоверно, то вертикальную

и смешанную и все другие формы отличить друг от друга можно лишь условно. Поэтому нами выделены помимо горизонтальной формы — вертикально-дистальная и вертикально-мезиальная, зависящие от вида прикуса и положения элементов височно-нижнечелюстных суставов. Гнатическая часть лица является вариабельной структурой краниофациального комплекса. Наиболее подвержены изменениям вертикальные параметры, что связано с анатомо-физиологическими особенностями роста и развития головы (смена зубов, аномалии окклюзии, потеря зубов, повышенная стираемость зубов и т.п.). Увеличение межальвеолярной высоты может приводить к увеличению тонуса жевательных мышц, и вызывать нарушения функции височно-нижнечелюстных суставов и структурных изменений в костной ткани челюстей [4, 5, 8, 10, 11].

Различают декомпенсированную и компенсированную ПСЗ. Декомпенсированная сопровождается уменьшением высоты гнатической части лица, а при компенсированной — уменьшения высоты гнатической части лица не происходит или оно незначительно. Это происходит за счет вакатной (ложной, заместительной) гипертрофии костных структур альвеолярных гребней [3, 4, 8-11].

На уменьшение высоты гнатической части лица оказывают влияния не только степень стираемости зубов, аномалии окклюзии в различных направлениях, но и изменения челюстно-лицевой области, происходящие при повышенной стираемости твердых тканей зубов, потери антагонистов и других сопутствующих патологических состояний [6, 8, 9]. В то же время нет четкого разграничения форм снижения высоты гнатической части лица у пациентов с повышенной стираемостью зубов. Не показаны основные морфометрические параметры лица с уменьшенной гнатической частью.

ЦЕЛЬ ИССЛЕДОВАНИЯ

Определение основных морфометрических параметров лица у пациентов с компенсированной вертикально-мезиальной формой повышенной стираемости зубов.

МАТЕРИАЛ И МЕТОДЫ ИССЛЕДОВАНИЯ

Проведено морфометрическое исследование параметров у пациентов 28 (13 мужчин и 15 женщин) с компенсированной вертикально-мезиальной формой повышенной стираемости зубов.

Группой сравнения являлись 64 человека (27 мужчин и 37 женщин) с физиологической окклюзией и интактными зубными рядами.

Телерентгенограммы получали с помощью аппарата Hitachi 450. Рентгеноцефалометрический анализ проводили по общепринятым в ортодонтии методикам и по компьютерной программе (Трезубов В. Н., Фадеев Р. А. с соавт., 2001).

Таблица 1. **Морфометрические параметры головы и лица**

Морфометрические параметры	Размеры лица (в мм) у людей	
	мужчины	женщины
n-me (высота лица)	125,64 ± 6,30	111,87 ± 2,26
gl — me	136,75 ± 3,29	122,34 ± 2,34
n-inc (выс. назомаксиллярного компл.)	81,47 ± 3,52	73,45 ± 2,24
sn-inc (высота зубоальв.части в.ч.)	21,82 ± 1,17	20,07 ± 1,24
n-sn	61,19 ± 2,70	58,57 ± 2,29
inc-me (высота нижней челюсти)	43,76 ± 3,32	41,52 ± 1,47
sn-spm (межгнатическая высота)	55,84 ± 4,50	53,16 ± 1,54
gn — me	6,52 ± 1,29	6,02 ± 1,19
inc — spm (высота зубоальв. части н.ч.)	21,96 ± 1,89	21,14 ± 1,27
gl — n	12,38 ± 2,62	10,38 ± 2,42
zy — zy	143,57 ± 5,10	138,41 ± 3,72
sn — gn	65,46 ± 1,43	63,28 ± 2,16

Кефалометрические измерения проводились с учетом указаний Рогинского Я. Я. (1968), Хорошилкиной Ф. Я. (1991), и осуществлялись в соответствии с требованиями антропометрии, которые предусматривают определение расстояния между общепринятыми точками. В качестве инструмента использовался стандартный штангенциркуль с ценой деления — 0,01мм.

РЕЗУЛЬТАТЫ ИССЛЕДОВАНИЯ И ИХ ОБСУЖДЕНИЕ

Установлена закономерность соотношения формы головы при различных морфометрических параметрах лица у контрольной группы.

Нами определены морфологические особенности строения головы и отдельных ее частей (лица, гнатической части лица, межгнатического расстояния, нижней челюсти). Морфометрические параметры рассмотрены с учетом полового диморфизма. Изучены размеры головы и лица. Определена взаимосвязь между отдельными морфометрическими параметрами головы и лица у мужчин и женщин.

Результаты исследования морфометрических параметров головы группы сравнения представлены в таблице 1.

Таким образом, у лиц мужского пола большинство морфометрических параметров головы и лица были больше, чем у женщин и имели достоверное различие.

В целом, морфологическая высота лица и высота назальной части у лиц мужского пола была больше, чем у женщин. В то же время высота гнатической части не имела достоверных отличий у мужчин и женщин.

Высота нижней челюсти (inc–me), как правило, в два раза превышала размеры зубоальвеолярной части как верхней, так и нижней челюстей. Совместная высота зубоальвеолярных частей верхней и нижней челюсти соответствовала размерам высоты нижней челюсти, и по этим признакам полового диморфизма нами не выявлено. Следует отметить, что высота зубоальвеолярной части верхней челюсти (sn–inc) соответствовала зубоальвеолярной части нижней челюсти (inc — spm) как у лиц мужского пола (21,82 ± 1,17 и 21,96 ± 1,89 соответственно), так и у лиц

женского пола (20,07 ± 1,24 и 21,14 ± 1,27 соответственно).

Результаты измерения лицевого скелета у пациентов с вертикально-мезиальной формой компенсированной повышенной стираемостью зубов отображены в таблице 2.

Результаты ТРГ показали, что для пациентов с компенсированной вертикально-мезиальной формой ПСЗ., было характерно увеличение угла выпуклости лица, который был больше нормы на 14 градусов, что характеризовало вогнутый профиль лица. Межальвеолярное расстояние было уменьшена на 1–3 мм, так как имело место смещение нижней челюсти мезиально и был увеличен угол нижней челюсти, что характерно для данного вида патологии. Межокклюзионный промежуток составлял 0–1,5 мм.

Таким образом, для пациентов с компенсированной вертикально-мезиальной формой повышенной стираемости зубов имело место незначительное снижение высоты нижнего отдела лица, в пределах 1–3 мм с характерными изменениями морфологических параметров челюстно-лицевой области в виде гипертрофии альвеолярных гребней челюстей и мезиальным сдвигом нижней челюсти.

Таблица 2. **Основные показатели телерентгенограмм пациентов с компенсированной вертикально-мезиальной формой ПСЗ**

Основные показатели телерентгенограммы	Результаты
(n-ss-spm) угловой параметр (выпуклость лица) в градусах	185,2 + 4,2
(sna–me) в мм (гнатическая высота лица по скелетным точкам)	58,7 + 5,5
(sn'-Kme') в мм (гнатическая высота лица по кожным точкам)	60,5 + 6,3
(go-x) в мм (угол нижней челюсти по вертикали)	64,6 + 6,5
(go-y) в мм (угол нижней челюсти по сагиттали)	1,2 + 0,61
(co-x) в мм (головка нижней челюсти по вертикали)	7,3 + 3,2
(co-y) в мм (головка нижней челюсти по сагиттали)	17,1 + 4,6

СПИСОК ИСПОЛЬЗОВАННОЙ ЛИТЕРАТУРЫ

1. Бердин В. В., Севастьянов А. В., Фищев С. Б., Дмитриенко Д. С., Лепилин А. В. К вопросу определения размеров зубных дуг в сагиттальном и трансверзальном направлениях // Стоматология детского возраста и профилактика. 2013. Т. XII. №3 (46). С. 43-45.

Berdin V. V., Sevast'janov A. V., Fishhev S. B., Dmitrienko D. S., Lepilin A. V. K voprosu opredelenija razmerov zubnyh dug v sagittal'nom i transverzal'nom napravlenijah // Stomatologija detskogo vozrasta i profilaktika. 2013. T. HII. №3 (46). S. 43-45.

2. Романовская А. П. Антропометрический метод оценки гармонии лица // Проблемы, достижения и перспективы развития медико-биологических наук и практического здравоохранения. Труды КГМУ. 2002. Т. 138. Ч. 1. С. 167-170.

Romanovskaja A. P. Antropometricheskij metod ocenki garmonii lica // Problemy, dostizhenija i perspektivy razvitija mediko-biologicheskih nauk i prakticheskogo zdravoohranenija. Trudy KGMU. 2002. T. 138. Ch. 1. S. 167-170.

3. Севастьянов А. В., Фищев С. Б., Орлова И. В. и др. Определение расположения постоянных зубов в зависимости от размера на ортопантомограммах // Стоматология детского возраста и профилактика. 2014. Т. XIII. №4 (51). С. 48-50.

Sevast'janov A. V., Fishhev S. B., Orlova I. V. i dr. Opredelenie raspolozhenija postojannyh zubov v zavisimosti ot razmera na ortopantomogrammah // Stomatologija detskogo vozrasta i profilaktika. 2014. T. HIII. №4 (51). S. 48-50.

4. Фищев С. Б., Севастьянов А. В., Дмитриенко Д. С., Бердин В. В., Лепилин А. В. Основные линейные параметры зубочелюстных дуг при нормодонтизме постоянных зубов // Стоматология детского возраста и профилактика. 2012. Т. XI. №3 (42). С. 38-42.

Fishchev S. B., Sevast'janov A. V., Dmitrienko D. S., Berdin V. V., Lepilin A. V. Osnovnye linejnye parametry zubocheljustnyh dug pri normodontizme postojannyh zubov // Stomatologija detskogo vozrasta i profilaktika. 2012. T. HI. №3 (42). S. 38-42.

5. Фищев С. Б., Севастьянов А. В., Орлова И. В., Королев А. И., Багомаев Т. С. Эффективность компьютерного моделирования результатов лечения пациентов с дефектами зубных рядов в сочетании с дистальной окклюзией // Стоматология детского возраста и профилактика. 2015. Т. XIV. №1 (52). С. 23-28.

Fishchev S. B., Sevast'janov A. V., Orlova I. V., Korolev A. I., Bagomaev T. S. Effektivnost' komp'juternogo modelirovanija rezul'tatov lechenija pacientov s defektami zubnyh rjadov v sochetanii s distal'noj okkljuziej // Stomatologija detskogo vozrasta i profilaktika. 2015. T. XIV. №1 (52). S. 23-28.

6. Bolton W. A. The clinical application of a tooth-size analysis // Am. J. Orthod. 1962. №48. P. 504-529.

7. Gesch D., Kirbschus A., Gedrange T. Do bivariate and multivariate cephalometric analyses lead to different results concerning the skeletal cause of postnormal occlusion? //Funct Orthod. 2005. Summer-Fall. №22 (2). P. 6-8, 10, 12-13.

8. Poosti M., Jalali T. Tooth size and arch dimension in uncrowded versus crowded Class I malocclusions // J. Contemp. Dent. Pract. 2007. №8 (3). P. 45-52.

9. Potter R. H., Nance W. E. A twin study on dental dimension. I, Discordance, asymmetry and mirror imagery // Am. J. Phys. Antropol. 1976. №44. P. 391-395.

10. Potter R.H., Nance W.E. A twin study on dental dimension. II, Independent genetic determinants // Am. J. Phys. Antropol. 1976. №44. P. 397-412.

11. Tanaka M. M., Johnson L. E. The prediction of the size of unerupted canins and premolars in a contemporary orthodontic population // JADA. 1974. №88. P. 798-801.

Поступила 27.05.2018

Координаты для связи с авторами:
194100, г. Санкт-Петербург,
Литовская ул., д. 2а

DENTODAY.RU

DOI: 10.25636/PMP.3.2018.4.4

Влияние типа кормления грудного ребенка на формирование звукопроизношения

В.М. ВОДОЛАЦКИЙ*, д.м.н., зав. кафедрой
Г.Н. СОЛОМАТИНА**, к.пед.н., доцент
*Кафедра стоматологии детского возраста
ФГБОУ ВО «Ставропольский государственный медицинский университет» Минздрава РФ
**Кафедра специальной педагогики и предметных методик
ГБОУ ВО «Ставропольский государственный педагогический институт»

The impact of the quality of nutrition in constitue in proper pronunciation

V.M. VODOLATSKY, G.N. SOLOMATINA

Резюме

В настоящее время у детей отмечается зависимость изменения характера и частоты нарушений звукопроизношения (45%), связанная с увеличением частоты зубочелюстной патологии, достигающей 75%.

Целью исследования стало изучение влияния типа кормления грудного ребенка на формирование звукопроизношения.

Проведен стоматологический и логопедический осмотр 17 детей в возрасте от 2,5 мес. до 1 года. Методы статистической обработки включали применение статистических программных пакетов SPSS, Statistica 10, SPlus.

Из 17 детей грудного возраста у 12 (70,6 ± 11,4%) было отмечено уменьшение сроков естественного вскармливания до 2–2,5 месяцев.

Анализ процесса кормления и перехода на твердую пищу во втором этапе онтогенетического развития ребенка показал, что у 8 (66,7 ± 17,8%) детей осуществлялся прием только жидкой пищи.

В результате проведенного исследования выявлена прямая зависимость между степенью тяжести патологии зубочелюстной системы и проявлениями дефектного звукопроизношения.

Ключевые слова: зубочелюстная система, грудное вскармливание, частота нарушения звукопроизношения, дефекты произношения.

Abstract

Currently, the children noted the dependence of the changes in the nature and frequency of violations zvukoproiznoshenija (45%), associated with increased growth in the frequency of dental pathology, reaching 75%.

The purpose was to study the influence of the type of breastfeeding on the formation of sound.

The dental and logopedic examination of 17 children aged 2.5 months. up to 1 year. Methods of statistical processing included the use of statistical software packages SPSS, Statistica 10, SPlus.

Of the 17 infants in 12 (70,6 ±11,4%) was observed a decrease in time esstestvenno feeding to 2–2,5 months.

The analysis of the process of feeding and transition to solid food in the second stage of ontogenetic development of the child showed that 8 (66.7 ±17.8%) children received only liquid food.

As a result of the study, a direct relationship between the degree of severity of the pathology of the dentition and the phenomena of defective sound production was revealed.

Key words: dentition system, breastfeeding, frequency of violation of sound, defects of pronunciation.

ОСНОВНЫЕ ПОЛОЖЕНИЯ

В работе изучено влияния типа кормления грудного ребенка на формирование звукопроизношения.

В результате проведенного исследования выявлена прямая зависимость между степенью тяжести патологии зубочелюстной системы и проявлениями дефектного звукопроизношения.

В настоящее время у детей отмечается высокая частота нарушения звукопроизношения – 45%.

При этом отмечается зависимость изменения характера и частоты нарушений звукопроизношения, связанная с увеличением частоты зубочелюстной патологии, достигающей 75% [2, 5, 12]. Данное обстоятельство диктует необходимость детального изучения взаимосвязи между степенью тяжести патологии зубочелюстной системы и проявлениями дефектного произношения, а также рассмотрения влияния типа кормления грудного ребенка на формирование звукопроизношения.

Питание является необходимым условием для роста ребенка, так как используется получаемый во время приема пищи энергетический запас [1, 4].

Функциональная нагрузка в процессе акта сосания играет важную роль в стимуляции роста нижней челюсти, которая у новорожденного располагается кзади (дистально) по отношению к верхней челюсти и заметно меньше ее по размеру. Дистальное (заднее) положение нижней челюсти у новорожденного имеет приспособительный характер, обеспечивая максимальную амплитуду движений (вперед и назад) в процессе акта сосания. К концу первого года жизни ребенка в результате активного роста нижней челюсти, опережающего по темпам развитие верхнечелюстной кости, она выдвигается кпереди и переходит из дистального в ортогнатическое положение (функционально правильное) [3, 2, 6].

Запрограммированный объем физической нагрузки на ткани челюстно-лицевой области изменяется в случае искусственного вскармливания ребенка в сторону как снижения, так и повышения. Предрасполагающими к этому обстоятельствами являются многие моменты, сопутствующие искусственному вскармливанию (слишком жидкая или чересчур густая консистенция питательной смеси, произвольная величина отверстия в соске, частота и продолжительность кормления).

Искусственное кормление вследствие нарушений последовательности движений органов полости рта приводит к формированию заднеязычных артикуляций [9, 10, 13].

Во втором этапе онтогенетического развития ребенка процесс кормления связан с переходом на твердую пищу. Если предыдущий этап характеризуется приемом только жидкой пищи, то после 6–7 месяцев в связи с прорезыванием зубов ребенок уже способен принимать вязкую и твердую пищу. До этого времени у ребенка выражен защитный рефлекс «выталкивания», когда ребенок языком выталкивает твердые кусочки и другие инородные предметы, чтобы не подавиться. Также в это время достаточно развит рвотный рефлекс из-за раздражения спинки и корня языка. Угасание этих рефлексов и становится важным условием для перехода к твердой пище. Переход на твердую пищу — достаточно длительный процесс, длящийся несколько месяцев [7, 8, 11]. В этот период интенсивно развивается жевательный аппарат, состоящий из челюстей, зубов и жевательных мышц. Именно с этого времени у ребенка появляются в речевой продукции звуки, свойственные родному языку. Особенности движений губ, языка, нижней челюсти и мягкого неба определяют порядок появления звуков у детей. В первую очередь в лепетной продукции появляются губные и губно-губные звуки.

ЦЕЛЬ ИССЛЕДОВАНИЯ

Изучение влияния типа кормления грудного ребенка на формирование звукопроизношения.

МАТЕРИАЛ И МЕТОДЫ ИССЛЕДОВАНИЯ

Сотрудниками кафедры стоматологии детского возраста СтГМУ совместно с сотрудниками кафедры специальной педагогики и предметных методик СГПИ проведен стоматологический и логопедический осмотр 17 детей в возрасте от 2,5 месяцев до 1 года. Стоматологический осмотр включал анализ роста нижней челюсти, изучение функции сосания и глотания, продолжительность приема пищи. Логопедический осмотр изучал особенности движений губ, языка, нижней челюсти и мягкого неба, порядок появления звуков и речевую продукцию звуков.

Методы статистической обработки включали применение статистических программных пакетов SPSS, Statistica 10, SPlus.

РЕЗУЛЬТАТЫ ИССЛЕДОВАНИЯ И ИХ ОБСУЖДЕНИЕ

Из 17 детей грудного возраста у 12 (70,6 ± 11,4%) было отмечено уменьшение сроков естественного вскармливания до 2–2,5 месяцев, что не могло способствовать обеспечению в процессе сосания дозированной функциональной нагрузки нижней челюсти, необходимой для ее активного роста в первый год жизни ребенка.

При этом нижняя челюсть, не получив достаточного стимула для роста, находилась в заднем положении относительно верхней челюсти, способствуя формированию дистальной окклюзии зубных рядов после прорезывания молочных зубов.

В процессе кормления ребенка осуществлялся анализ работы органов зубочелюстной системы, которые выполняют еще одну важную функцию — артикуляционную. Так язык, смыкаясь или приближаясь к зубам, образовывал различную анатомическую конфигурацию, определяющую специфику произношения того или иного звука. При произнесении звуков движения глотки и мягкого неба обеспечивали разграничение места резонирования звучащей речи. При напряжении глоточных мышц и мышц неба появлялся тесный небно-глоточный контакт, в результате которого воздушная струя проходила через ротовую полость. Произносимые звуки в этот момент звучали как ротовые. Степень открывания рта при движении нижней челюсти влияла на образование гласных звуков (нижнего [а], среднего [э], [о] и верхнего [и], [у], [ы] подъема). При произнесении согласных звуков имелись особенности произношения, обусловленные степенью раскрытия рта. Произношение свистящих звуков [с], [з], [ц] характеризовалось минимальной степенью раскрытия рта, а заднеязычных звуков [к], [г], [х] — максимальной.

Анализ процесса кормления и перехода на твердую пищу во втором этапе онтогенетического развития ребенка показал, что у 8 (66,7 ± 17,8%) детей осуществлялся прием только жидкой пищи.

Нами отмечалось, что у детей возникал рвотный рефлекс при попытке кормить их с ложечки, наблюдались трудности умения пить глотками, они неправильно сглатывали с кончика языка капельки жидкости или крошки печенья.

ВЫВОДЫ

В результате проведенного исследования выявлена прямая зависимость между степенью тяжести патологии зубочелюстной системы и проявлениями дефектного звукопроизношения. При этом

уменьшение сроков естественного вскармливания в первом этапе онтогенетического развития ребенка и прием жидкой пищи во втором этапе онтогенетического развития ребенка препятствовали гармоничному развитию нижней челюсти и соответственно всей зубочелюстной системы и являлись этиологическими факторами формирования зубочелюстной патологии, обуславливая специфические нарушения звукопроизношения у детей.

СПИСОК ИСПОЛЬЗОВАННОЙ ЛИТЕРАТУРЫ

1. Бушинская Е. А. Формирование правильного звукопроизношения у детей старшего дошкольного возраста с речевыми нарушениями с помощью комплексной речевой гимнастики // Концепт. 2014. Т. 25. С. 121–125.

Bushinskaja E. A. Formirovanie pravil'nogo zvukoproiznoshenija u detej starshego doshkol'nogo vozrasta s rechevymi narushenijami s pomoshh'ju kompleksnoj rechevoj gimnastiki // Koncept. 2014. T. 25. S. 121–125.

2. Водолацкий В. М., Соломатина Г. Н. Клиника и коррекция нарушений речи при открытой рнинолалии в детском возрасте. Ставрополь: СтГМУ, 2017. - 158 с.

Vodolackij V. M., Solomatina G. N. Klinika i korrekcija narushenij rechi pri otkrytoj rninolalii v detskom vozraste. Stavropol': StGMU, 2017. - 158 s.

3. Водолацкий В. М., Христофорандо Ю. Д. Ортодонтия. Учебное пособие. Ставрополь: СтГМУ, 2018. - 180 с.

Vodolackij V. M., Hristoforando Ju. D. Ortodontija. Uchebnoe posobie. Stavropol': StGMU, 2018. - 180 s.

4. Волынкина А. И., Галонский В. Г., Теппер Е. А. и др. Стоматологический статус детей, рожденных в результате реализации вспомогательной репродуктивной технологии экстракорпорального оплодотворения // Стоматология детского возраста и профилактика. 2017. Т. 16. № 4 (63). С. 37–41.

Volynkina A. I., Galonskij V. G., Tepper E. A. i dr. Stomatologicheskij status detej, rozhdennyh v rezul'tate realizacii vspomogatel'noj reproduktivnoj tehnologii ekstrakorporal'nogo oplodotvorenija // Stomatologija detskogo vozrasta i profilaktika. 2017. T. 16. № 4 (63). S. 37–41.

5. Воробьева В. В., Лапшина Л. М. Нарушение звукопроизношения у детей дошкольного возраста с общим недоразвитием речи III уровня / Сб.: Фундаментальные и прикладные науки сегодня / Материалы VI международной научно-практической конференции. 2015. С. 103–105.

Vorob'eva V. V., Lapshina L. M. Narushenie zvukoproiznoshenija u detej doshkol'nogo vozrasta s obshhim nedorazvitiem rechi III urovnja / Sb.: Fundamental'nye i prikladnye nauki segodnja / Materialy VI mezhdunarodnoj nauchno-prakticheskoj konferencii. 2015. S. 103–105.

6. Сафонова О. В., Чекменева Н. Д. Изучение звукопроизношения и фонематического слуха у детей с речевыми нарушениями // Новая наука: Современное состояние и пути развития. 2016. № 4–2. С. 189–190.

Safonova O. V., Chekmeneva N. D. Izuchenie zvukoproiznoshenija i fonematicheskogo sluha u detej s rechevymi narushenijami // Novaja nauka: Sovremennoe sostojanie i puti razvitija. 2016. № 4–2. S. 189–190.

7. Солдатова Л. Н., Хорошилкина Ф. Я., Иорданишвили А. К. Дефекты медицинского освидетельствования при зубочелюстных аномалиях // Стоматология детского возраста и профилактика. 2017. Т. 16. № 3 (62). С. 41–44.

Soldatova L. N., Horoshilkina F. Ja., Iordanishvili A. K. Defekty medicinskogo osvidetel'stvovanija pri zubocheljustnyh anomalijah // Stomatologija detskogo vozrasta i profilaktika. 2017. T. 16. № 3 (62). S. 41–44.

8. Царькова О. А., Мачулина Н. А., Каменских Д. В. Особенности проведения профилактики кариеса зубов у детей с нарушением носового дыхания // Стоматология детского возраста и профилактика. 2018. Т. 17. № 1 (64). С. 34–36.

Car'kova O. A., Machulina N. A., Kamenskih D. V. Osobennosti provedenija profilaktiki kariesa zubov u detej s narusheniem nosovogo dyhanija // Stomatologija detskogo vozrasta i profilaktika. 2018. T. 17. № 1 (64). S. 34–36.

9. Чеснокова А. С. Развитие звукопроизношения у младших школьников с нарушением интеллекта посредством дидактических игр / Сб.: Интеграция науки и образования в XXI веке: психология, педагогика, дефектология / Материалы Всероссийской с международным участием научно-практической конференции. 2016. С. 378–383.

Chesnokova A. S. Razvitie zvukoproiznoshenija u mladshih shkol'nikov s narusheniem intellekta posredstvom didakticheskih igr / Sb.: Integracija nauki i obrazovanija v XXI veke: psihologija, pedagogika, defektologija / Materialy Vserossijskoj s mezhdunarodnym uchastiem nauchno-prakticheskoj konferencii. 2016. S. 378–383.

10. Chamberland S., Proffit W. R., Chamberland P. E.. Functional genioplasty in growing patients // Orthod Fr. 2016. Jun. № 87 (2). P. 175–188.

11. Espeland L. V., Stenvik A. Perception of personal dental appearance in young adults: relationship between occlusion, awareness, and satisfaction // Am. J. Orthod Dentofacial Orthop. 2008. Vol. 100. № 3. P. 234–241.

12. Proffit W. R. Evidence and clinical decisions: asking the right questions to obtain clinically useful answers // Semin Orthod. 2013. Sep. № 19 (3).

13. Whitaker I. S. The efficacy of medicinal leeches in plastic and reconstructive surgery. A systematic review of 277 reported clinical cases // Microsurgery. 2012. Vol. 32. № 3. P. 240–250.

Поступила 01.06.2018

Координаты для связи с авторами:
355017, г. Ставрополь,
ул. Мира, д. 310

ПОДПИСНЫЕ ИНДЕКСЫ ЖУРНАЛОВ
в каталоге «Пресса России»

«Эндодонтия today» – 15626

«Пародонтология» – 18904

DENTODAY.RU

DOI: 10.25636/PMP.3.2018.4.5

Прогнозирование размеров коронок замещающих зубов у пациентов с неправильным положением зубов в конечном периоде сменного прикуса

Н.А. ВОРОЖЕЙКИНА*, врач-ортодонт
А.Н. КАРПОВ**, к. м. н., доцент
М.А. ПОСТНИКОВ***, д. м. н., доцент
*ГБУЗ Самарская областная клиническая больница им. В. Д. Середавина
**Кафедра стоматологии детского возраста
***Кафедра стоматологии ИПО
ФГБОУ ВО «Самарский государственный медицинский университет» Минздрава РФ

Forecasting teeth sizes for patients with abnormal posture of some teeth during the second period of teeth replacement

N.A. VOROZHEYKINA, A.N. KARPOV, M.A. POSTNIKOV

Резюме

В работе подтверждена возможность применения метода Moyers для прогнозирования размеров замешающих зубов у пациентов с неправильным положением зубов. Установлено, что в конечном периоде смешанного прикуса можно существенно повысить точность прогнозирования размеров замешающих зубов. Разработаны рабочие таблицы для прогнозирования размеров замешающих зубов.

Ключевые слова: зубные дуги, прогнозирование размеров зубов, метод Moyers, новый метод прогнозирования, рабочие таблицы для прогнозирования.

Abstract

This article contains information about the possibilities of method by Moyers and new methods of forecasting teeth sizesof patients with abnormal posture of some teeth. We determined the possibility of improvement of forecasting teeth sizes accurately during the second period of teeth replacement. Worksheets are prepared.

Key words: dental arches, forecasting teeth sizes, method by Moyers, new methods of forecasting teeth sizes, worksheets for forecasting.

Аномалии положения зубов являются наиболее распространенной челюстно-лицевой аномалией и наиболее частой причиной обращения пациентов к ортодонту. Известно, что основной причиной аномалий положения зубов является дефицит места в зубном ряду. Дефицит места, в свою очередь, чаще всего возникает вследствие несоответствия размеров зубов размерам челюстей [1, 5-8].

Основным вопросом, возникающим при планировании лечебных мероприятий для нормализации положения зубов, является выбор способа создания места в зубном ряду. Для решения этого вопроса необходимо иметь сведения о параметрах зубных дуг, апикального базиса челюстей и их соотношениях.

В практике ортодонтии для определения параметров зубных дуг обычно используются методы Пона, Снагиной, Коркхауса, а для оценки апикального базиса (апикальной дуги) — метод Хауса-Снагиной [2-4]. Методы Пона и Коркхауса изначально предполагают прогнозирование размеров зубных дуг и, следовательно, размеров коронок всех постоянных зубов исходя из размеров группы резцов. Однако, памятуя о гетеродонтности зубочелюстной системы и существовании разных морфогенетических полей у разных функциональных групп зубов, такой подход представляется не более чем вынужденным.

Способ определения ширины зубных дуг по Снагиной Н. Г. и способ определения параметров апикального базиса по Хаусу-Снагиной, на первый взгляд, лишены недостатка описанных выше методов, так как для нахождения средней индивидуальной нормы используются размеры зубов всех функциональных групп. Но в периоде смешанного прикуса всех постоянных зубов еще нет, поэтому опять возникает необходимость

прогнозирования размеров пока еще отсутствующих замещающих зубов опорной группы.

В начальном периоде смешанного прикуса для прогнозирования размеров премоляров и постоянных клыков с целью последующего определения суммы 12 постоянных зубов применяется метод Moyers, в ходе которого определяют суммы мезиодистальных размеров премоляров и постоянных клыков на верхней и нижней челюстях по сумме мезиодистальных размеров постоянных резцов нижней челюсти [6, 9, 10]. Аналогичный принцип лежит в основе методов Tanaka-Johnston и Staley-Kerber [10]. Таким образом, для прогнозирования размеров одной функциональной группы зубов используются размеры зубов другой функциональной группы.

В конечном периоде смешанного прикуса начинается прорезывание зубов так называемой опорной группы (премоляров и клыков). Естественно предположить, что связь между размерами коронок отдельных зубов этой функциональной групп и размерами остальных зубов этой же группы более тесная. Подтверждение этой гипотезы могло бы быть обоснованием для разработки более информативного и достоверного способа прогнозирования размеров коронок непрорезовавшихся замещающих зубов опорной группы.

ЦЕЛЬ ИССЛЕДОВАНИЯ

Целью и задачей настоящего исследования и были проверка нашей рабочей гипотезы и разработка более достоверного способа прогнозирования размеров постоянных зубов в конечном периоде смешанного прикуса.

МАТЕРИАЛЫ И МЕТОДЫ ИССЛЕДОВАНИЯ

В исследовании приняли участие 50 пациентов обоего пола, с доформировывающимся и сформированным прикусом (то есть имевшие 12 постоянных зубов на каждой челюсти), находящихся на лечении по поводу аномалий положения зубов и окклюзии. Каждому пациенту проводилось клиническое обследование, включавшее определение мезиодистальных размеров резцов и клыков с помощью ортодонтического измерителя с точностью до 0,1 мм. Размеры премоляров и моляров определялись на диагностических моделях с той же точностью. Результаты исследования подверглись корреляционному анализу с определением коэффициентов корреляции между суммой мезиодистальных размеров резцов нижней челюсти и суммой мезиодистальных размеров зубов опорной группы (метод Moyers), а также между отдельными зубами опорной группы и их суммой. Теснота измеряемой связи строилась на сопоставлении величины коэффициента корреляции (r) и его стандартной ошибки (mr). Значения rот 0 до 0,30 свидетельствуют о слабой связи; от 0,30 до 0,69 — средней степени тесноты связи; от 0,70 и выше свидетельствуют о высокой степени тесноты связи. Минимальное значение коэффициента корреляции при указанном объеме выборки и выбранном уроне доверительной вероятности не должно быть меньше 0,354. Выявлены наиболее тесные корреляционные связи между различными группами показателей, после чего проведен регрессионный анализ, построены эмпирические и выравненные линии регрессии. По результатам регрессионного анализа составлены рабочие таблицы.

РЕЗУЛЬТАТЫ ИССЛЕДОВАНИЯ И ИХ ОБСУЖДЕНИЕ

Подтверждена достоверная корреляция между суммой поперечных размеров коронок нижних резцов и суммой коронок 3, 4 и 5 зубов, что указывает на возможность применения метода Moyersy у пациентов с неправильным положением зубов, однако теснота этой связи не превышает средней степени (табл. 1).

Таблица 1. **Значения коэффициента корреляции (r) между группами зубов (метод прогнозирования по Moyers)**

Группа зубов	Группа зубов	r	p
∑4Iu	∑3,4,5Du	0,563	<0,01
∑4Iu	∑3,4,5Do	0,557	<0,01

Установлено достоверная корреляция между значениями размеров отдельных зубов из опорной группы (премоляров и клыков) и суммой мезиодистальных размеров этих зубов как на верхней, так и на нижней челюсти, а также между размерами отдельных зубов из опорной группы зубов нижней челюсти и размерами отдельных зубов из опорной группы зубов верхней челюсти (табл. 2).

Таблица 2. **Значения коэффициента корреляции (r) между отдельными зубами и функциональными группами зубов в конечном периоде смешанного прикуса**

Размеры отдельных зубов	Размеры функциональных групп и отдельных зубов	r	p
Полусумма 14 и 24	∑3,4,5Do	0,875	<0,01
Полусумма 34 и 44	∑3,4,5Du	0,880	<0,01
Полусумма 33 и 43	Полусумма 13 и 23	0,846	<0,01
Полусумма 34 и 44	Полусумма 13 и 23	0,703	<0,01

Из представленных в таблице данных следует, что значения коэффициента корреляции (более 0,70) свидетельствуют о высокой степени тесноты связи размеров отдельных зубов одной функциональной группы зубов, как с общей суммой размеров зубов этой группы, так и с размерами других отдельных зубов этой же группы.

После построения выравненных линий регрессии наиболее информативных (приведенных в таблице 2) показателей нами составлены рабочие таблицы 3 и 4.

ВЫВОДЫ

В конечном периоде смешанного прикуса можно существенно повысить точность прогнозирования мезиодистальных размеров как отдельных замещающих зубов опорной группы, так и суммы размеров всех зубов указанной функциональной группы, если использовать для этого мезиодистальные размеры первых премоляров соответствующей челюсти и клыков нижней челюсти.

По результатам регрессионного анализа материалов исследования составлены рабочие таблицы для прогнозирования размеров замещающих зубов опорной группы, которые могут рекомендованы для использования в практике ортодонтии.

Таблица 3. **Прогнозируемые размеры постоянных клыков и премоляров на верхней и нижней челюстях**

Верхняя челюсть		Нижняя челюсть		
Ширина первого премоляра	Сумма премоляров и клыка	Ширина первого премоляра	Ширина клыка	Сумма премоляров и клыка
6.1	20.2	6.2	6.0	19.5
6.2	20.4	6.3	6.1	19.7
6.3	20.6	6.4	6.2	19.9
6.4	20.8	6.5	6.3	20.2
6.5	21.0	6.6	6.4	20.4
6.6	21.2	6.7	6.5	20.6
6.7	21.4	6.8	6.6	20.8
6.8	21.5	6.9	6.7	21.0
6.9	21.7	7.0	6.8	21.2
7.0	21.9	7.1	6.9	21.4
7.1	22.1	7.2	7.0	21.6
7.2	22.3	7.3	7.1	21.8
7.3	22.5	7.4	7.2	22.0
7.4	22.7	7.5	7.3	21.8
7.5	22.9	7.6	7.4	22.0
7.6	23.1	7.7	7.5	22.3
7.7	23.2	7.8	7.6	22.5
7.8	23.4	7.9	7.7	22.7
7.9	23.6	8.0	7.8	22.9
8.0	23.8	8.1	7.9	23.1

Таблица 4. **Прогнозируемые размеры постоянных клыков верхней челюсти в зависимости от размеров постоянных клыков нижней челюсти**

Ширина нижних клыков	Ширина верхних клыков	Ширина нижних клыков	Ширина верхних клыков
6.1	7.60	7.1	8.30
6.2	7.70	7.2	8.35
6.3	7.75	7.3	8.40
6.4	7.80	7.4	8.50
6.5	7.90	7.5	8.55
6.6	7.95	7.6	8.60
6.7	8.05	7.7	8.70
6.8	8.10	7.8	8.75
6.9	8.15	7.9	8.80
7.0	8.20	8.0	8.90

СПИСОК ИСПОЛЬЗОВАННОЙ ЛИТЕРАТУРЫ

1. Агашина М. А., Фишев С. Б., Лепилин А. В., Дмитриенко С. В., Балахничев Д. Н. Параметры зубных дуг верхней и нижней челюстей в трансверсальном направлении // Стоматология детского возраста и профилактика. 2017. Т. 16. № 1 (60). С. 36-39.

Agashina M. A., Fishchev S. B., Lapilin A. V., Dmitrienko S. V., Balakhnichev D. N. Parametry zubnyh dug verhney i nyzney cheljustey v transversalnom napravlenii // Stomatologia detskogo vozrasta i profilaktica. 2017. T. 16. № 1 (60). S. 36-39.

2. Дмитриенко С. В., Воробьев А. А., Ефимова Е. Ю. Зубочелюстные сегменты в структуре краниофациального комплекса.— М.: Медицинская книга, 2010.— 136 с.

Dmitrienko S. V., Vorobev A. A., Efimova E. Ju. Zubocheljustnye segment v structure kraniofacialnogo kompleksa.— M.: Medicinskaja kniga, 2010.— 136 s.

3. Доменюк Д. А., Ведешина Э. Г., Дмитриенко С. В. Использование основных анатомических ориентиров для определения соответствия размеров зубов параметрам зубочелюстных дуг. // Стоматология детского возраста и профилактика. 2015. Т. 4. № 4 (55). С. 45-50.

Domenyuk D. A., Vedeshina E. G., Dmitrienko S. V. Ispolzovanie osnovnyh anatomicheskih orientirov dlja opredelenija sootvetstvija razmerov zubov parametram zubocheljustnyh dug/// Stomatologia detskogo vozrasta i profilaktica. 2015. T. 4. № 4 (55). S. 45-50.

4. Персин Л. С. Ортодонтия. Диагностика и лечение зубочелюстно-лицевых аномалий и деформаций.— М.: ГЭОТАР-Медиа, 2015.— 360 с.

Persin L. S. Optodontia. Dianostica i lechenie zubochelustno-licevih anomaliy i deformaciy.— M.: GEOTAR-Media, 2015-360 s.

5. Севостьянов А. В., Фищев С. Б., Дмитриенко Д. С., Бердин В. В., Лепилин А. В. Основные линейные параметры зубочелюстных дуг при нормодонтизме постоянных зубов // Стоматология детского возраста и профилактика. 2012. Т. XI. № 3. С. 38.

Sevast, janov A. V., Fishchev S. B., Dmitrienko D. S., Berdin V. V., Lepilin A. V Osnovnye linejnye parametry zubocheljustnyh dug pri normodontizme postojannyh zubov// Stomatologia detskogo vozrasta i profilaktica. 2012. T. XI. № 3. S. 38.

6. Спатарь Г. К. Неправильное положение отдельных зубов и их лечение.— Кишинев: Штиинца, 1984.— 104 с.

Spatar G. K. Nepravilnoe polozenie otdelnih zubov i ih lechenie.— Kishinev: Shtiincza, 1984.— 104 s.

7. Begg P. R., Kesling P. C. Begg orthodontic theory and technique, 3 ed.— Philadelphia: W. B. Saunders, 1977.

8. Bolton W. A. The clinical application of a tooth-size analysis // Am J Orthod. 1962. № 48. P. 504-529.

9. Moyers R. E. Handbook of orthodontics, 3 ed.— Chicago: Mosby, 1973.

10. Proffit W. R. Contemporary orthodontics.— L.: Mosby Company, 2000.— 556 p.

Поступила 12.06.2018

Координаты для связи с авторами: 443095, г. Самара, ул. Ташкентская, д. 159

ПОДПИСНОЙ ИНДЕКС журнала «Стоматология детского возраста и профилактика» в каталоге «Пресса России» – 64229

DENTODAY.RU

DOI: 10.25636/PMP.3.2018.4.6

Стоматологическое лечение пациентов с несовершенным энамелогенезом на примере клинических случаев

С.Н. ГРОМОВА*, к. м. н., доцент, зав. кафедрой
В.А. РАЗУМНЫЙ*, д. м. н., доцент
Е.П. КОЛЕВАТЫХ**, к. м. н., доцент, зав. кафедрой
Е.В. КОЛЕДАЕВА***, к. м. н., доцент, зав. кафедрой
А.В. ЕЛИКОВ****, *****, к. м. н., доцент, доцент, зав. лабораторией
*Кафедра стоматологии
**Кафедра микробиологии и вирусологии
***Кафедра биологии
****Кафедра химии
*****Научная лаборатория «Кариесология»
ФГБОУ ВО «Кировский ГМУ» Минздрава РФ

Dental treatment of patients with amelogenesis imperfecta exemplified by clinical cases

S.N. GROMOVA, V.A. RAZUMNY, E.P. KOLEVATYKH, E.V. KOLEDAEVA, A.V. ELIKOV

Резюме

Несовершенный амелогенез (Amelogenesis imperfecta, AIH) — это состояние, включающее в себя генетически и клинически различные группы наследственных нарушений, которые в основном затрагивают объем, структуру и состав зубной эмали (Witkop, 1988). Количество зафиксированных случаев AI различается в зависимости от популяции: от 1:14000 в США до 1:4000 в Швеции (Witkop, 1988; Sundell, 1986). Тип наследования заболевания может быть аутосомно-доминантный, аутосомно-рецессивный или связанный с Х-хромосомой (Bailleul-Forestieret al., 2008). Данных по частоте встречаемости данной патологии по России нет. Нет и клинических рекомендаций по лечению пациентов с такой патологией.

Ключевые слова: несовершенный энамелогенез, междисциплинарный подход, стоматологический статус, конусно-лучевая компьютерная томография.

Abstract

Amelogenesis imperfecta (AIH) is a rare genetic disease affecting enamel. There are genetically and clinically different groups of hereditary disorders, which mainly affect the volume, structure and composition of tooth enamel (Witkop, 1988). The number of recorded cases of AIH varies depending on the population: from 1:14,000 in the US to 1:4000 in Sweden (Witkop, 1988; Sundell, 1986) The type of the disease inheritance can be autosomal dominant, autosomal recessive or X-chromosome-associated (Bailleul-Forestier et al.,2008). There are no data on the incidence of the disease in Russia as well as treatment recommendations.

Key words: amelogenesis imperfecta, interdisciplinary approach, dental status, cone-ray computer tomography.

АКТУАЛЬНОСТЬ

Несовершенный амелогенез (Amelogenesis imperfecta, AIH) — это состояние, включающее в себя генетически и клинически различные группы наследственных нарушений, которые в основном затрагивают объем, структуру и состав зубной эмали (Witkop, 1988). Количество зафиксированных случаев AI различается в зависимости от популяции: от 1:14 000 в США до 1:4000 в Швеции (Witkop, 1988; Sundell, 1986) [5, 10, 13]. Тип наследования заболевания может быть аутосомно-доминантный, аутосомно-рецессивный или связанный с Х-хромосомой (Bailleul-Forestier et al., 2008) [4, 5, 9]. Для классификации AIH предлагались различные системы, но система классификации Уиткопа (Witkop, 1986), основанная на родословной и фенотипе, является самой распространенной [4]. Клинические проявления AIH заметно различаются в зависимости от типа AIH; самые явно

выраженные нарушения встречаются у гипопластического типа AIH — вплоть до почти полного отсутствия эмали.

Данных по частоте встречаемости данной патологии по России нет. При эпидемиологическом исследовании 2015 года в Кировской области и в г. Кирове данной патологии не наблюдали среди осмотренного контингента во всех возрастных группах [3]. При проведенном скрининге распространенности наследственных заболеваний с 2006-го по 2015 год в Кировской области данная патология также не выявлялась [6].

Согласно классификации Грошикова М. И., наследственные нарушения развития твердых тканей зубов относятся к патологии, возникающей в период фолликулярного развития зуба. Несовершенный амелогенез (AIH) — термин, который применяется для описания нарушений формирования эмали, проявляющихся чаще на всех (или практически всех) зубах как временного, так и постоянного прикуса. Чаще термин связан с нарушениями в развитии эмали, у некоторых пациентов могут иметься незначительные или ярко выраженные изменения других тканей зуба и челюстно-лицевых структур. Заболевание обычно не сопровождается системными нарушениями и имеет множество фенотипических проявлений (популяционная частота 1:7000–1:14 000) [10].

При аутосомно-доминантном AIH существует четкая модель наследования с поражением следующих поколений. Поскольку мутировавший ген находится в эухроматине, то вероятность возникновения заболевания у потомков составляет 50%. Мужчины и женщины поражаются с одинаковой частотой. Как правило, затрагивается и постоянный, и временный прикус, однако постоянные зубы могут иметь более серьезные нарушения.

Амелогенез включает три стадии. Первая, секреторная, характеризуется накоплением органического матрикса в амелобластах. Вторая, минерализация, заключается в нуклеации или образовании кристаллов. Третья стадия — созревание матрикса эмали. Основные классы белков в матриксе эмали — это амелогенин, амелобластин, эмаль, туфтелин, металлопротеиназа под названием «энамелизин» (MMP-20), сериновая протеиназа под названием «сериновая протеиназа 1 матрикса эмали» (EMPSP1) и следовые количества дентинового сиалофосфопротеина (DSPP). На этой стадии органический матрикс (особенно амелогенины) разрушается протеазами. Продукты распада амелогенинов реабсорбируются амелобластами. Пороки развития эмали часто связаны с мутациями генов, кодирующих эти матричные белки.

Подтип, характеризующийся X-сцепленным типом наследования, связан с мутацией гена AMELX, кодирующего амелогенин, который располагается на коротком плече X-хромосомы.

Подтипы с аутосомно-доминантным типом наследования связаны с мутацией гена энамелина, а также гена, локализующегося на хромосоме 4. Набор генов в области 4q11-q21, имеет отношение к возникновению аутосомно-доминантного амелогенеза.

Встречаются семьи с аутосомно-доминантным несовершенным амелогенезом и тауродонтизмом (ADAIT), имеющие мутации в гене DLX3. При этом есть широкий диапазон проявлений (фенотипы). Эмаль может быть тонкой и твердой, с нормальной степенью прозрачности, но ее трудно визуализировать на рентгенограмме, из-за чрезвычайной истонченности. Зато все структуры хорошо видны на конусно-лучевой компьютерной томографии (КЛКТ).

В некоторых случаях одновременно может присутствовать гипоплазия и гипоминерализация эмали, в таких случаях эмаль истончена и изменена в цвете, также она утрачивает свою естественную прозрачность. У некоторых пациентов эмаль нормальной толщины, но плохо минерализована, у других же при нормальной толщине эмали зубы недостаточно прозрачные, что считают признаком гипоматурации. Иногда истонченная эмаль может быть обнаружена лишь при гистологическом изучении удаленных зубов. Но сегодня структуры тканей зубов можно рассмотреть при помощи лучевой диагностики с использованием КЛКТ. Часто во фронтальном отделе может присутствовать дизокклюзия. Механизм формирования ее до сих пор не изучен. Поэтому таких пациентов стоматологи боятся и не знают, что с ними делать. Как детские стоматологи, так и стоматологи общей практики сталкиваются с трудностями в диагностике и лечении данной патологии и в лечении пациентов с MIH [13]. Руководящие принципы лечения AIH были установлены только AAPD (American Academy of Pediatric Dentistry).

Этим детям необходима и стоматологическая помощь, и порой психологическая. Часто пациенты закрывают зубы кусочками бумаги, жевательной резинкой или другими материалами, чтобы имитировать «обычный» вид зубов. Подростки становятся затворниками и даже угрожают самоубийством из-за их изуродованных зубов. Многие молодые люди с AIH требуют удаления зубов и требуют изготовления различных вариантов протезов [12]. При этом зубы очень чувствительны к воздействию различных температур даже при чистке зубов. Эмаль у таких пациентов темно-желтая или коричневая [15, 16]. Часто дети не замечают цвет своих зубов и только в подростковом периоде они обращают внимание на цвет зубов. В г. Кирове только 12% опрошенных подростков избегали улыбаться из-за вида зубов [11].

Каковы варианты лечения данной патологии? Лечение постоянного и сменного зубного прикуса чаще включает междисциплинарный подход. Необходимо учитывать, что необходимо предварительно тщательное обследование пациента, профессиональная гигиена полости рта, лечение и сопутствующих патологий [7]. Возможны варианты восстановления зубов стандартными металлическими коронками, стеклоиономерными цементами, компомерами и композитами. Большинство врачей, 43%, предпочитают использовать стандартные коронки, 32% — СИЦ или компомеры, 13% — композиты. Коронки сохраняются на зубах до 10 лет [14, 15]. Омпомеры чаще используют при молярно-резцовой гипоминерализации (MIN), местной гипоплазии и генерализованной гипоплазии [2]. Металлическая коронка обеспечивает физическую защиты зуба, поскольку закрывает зуб полностью, препятствует распространению кариозных поражений [1].

ЦЕЛЬ ИССЛЕДОВАНИЯ

На примере двух пациентов провести полное, возможное в данных условиях, обследование, обосновать и выбрать наиболее рациональный метод лечения.

МАТЕРИАЛЫ И МЕТОДЫ ИССЛЕДОВАНИЯ

Пациенты с редкой патологией в разных возрастах — 7 и 5 лет.

Объективный осмотр проведен согласно общепринятой методике [8]. Биохимический анализ крови на содержание кальция, фосфора и щелочной фосфатазы.

Заключение генетического обследования.

КЛКТ, так как она единолично обеспечивает полноценную визуализацию каждого зуба в любом проекционном ракурсе, а также позволяет провести панорамную и объемную реконструкцию зубных рядов без проекционного искажения.

Биохимические исследования слюны проведены в научной лаборатории «Кариесология». Биохимические исследования включали в себя определения содержания Ca^{2+} и PO_4^{3-} в составе ротовой жидкости проводилось при помощи набора реагентов «Кальций-2-ольвекс» и «ФН-Ольвекс», содержание общего белка стандартным набором реагентов «Витал — Общий белок», с завершением методик на спектрофотометре Shimadzu 1240 (Япония). Оценку общей антиоксидантной активности осуществляли хемилюминесцентным методом, по соотношению уровней максимальной вспышки/светосумма за 60 секунд (Im/S60) с измерением указанных параметров на хемилюминометре Lum 100. Измерение pH проводилось микро-pH-метром.

Микробиологические исследования проводили в бактериологическом отделении научной лаборатории «Направленного регулирования межмикробных взаимодействий в экзо- и эндомикроэкологических системах». Микробиологический материал отбирали при осмотре в области максимального скопления зубного налета специальным стерильным бумажным штифтом и помещали в стерильные пробирки «Эппендорф» объемом 0,2 мл с крышкой, заполненные дистиллированной водой. Доставляли в бактериологическую лабораторию в течение двух часов с момента взятия пробы. Содержимое десятикратно разводили. Для выделения стафилококков использовали питательную среду желточно-солевого агара (ЖСА), инкубировали при температуре 37°С в течение 48 часов. Идентифицировали с использованием биохимических пластин НПО «Нижегородский контур». Стрептококки культивировали на кровяном агаре, энтерококки — наэнтерококкагаре; коринебактерии — на коринебакагаре, клебсиеллы, кишечные палочки — на среде Эндо, анаэробные микроорганизмы — на элективной среде для выращивания анаэробов в условиях применения газогенераторных пакетов GasPac производства HiMedia, Индия. Дифференцировали с применением тестовых наборов Lachema, Чехия.

РЕЗУЛЬТАТЫ ИССЛЕДОВАНИЯ И ИХ ОБСУЖДЕНИЕ

Клиническая ситуация 1

В стоматологический кабинет клиники Кировского ГМУ обратилась мама с сыновьями 7 и 5 лет. Жалобы у детей на необычный цвет зубов (желто-коричневый), неприятные ощущения при чистке зубов, приеме пищи. У младшего брата все симптомы выражены слабее (временный прикус). У мамы тоже были такие и постоянные, и временные зубы, сейчас все зубы покрыты коронками. У папы зубы обычного цвета. Пациенты М., 7 лет, и пациент И., 5 лет, проживают в экологически неблагополучном районе Кировской области. Жалобы на неэстетичный цвет зубов, боли при приеме пищи, при чистке зубов. Со слов мамы, они сразу прорезались такого цвета.

Состояние пациента М., 7 лет, удовлетворительное, астенической конституции. Мальчик контактен. Кожные покровы бледно-розовые. Лицо симметрично, имеет продолговатую форму (рис. 1). Регионарные лимфоузлы не увеличены, открывание рта свободное в полном объеме, движение в суставах свободное, симметричное. Прикус сменный, имеются постоянные и временные зубы. Имеется сужение в боковых отделах, небо готическое, открытый прикус (передний). Красная кайма губ без патологических элементов. Слизистая оболочка полости рта бледно-розового цвета, умеренно влажная.

Зубная формула представлена на схеме 1, кариозных поражений нет. Зондирование всех зубов болезненно, эмаль на постоянных и временных зубах отсутствует. Дентин уплотнен, желто-коричневого цвета (рис. 2), реакция на холод болезненная, проходящая после устранения раздражителя.

Схема 1. **Зубная формула пациента М., 7 лет**

1.6	5.5	5.4	5.3	0	1.1	2.1	2.2	6.3	6.4	6.5	2.6
4.6	8.5	8.4	8.3	4.2	4.1	3.1	3.2	7.3	7.4	7.5	3.6

Рис. 1

Рис. 2

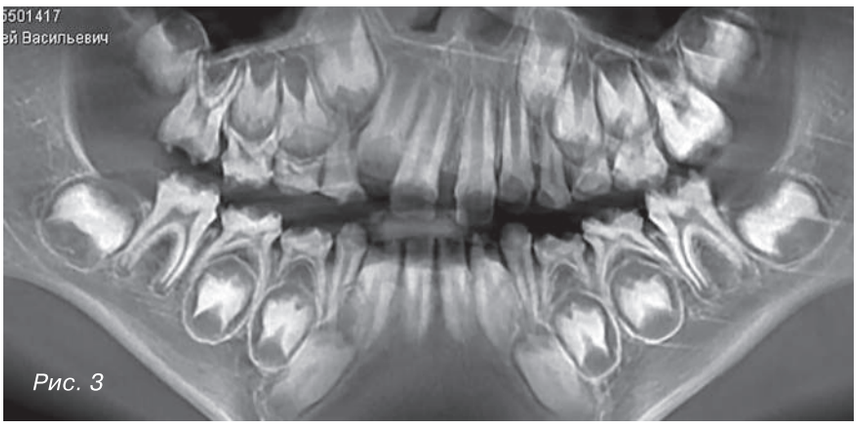

Рис. 3

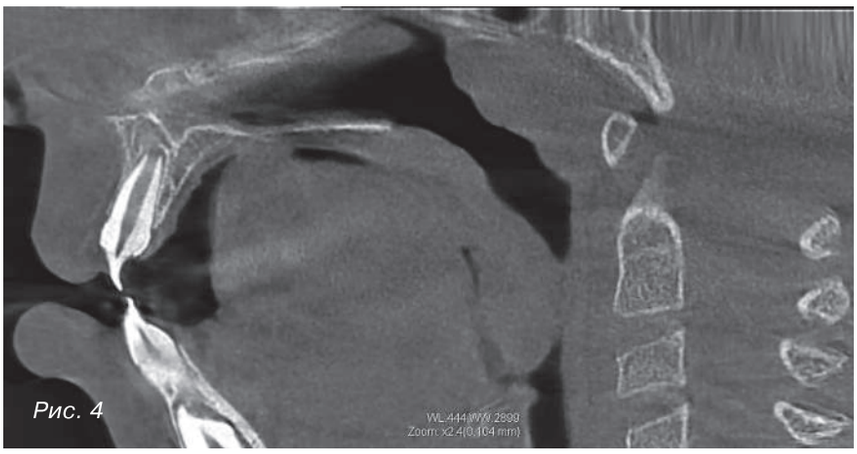

Рис. 4

Рис. 5


Рис. 6

Все зубы покрыты обильным налетом, индекс Грина-Вермильона — 2,4 (неудовлетворительный). РМА — 84%, кровоточивость отсутствует. Кариозных полостей нет. ЭОД постоянных зубов колеблется от 3 до 5 мАм.

Предварительный диагноз: некариозное поражение, возникшее до прорезывания зубов. К00.50 (Amelogenesis imperfecta, АІН) Гипоминерализованный АИГ (тип III), который является наиболее тяжелой формой АІН.

Назначены дополнительные методы обследования:

- Конусно-лучевая компьютерная томография;
- Биохимический анализ крови (содержание щелочной фосфотазы);
- Биохимический анализ слюны;
- Микробиологический анализ слюны;
- Консультация генетика.

Повторное посещение было через две недели, что связано с отдаленным проживанием пациента. В биохимическом анализе крови у всех членов семьи содержание щелочной фосфотазы в физиологических нормах, у пациента М.— 198 Ед/л. Это исключило гипофосфотазию. Содержание кальция в крови 2,3 ммоль/л, фосфора 1,82 ммоль/л, что соответствует норме для данного возраста.

В биохимическом анализе слюны содержание кальция и фосфора соответствует показателям кариесрезистентных людей, pH-7,04.

В микробиологическом посеве все микроорганизмы присутствуют в количестве 102–103, что тоже говорит об их симбиозе.

Консультация медицинского генетика показала, что изменений в структуре хромосом у всех членов семьи не выявлено. Согласно симпатокомплексу и фенотипическим проявлениям, генетик подтвердил диагноз «несовершенный энамелогенез». На схеме 2 видно, что наследование произошло по аутосомно-доминантному признаку.

Схема 2. **Закрашенные фигуры — лица, имеющие патологию эмали зубов**

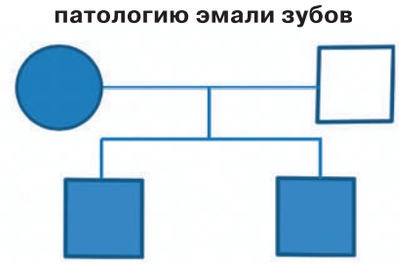

молярах эмаль частично отсутствует (рис. 5). При этом в пульпарных камерах постоянных и временных зубов образований нет. Корни постоянных зубов в стадии роста, ростковые зоны на всех постоянных зубах контурируют. Корни временных моляров в стадии резорбции, что соответствует возрасту ребенка.

Был составлен план лечения:

- проведение профессиональной гигиены полости, использование дома зубной пасты, содержащей 1500 ppm F;
- покрытие литыми металлическими коронками первых постоянных моляров на обеих челюстях при минимальном препарировании тканей зуба;
- изготовление коронок из акриловой пластмассы Villacryl STC цвета А3 на переднюю группу постоянных зубов (1.1; 2.1; 2.2), для более эстетичного внешнего вида пациента и возможности коррекции формы и окклюзионных контактов.

План лечения согласован с законным представителем (мамой), и было решено приступать к его реализации. Учитывая дальность проживания пациента от г. Киров и его болевые реакции, было решено работать с моделями. Зубной техник, учитывая минимальный объем препарирования зубов, провел препарирования на моделях, изготовил адапты из пластмассы, с помощью которых были отпрепарированы зубы как на модели. Таким образом, сначала изготавливались коронки, а только потом препарировались зубы.

На первом этапе были зафиксированы только литые металлические коронки на первых постоянных молярах (рис. 6, 7) и получены оттиски силиконовой массой с обеих челюстей двухэтапной методикой (рис. 8), а также определено соотношение челюстей при помощи байт-регистратора из силиконовой массы (рис. 9). Ребенок отпущен на две недели домой, чтобы адаптировался к металлическим коронкам.

В дальнейшем техник загипсовывал рабочие модели в окклюдатор и моделировал коронки резцов при помощи технологии wax-up. Далее проводили замену воска на акриловую массу, методом варки пластмассы в кювете. Затем коронки припасовывали на гипсовых моделях в окклюдаторе. Последним этапом врач фиксировал коронки на зубах, практически без препарирования. Зубы перед фиксацией были обработаны дезинфицирующим раствором 0,05%

Схема 3. **Зубная формула пациента И., 5 лет**

5.5	5.4	5.3	5.2	5.1	6.1	6.2	6.3	6.4	6.5
8.5	8.4	8.3	8.2	8.1	7.1	7.2	7.3	7.4	7.5

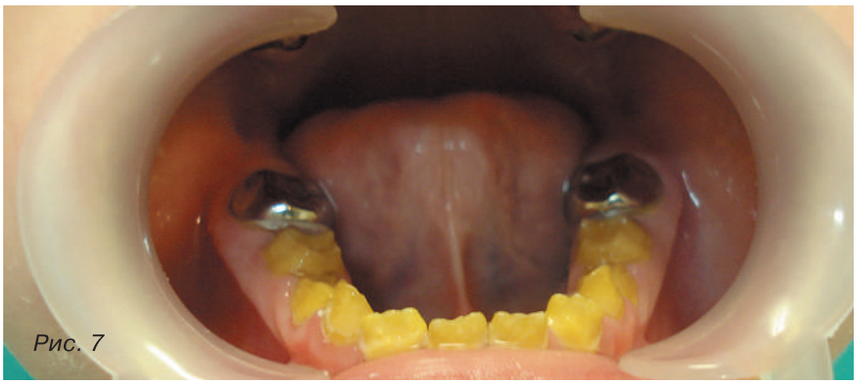
Рис. 7

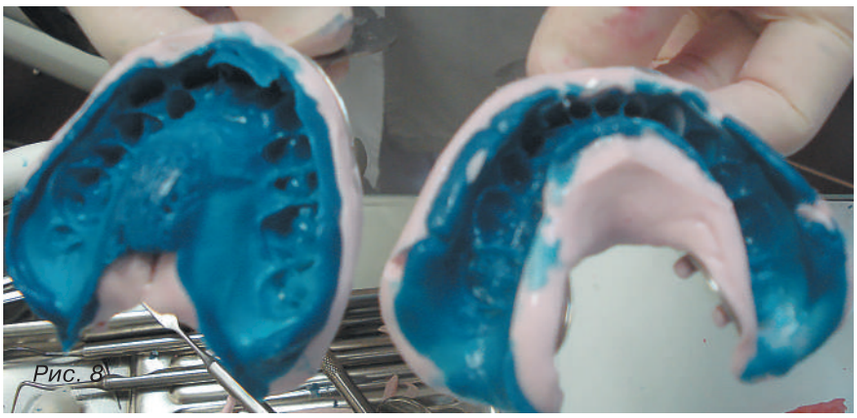
Рис. 8


Рис. 9

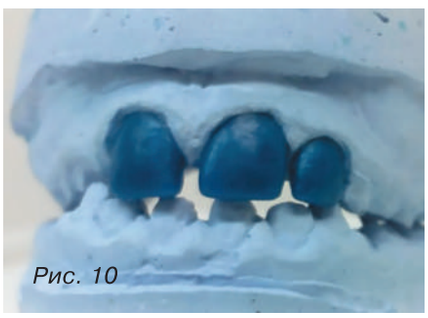
Рис. 10

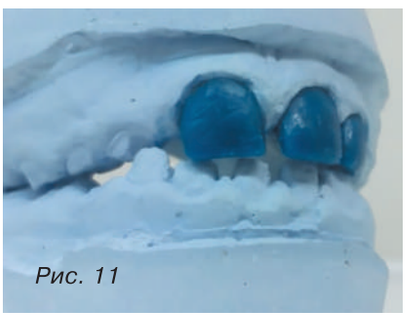
Рис. 11


Рис. 12


Рис. 13


Рис. 14


Рис. 15


Рис. 16

хлоргексидина биглюконата и дентин-гермитизирующим ликвидом производства Human Chemie GmbH. Зафиксированы все коронки на СИЦ Ketac Cem Easymix. При помощи пластмассовых коронок перекрыли открытый прикус во фронтальном отделе (рис. 12, 13). Ребенок и родители удовлетворены проведенным лечением. Очень тронули слова мальчика, вставшего из кресла: «Вам можно доверять!».

Клиническая ситуация 2

Состояние пациента И., 5 лет, удовлетворительное, нормального телосложения. Мальчик контактен. Кожные покровы бледно-розовые. Лицо симметрично, имеет овальную форму. Регионарные лимфоузлы не увеличены, открывание рта свободное в полном объеме, движение в суставах свободное, симметричное. Прикус молочный, имеется сужение в боковых отделах, небо готическое, открытый прикус (передний). Красная кайма губ без патологических элементов. Слизистая оболочка полости рта бледно-розового цвета, умеренно влажная.

Зубная формула представлена на схеме 3, кариозных поражений нет. Зондирование всех зубов слабо болезненно, эмаль на временных зубах частично отсутствует. Дентин уплотнен, желто-коричневого цвета (рис. 14), реакция на холод слабо болезненная, проходящая после устранения раздражителя.

Все зубы покрыты обильным налетом, индекс Федорова-Володкиной — 3,4 (неудовлетворительный). РМА — 78%, кровоточивость отсутствует.

Предварительный диагноз: некариозное поражение, возникшее до прорезывания зубов. К00.50 (Amelogenesis imperfecta, AIH) Гипоминерализованный АИГ (тип III).

Назначены дополнительные методы обследования:

- биохимический анализ крови на содержание кальция, фосфора и щелочной фосфотазы;
- биохимический анализ слюны;
- микробиологический анализ слюны;
- консультация генетика.

Повторное посещение было через две недели, что связано с отдаленным проживанием пациента. В биохимическом анализе крови у мальчика содержание щелочной фосфотазы 223 Ед/л в физиологических нормах.

Это исключило гипофосфотазию. Содержание кальция в крови 2,48 ммоль/л, фосфора 2,13 ммоль/л, что является физиологической нормой.

В биохимическом анализе слюны содержание кальция и фосфора соответствует показателям детей с кариесрезистентной эмалью, pH-7,01.

В микробиологическом посеве все микроорганизмы присутствуют в количестве 102–103, что тоже говорит об их симбиозе.

Консультация медицинского генетика показала, что изменений в структуре хромосом у всех членов семьи не выявлено. Пациенты являются братьями, поэтому наследование также произошло по аутосомно-доминантному признаку.

Был составлен план лечения:

- проведение профессиональной гигиены полости, использование дома зубной пасты, содержащей 500 ppm F;
- покрытие литыми металлическими коронками вторых временных моляров на обеих челюстях при минимальном препарировании тканей зуба.

У младшего брата не проводили КТЛК, так как мальчик очень подвижный и не захотел стоять неподвижно.

План лечения тоже был согласован с законным представителем (мамой), и сразу приступили к его исполнению. Решено было работать с моделями, а в дальнейшем техник карандашом отмечал области, где он проводил препарирование на моделях, чтобы врач препарировал эти же поверхности зуба. Первично изготавливались коронки и подгонялись под зубы (рис. 15, 16).

У данного ребенка использовали только металлические коронки, так как не было сильной чувствительности при приеме пищи. Это связано со строением нервного волокна (безмиелиновое) во временном прикусе. Не стали использовать стандартные коронки, так как мальчик очень возбудимый и непоседливый, что вызывает проблемы при припасовке коронок. Вторые молочные моляры практически не препарировали. После фиксации литых коронок на СИЦ пациент И. не испытывал дискомфорт, ему было интересно стучать зубами, как «серый волк». В детском возрасте необходим и игровой компонент для достижения поставленной цели лечения. Незначительное увеличение вертикальной окклюзии устранится самостоятельно в течение 20–30 дней.

ЗАКЛЮЧЕНИЕ

Основная цель лечения заключалась в сохранении межальвеолярной высоты у обоих детей, а именно — в сохранении целостности моляров, являющихся «ключом окклюзии» в формировании постоянного прикуса. Лечение проведено согласно одобренного мамой плана. В ходе лечения учитывались индивидуальные особенности поведения детей. Применена необычная методика изготовления коронок в ортопедической стоматологии: зубы препарировали после изготовления коронок. В сложных ситуациях необходимо применять междисциплинарный подход, не всегда соответствующий клиническим рекомендациям. Это позволяет снижать у детей количество посещений врача, что актуально для регионов с низким уровнем стоматологической помощи и при отсутствии специалистов в отдаленных районах области.

СПИСОК ИСПОЛЬЗОВАННОЙ ЛИТЕРАТУРЫ

1. Бонифацио К., Хессе Д. Гипоминерализованные молочные вторые моляры (HSPM) и молярно-резцовая гипоминерализация (MIH): лечение с применением готовых металлических коронок // Стоматология детского возраста и профилактика. 2018. №1. С. 47-51.

Bonifacio K., Hesse D. Gipomineralizovannye molochnye vtorye moljary (HSPM) i moljarno-rezcovaja gipomineralizacija (MIH): lechenie s primeneniem gotovyh metallicheskih koronok // Stomatologija detskogo vozrasta i profilaktika. 2018. №1. S. 47-51.

2. Громова С. Н., Кисельникова Л. П., Никольский В. Ю. Проблема лечения кариеса зубов на фоне системной гипоплазии эмали (клинический случай) // Стоматология детского возраста и профилактика. 2013. №2. С. 8-14.

Gromova S. N., Kisel'nikova L. P., Nikol'skij V. Ju. Problema lechenija kariesa zubov na fone sistemnoj gipoplazii jemali (klinicheskij sluchaj) // Stomatologija detskogo vozrasta i profilaktika. 2013. №2. S. 8-14.

3. Громова С. Н., Синицына А. В. Оценка уровня стоматологического здоровья 12- и 15-летних школьников г. Кирова по критериям ВОЗ (2013). Предварительное сообщение // Вятский медицинский вестник. 2015. №2. С. 37-40.

Gromova S. N., Sinicyna A. V. Ocenka urovnja stomatologicheskogo zdorov'ja 12- i 15-letnih shkol'nikov g. Kirova po kriterijam VOZ (2013). Predvaritel'noe soobshhenie // Vjatskij medicinskij vestnik. 2015. №2. S. 37-40.

4. Марнович Д., Петрович Б., Перич Т. Клинические исследования и реабилитация пациентов с несовершенным амелогенезом // Стоматология детского возраста и профилактика. 2016. №4. С. 4-10.

Marnovich D., Petrovich B., Perich T. Klinicheskie issledovanija i reabilitacija pacientov s nesovershennym amelogenezom // Stomatologija detskogo vozrasta i profilaktika. 2016. №4. S. 4-10.

5. Медицинская и клиническая генетика для стоматологов: учебник для вузов / под ред. О.О. Янушевича. – М.: ГЭОТАР-Медиа, 2009. – С. 400.

Medicinskaja i klinicheskaja genetika dlja stomatologov: uchebnik dlja vuzov / pod red. O.O. Janushevicha. – M.: GEOTAR-Media, 2009. – S. 400.

6. Нейман А. А., Коледаева Е. В. Анализ распространенности наследственных заболеваний в городе Кирове и Кировской области по данным неонатального скрининга / Молодежь, Наука, Медицина. Материалы 62-й Всероссийской межвузовской студенческой научной конференции с международным участием с проведением открытого конкурса на лучшую студенческую научную работу. Киров, 2016. – С. 369-370.

Nejman A. A., Koledaeva E. V. Analiz rasprostranennosti nasledstvennyh zabolevanij v gorode Kirove i Kirovskoj oblasti po dannym neonatal'nogo skrininga / Molodezh', Nauka, Medicina. Materialy 62-j Vserossijskoj mezhvuzovskoj studencheskoj nauchnoj konferencii s mezhdunarodnym uchastiem s provedeniem otkrytogo konkursa na luchshuju studencheskuju nauchnuju rabotu. Kirov, 2016. – S. 369-370.

7. Ожгихина Н. В., Кисельникова Л. П. Молярно-резцовая гипоминерализация эмали постоянных зубов у детей: комплекс лечебно-профилактических мероприятий // Стоматология детского возраста и профилактика. 2013. №4. С. 37-40.

Ozhgihina N. V., Kisel'nikova L. P. Moljarno-rezcovaja gipomineralizacija jemali postojannyh zubov u detej: kompleks lechebno-profilakticheskih meroprijatij // Stomatologija detskogo vozrasta i profilaktika. 2013. №4. S. 37-40.

8. Уразова И. В., Громова С. Н., Кайсина Т. Н. и др. Схема написания истории болезни по дисциплине «Стоматология». Киров: Кировская ГМА, 2016. - С. 84.

Urazova I. V., Gromova S. N., Kajsina T. N. i dr. Shema napisanija istorii bolezni po discipline «Stomatologija». Kirov: Kirovskaja GMA, 2016. - C. 84.

9. Фурсик Д. И., Фурсик Т. И. Стоматологическая реабилитация пациентов с несовершенным амелогенезом. Обзор двух клинических случаев // Волгоградский научно-медицинский журнал. 2015. №4 (48). С. 53-55.

Fursik D. I., Fursik T. I. Stomatologicheskaja reabilitacija pacientov s nesovershennym amelogenezom. Obzor dvuh klinicheskih

sluchaev // Volgogradskij nauchno-medicinskij zhurnal. 2015. №4 (48). S. 53-55.

10. Хамадеева А. М., Синицына А. В., Турдыев Б. З., Леус П. А., Громова С. Н., Гаврилова Т. А. Поведенческие факторы риска и стоматологическое здоровье детей школьного возраста в местностях с разной интенсивностью кариеса зубов // Вятский медицинский вестник. 2016. №3. С. 78-83.

Hamadeeva A. M., Sinicyna A. V., Turdyev B. Z., Leus P. A., Gromova S. N., Gavrilova T. A. Povedencheskie faktory riska i stomatologicheskoe zdorov'e detej shkol'nogo vozrasta v mestnostjah s raznoj intensivnost'ju kariesa zubov // Vjatskij medicinskij vestnik. 2016. №3. S. 78-83.

11. Battsetseg Tseveenjav, Jussi Furuholm, Aida Mulic, Håkon Valen, Tuomo Maisala Seppo, Turunen Sinikka, Varsio Merja, Auero Leo Tjäderhane. Survival of extensive restorations in primary molars: 15-year practice-based study // International Journal of Paediatric Dentistry. 2018. Vol. 28. Issue 2. March. P. 249-256.

12. Crawford P. J., Aldred M., Bloch-Zupan A., Orphanet J Amelogenesis imperfecta // Rare Dis. 2007. №2. P. 17. – https://doi.org/10.1186/1750-1172-2-17.

13. Kalkani M., Balmer R. C., Homer R. M., Day P. F., Duggal M. S. Molar incisor hypomineralisation: experience and perceived challenges among dentists specialising in paediatric dentistry and a group of general dental practitioners in the UK // European Archives of Paediatric Dentistry. 2016. April. Vol. 17. Issue 2. P. 81-88.

14. Mayuri Naik, Siddharth Bansal. Diagnosis, treatment planning, and full-mouth rehabilitation in a case of amelogenesis imperfecta // Contemp Clin Dent. 2018. Jan-Mar. №9 (1). P. 128-131.

15. Toupenay S., Fournier B. P., Manière M. C. Amelogenesis imperfecta: therapeutic strategy from primary to permanent dentition across case reports // BMC Oral Health. 2018. №18. P. 108. – https://doi.org/10.1186/s12903-018-0554-y.

Полный список литературы находится в редакции

Поступила 27.07.2018

Координаты для связи с авторами:
610002, г. Киров,
ул. Володарского, д. 167

Валерий Константинович Леонтьев – к 80-летию со дня рождения

Валерий Константинович Леонтьев – доктор медицинских наук, профессор бионеорганической и биофизической химии, профессор стоматологии, заслуженный деятель науки России, академик РАМН, академик РАН, вице-президент СтАР, заслуженный деятель науки России, начальник управления по науке МГМСУ им. А.И. Евдокимова. Валерий Константинович многократно награждался медалями, почетными грамотами Министерства здравоохранения РФ, Российской академии естественных наук и др. за заслуги перед практическим здравоохранением и подготовке кадров, награжден Правительством России орденом Почета за заслуги в области здравоохранения, орденом «За заслуги перед стоматологией» I степени, орденом Петра Великого I степени за заслуги и большой вклад в развитие отечественной медицины и здравоохранения (Национальный комитет общественных наград №01-07 – орден № 098 от 19.01.2007 г.), присуждена Государственная премия РФ за 2002 г. в области науки и техники (указ Президента РФ №1481 от 13.12.2003 г.).

Валерий Константинович – автор 67 монографий и учебников по всем разделам стоматологии. Под его руководством защищены более 150 докторских и кандидатских диссертаций по актуальным вопросам стоматологии. Академик Леонтьев В. К. – основатель ряда научных направлений в отечественной стоматологии, посвященных изучению разнообразных проблем. Результаты его научной деятельности высоко оценены российским и международным стоматологическим сообществом. Леонтьев В. К. – член Международной академии Пьера Фушара (1993г.), член международной Академии стоматологии (1995 г.), член и вице-президент международной Reference Academy (2002 г.), член Всемирной ассоциации стоматологов с 1994 г. В 2001-2002 гг. был избран президентом Российского медицинского общества, является директором съездов Российского медицинского общества (2007 г.), почетным профессор нескольких академий, вузов, университетов.

В послужном списке академика Леонтьева В. К. есть годы, когда он заведовал кафедрой детской стоматологии Омского медицинского института, и ему, как никому, до сегодняшнего дня близки проблемы детских стоматологов. Под его руководством защищено большое количество кандидатских и докторских диссертаций по детской стоматологии. В настоящее время многие его ученики достойно продолжают научно-исследовательскую деятельность по детской стоматологии в России и странах СНГ.

Коллеги и ученики от всей души поздравляют Валерия Константиновича с юбилеем и желают ему крепкого здоровья и многих лет плодотворной деятельности.

10.25636/PMP.3.2018.4.7

Влияние питьевой воды, различной по составу макроэлементов, на распространенность и интенсивность кариеса зубов у детей Забайкальского края

И.В. ДЕЖКИНА*, ассистент
Ю.Л. ПИСАРЕВСКИЙ**, д.м.н., профессор, зав. кафедрой
Л.А. ФАТЬЯНОВА***, ассистент
А.М. ПЕТРОВА****, к.м.н., доцент, зав. кафедрой
*Кафедра стоматологии детского возраста
**Кафедра ортопедической стоматологии
***Кафедра химии и биохимии
****Кафедра стоматологии детского возраста
ФГБОУ ВО «Читинская государственная медицинская академия» Минздрава РФ

Influence of drinking water different in macronutrients composition on the prevalence and intensity of dental caries in children in Zabaykalsky krai

I.V. DEZHKINA, Yu.L. PISAREVSKY, L.A. FATYANOVA, A.M. PETROVA

Резюме

Актуальность темы исследования: взаимосвязь интенсивности и распространенности кариеса зубов у детей от общей жесткости питьевой воды и содержания ионов кальция и магния в источниках различных районов Забайкальского края. Цель: изучить и провести анализ стоматологической заболеваемости детей в зависимости от общей жесткости, содержание ионов кальция и магния в различных питьевых источниках Забайкальского края до и после устранения временной жесткости кипячением.

Для оценки санитарно-гигиенических характеристик питьевой воды были взяты пробы из системы водоснабжения четырех районов Забайкальского края, с соблюдением всех гигиенических норм. Общую жесткость воды определяли в некипяченой и кипяченой питьевой воде. Обследованы 534 ребенка трех ключевых возрастных групп. Изучение состояния полости рта проводилось по унифицированной методике ВОЗ (2013), в условиях стационарных стоматологических и медицинских кабинетов детских садов и школ.

В пробах некипяченой водопроводной воды I и III общая жесткость, содержание ионов кальция и магния соответствовала среднему «физиологическому» уровню. При стоматологическом обследовании детей, регулярно употребляюших воду из этих источников, выявлены более низкие показатели заболеваемости кариесом зубов. Величина общей жесткости воды проб II и IV характеризовалась крайне низким уровнем минерализации, вода очень мягкая и являлась дефицитной по содержанию макроэлементов кальция и магния. Показатели интенсивности и распространенности кариеса зубов у детей, употребляюших данную воду, значительно выше (особенно в группе 15-летних).

Ключевые слова: вода, обследование, дети, стоматология, кариес, Забайкалье.

Abstract

Relevance of the Research: the relationship between the intensity and prevalence of dental caries in children with the general rigidity of drinking water and the content of calcium and magnesium ions in water sources of various regions of the Transbaikalia area. Aim: to study and analyze the dental diseases in children depending on the total hardness water, and the content of calcium and magnesium ions in

various drinking sources of the Transbaikalia region before and after removing the temporary stiffness by boiling.

To assess the sanitary and hygienic characteristics of drinking water samples from the water supply system of four districts of the Transbaikalia area were taken in compliance with all hygienic norms. The total hardness of unboiled and boiled drinking water was determined. 534 children of three main age groups were examined. The study of the oral cavity was carried out according to the unified methodology of the WHO (2013) in the conditions of stationary dental and medical offices of kindergartens and schools.

The total hardness of samples of non-boiled tap water № I and № III the content of calcium and magnesium ions corresponded to the average "physiological" level. Dental examination of children using regularly water from these sources revealed lower incidence rates of tooth decay. The total hardness of water samples № II and № IV was characterized by an extremely low level of mineralization, and the water was very soft and deficient in the content of microelements of calcium and magnesium. Indicators of intensity and prevalence of tooth decay in children using this water turned to be much higher (especially in the group of 15-year-olds).

Key words: water, examination, children, dentistry, caries, Transbaikalia.

Распространенность таких патологических состояний, как кариес зубов и заболевания пародонта, продолжает оставаться на высоком уровне в различных возрастных группах [2, 12, 11, 21, 19, 14, 17]. Вместе с этим существуют значительные колебания по частоте их возникновения в различных странах, регионах внутри стран, краев внутри регионов, а также внутри социальных и этнических групп [1, 5]. Не является исключением население Российской Федерации.

Согласно результатам I эпидемиологического стоматологического обследования детского населения Российской Федерации (1999 год), в 6-летнем возрасте распространенность кариеса временных зубов составляет 73%, при интенсивности 4,76, а постоянных зубов 22% и 0,3 соответственно. У 12-летних детей показатель распространенности кариеса резко возрастает до 78% на фоне его высокой интенсивности — 2,9. Данная негативная тенденция сохраняется и в 15-летнем возрасте, когда показатель интенсивности кариеса продолжает оставаться еще на более высоком уровне и составляет 88% при интенсивности 4,73 [21].

По результатам II эпидемиологического обследования (2009 года), наблюдается положительная динамика. Так, распространенность и интенсивность кариеса у 6-летних детей снизилась до 13% при интенсивности 0,23; у 12-летних детей — до 73% и 2,51 соответственно. Также хорошие результаты прослеживаются и в группе 15-летних детей, где распространенность и интенсивность кариеса составили 82% и 3,81 [22]. Однако подобные тенденции отмечены лишь в отдельных городах, в большинстве регионов наблюдается лишь стабилизация процесса [19].

У детского населения Забайкальского края в 1996 году распространенность кариеса временных зубов составила 84,5% при интенсивности 4,6. Распространенность кариеса постоянных зубов у 6-летних детей — 8%, интенсивность — 0,12; у 12-летних детей — 68,5% и 1,6; у 15-летних детей — 87,5% и 2,9 соответственно [9].

В столице Забайкальского края городе Чите в 2009 году отмечена положительная динамика. Так, в группе 6-летних детей распространенность кариеса постоянных зубов составляла 6,5% при интенсивности 0,11 в группе 12-летних — 61,5% и 1,4 соответственно, у 15-летних — 74,75% и 2,7. Также снизились распространенность и интенсивность кариеса временных зубов: 81% и 4,0 соответственно [3].

Развитию кариеса зубов у детей способствуют многие факторы, что позволяет его отнести к мультифакторным заболеваниям [19]. Это могут быть природно-географические условия проживания [16, 13]. Так, у жителей южных регионов показатели распространенности и интенсивности кариеса зубов значительно отличаются от показателей у жителей Севера [14].

Условия Забайкальского края характеризуются экстремальными для детского организма природно-климатическими особенностями [6, 15].

Наибольшее влияние в детском возрасте оказывает неправильное питание и питьевая вода низкого качества [19]. Завышенное или заниженное содержание макро- и микроэлементов в воде находит свое прямое отражение в содержании этих элементов в организме ребенка [10].

Минеральный состав вод может широко варьировать в зависимости от геологических условий местности. Многие натуральные воды небогаты минералами, имеют невысокую жесткость (недостаток двухвалентных ионов), а жесткие воды часто умягчают искусственно [20].

Проблемы гигиенического изучения влияния качества воды на здоровье детей Забайкальского края вызывают большой интерес в связи с различиями интенсивности и распространенности кариеса зубов в разных районах.

Эффект влияния питьевых вод на физиологические функции организма зависит от степени минерализации, сочетания солей и от исходного состояния организма. Магний и кальций — два элемента, поступающих в организм человека из воды в существенных количествах (при условии потребления жесткой воды) [20].

Установлено, что высокая жесткость воды, обусловленная повышенным содержанием кальция и магния при низких концентрациях фтора, способствует снижению заболеваемости кариесом [6].

Слабоминерализованная вода нарушает водно-солевой баланс и усиливает выделение жидкости из организма. Это приводит к повышенному вымыванию внутри- и внеклеточных ионов из биологических жидкостей, в том числе и из слюны. [25]. Мягкая вода

с низким содержанием кальция (0–3 мг-экв/л) способствует возникновению кариеса зубов [18].

Иногда последствия недостаточного поступления в организм некоторых веществ видны лишь спустя долгие годы [26]. В процессе приготовления пищи на мягкой воде из продуктов (овощи, мясо, злаки) теряются важные элементы. Потери кальция и магния могут достигать 60%. Напротив, во время приготовления пищи на жесткой воде потери минералов заметно ниже, а содержание кальция в готовом блюде может даже повыситься [27, 24, 23].

Поражение твердых тканей зуба и тканей пародонта зависит от низкого содержания в воде кальция магния, фтора, меди, цинка [6].

По химическому составу вода из скважины Центрального водозабора г. Читы — гидрокарбонатная кальциево-натриевая. По величине минерализации — воды ультрапресные и пресные, по общей жесткости, которая определяется суммой кальция и магния,— мягкие и очень мягкие [7]. Это оказывает негативное влияние на состояние органов и тканей полости рта и выраженность патологических процессов, что необходимо учитывать при проведении лечебно-профилактических мероприятий [8].

Изучение факторов риска развития кариесвосприимчивости зубов у детей Забайкальского края является важной медико-социальной задачей, решение которой позволит оптимизировать стоматологическую помощь и рационально проводить профилактику данного заболевания в регионе.

ЦЕЛЬ ИССЛЕДОВАНИЯ

Провести анализ распространенности и интенсивности кариеса зубов у детей основных подгрупп разного возраста, проживающих в районах Забайкальского края с различным минеральным составом питьевых вод.

Задачи исследования:

1. Определить общую жесткость, содержание ионов кальция и магния в различных питьевых источниках Забайкальского края до и после устранения временной жесткости кипячением.

2. Изучить и провести анализ стоматологической заболеваемости у детей Забайкальского края, проживающих в районах с различным минеральным составом питьевых вод.

Научная новизна:

1. Определили общую жесткость, содержание ионов кальция и магния в питьевых источниках кипяченой и некипяченой воды различных районов Забайкальского края.

2. Анализировали показатели распространенности и интенсивности кариеса зубов у детей различных районов Забайкальского края.

МАТЕРИАЛЫ И МЕТОДЫ ИССЛЕДОВАНИЯ

Для оценки санитарно-гигиенических характеристик питьевой воды были взяты пробы из системы водоснабжения (водопроводной воды) четырех районов, различных по степени жесткости и ионному составу, с соблюдением всех гигиенических норм (табл. 1). Общую жесткость воды определяли комплексонометрическим методом с использованием Трилона Б и металлоиндикатора (хромогена черного) в некипяченой и кипяченой питьевой воде в НИИ экологии ФГБОУ ВО ЧГМА. Все результаты сравнивали с требованиями ВОЗ, согласно которым ПДК общей жесткости питьевой воды составляет 7 мг-экв/л.

Величина минерализации обусловлена ее общей жесткостью, зависит преимущественно от присутствия в ней катионов кальция и магния, находящихся в виде гидрокарбонатов, карбонатов, хлоридов и сульфатов. Карбонатной (устранимой) жесткостью является величина, на которую уменьшается общая жесткость воды при кипячении. Гидрокарбонаты кальция и магния разрушаются и выпадают в виде карбонатов в осадок, образуя накипь.

Оценка стоматологического статуса детей проводилась в ходе комплексного эпидемиологического стоматологического обследования в рамках профилактического обследования населения Забайкальского края в 2015 году. Были осмотрены 534 ребенка трех ключевых возрастных групп: 6, 12, 15 лет, проживающих в четырех районах Забайкальского края, различных по минеральному составу питьевых вод и социальному статусу. Изучение состояния полости рта проводилось по унифицированной методике ВОЗ (2013). Исследование проводилось в условиях стационарных стоматологических и медицинских кабинетов детских садов и школ с использованием стоматологических зеркал и пародонтальных зондов. Данные обследования фиксировали в карту регистрации стоматологического статуса (ВОЗ, 2013).

Статистическую обработку полученных данных осуществляли с учетом требований

Таблица 1. **Характеристика проб из системы водоснабжения Забайкальского края**

№ пробы	Общая характеристика пробы	Район забора пробы
I	Средняя жесткость (соответствует физиологическому уровню)	Железнодорожный
II	Очень мягкая (не соответствует физиологическому уровню)	Центральный рынок
III	Средняя жесткость (соответствует физиологическому уровню)	Черновский
IV	Очень мягкая (не соответствует физиологическому уровню)	п.г.т. Агинское

Таблица 2. **Результаты ионного состава питьевой воды в различных пробах**

№ пробы	Общая жесткость мг-экв/л		Ионы Ca мг/л		Ионы Mg мг/л		Ионы F мг/л
	Некип.	Кипяч.	Некип.	Кипяч.	Некип.	Кипяч.	
I	5,1	2,7	83,25	40,86	18,2	10,1	0,4
II	1,9	1,3	27,7	18,8	5,29	3,6	0,23
III	4,9	2,5	74,0	37,7	28,6	18,0	1,5
IV	2,1	1,4	30,0	19,2	4,2	3,1	0,25

доказательной медицины, с помощью языка R (http://cran.r-project.org) версии 3.3.2 [28]. Дескриптивные статистики по группам представлены в следующем формате: среднее значение ± ошибка среднего значения (M ± m). Для сравнения различий по показателям распространенности (в % измерении) применялся критерий Пирсона Хи^2. Для сравнения различий по показателям интенсивности (в количественном измерении) применялся ранговый критерий Крускала-Уоллиса (на основе распределения Хи^2). Различия между отдельными парами оценивались по ранговому критерию Вилкоксона-Манна-Уитни. Различия считались статистически значимыми при $p < 0,05$ и вероятными при $p < 0,1$.

Таблица 3. **Распространенность и интенсивность кариеса молочных и постоянных зубов у детей всех возрастных групп, употребляющих воду из различных источников**

№ пробы	Распространенность кариеса (%)	Значимость различий	Интенсивность кариеса (кп + КПУ)	Значимость различий
I	73,0	Хи^2 = 3,13 df = 3 p = 0,371	2,48 ± 0,24	Хи^2 = 4,57 df = 3 p = 0,206
II	78,3		3,15 ± 0,27	
III	73,4		2,52 ± 0,22 *p = 0,049	
IV	80,7		3,04 ± 0,22	

Значимость различий распространенности кариеса оценивалась по методу Хи^2 Пирсона. Значимость различий интенсивности кариеса оценивалась по ранговому критерию Крускала-Уоллиса.
** значимые различия, выявленные у детей, употребляющих воду из источника пробы III в сравнении с детьми употребляющими воду пробы IV по методу Вилкоксона-Манна-Уитни*

Таблица 4. **Распространенность кариеса постоянных зубов по возрастным группам**

№ пробы	Распространенность (%)					
	Возраст					
	6 лет	Значимость различий	12 лет	Значимость различий	15 лет	Значимость различий
I	–	Хи^2 = 2,78 df = 3 p = 0,427	60,6	Хи^2 = 7,26 df = 3 p = 0,064	75,0	Хи^2 = 9,89 df = 3 p = 0,019
II	3,6		63,0		80,4	
III	1,7		84,8		64,1	
IV	–		69,8		91,5	

Значимость различий распространенности кариеса оценивалась по методу Хи^2 Пирсона

Таблица 5. **Интенсивность кариеса постоянных зубов**

№ пробы	Интенсивность (КПУ)					
	Возраст					
	6 лет	Значимость различий	12 лет	Значимость различий	15 лет	Значимость различий
I	–	Хи^2 = 4,53 df = 3 p = 0,210	1,48 ± 0,27	Хи^2 = 3,31 df = 3 p = 0,346	2,34 ± 0,36 *p = 0,043	Хи^2 = 6,75 df = 3 p = 0,081
II	0,05 ± 0,03		1,93 ± 0,31		2,96±0,36	
III	0,03 ± 0,01		2,13 ± 0,24		2,49 ± 0,46 *p = 0,024	
IV	–		1,83 ± 0,23		3,47 ± 0,36	

Значимость различий интенсивности кариеса оценивалась по ранговому критерию Крускала-Уоллиса.
** значимые различия, выявленные при сравнении групп детей, употребляющих воду из источника проб I и III, с детьми, употребляющими воду из источника пробы IV по методу Вилкоксона-Манна-Уитни*

РЕЗУЛЬТАТЫ ИССЛЕДОВАНИЯ И ИХ ОБСУЖДЕНИЕ

Результаты проведенного эпидемиологического стоматологического обследования Забайкальского края выявили более низкие показатели интенсивности кариеса зубов у детей, употребляющих воду из источника III (табл. 3). Это объясняется более высоким уровнем минерализации питьевой воды, употребляемой в пищу (общая жесткость кипяченой воды 2,5мг-экв/л, катионы кальция — 37,7мг/л, катионы магния — 18мг/л). В таблице 3 представлены значимые различия интенсивности кариеса зубов, выявленные при сравнении кп + КПУ у детей, употребляющих воду пробы III и пробы IV.

Значительно выше интенсивность кариеса в группе 15-летних детей, употребляющих воду из источников II и IV. Мы это связываем с недостатком фтора, а также кальция в питьевой воде (общая жесткость кипяченой воды 1,3 мг-экв/л, катионы кальция — 18,8 мг/л, катионы магния — 3,6 мг/л, анионы фтора — 0,23 мг/л). В таблице 5 показаны значимые различия между группами 15-летних детей, употребляющих воду из источников I и II, и детей, употребляющих воду пробы IV.

В группе 6-летних детей, регулярно потребляющих воду из скважины пробы IV в постоянных зубах, кариес не был выявлен (табл. 5). Это объясняется более поздним прорезыванием первых постоянных моляров. Так, в этой группе детей шестые зубы наблюдались лишь у 15% обследуемых. Более позднее появление постоянных зубов, очевидно, связано с образом питания (употребление преимущественно белковой пищи и недостатком витаминов).

Среди детей, регулярно употреблявших воду пробы III, выявлен наибольший процент детей, заболевших флюорозом (табл. 6). Это связано с избытком содержания фтора в питьевой воде (1,5 мг/л).

ВЫВОДЫ

1. В пробах некипяченой водопроводной воды I и III общая жесткость соответствует среднему «физиологическому» уровню питьевой воды [20]. При кипячении карбонатная жесткость снижалась на 51%, тем не менее, сохраняла

Таблица 6. **Распространенность флюороза**

№ пробы	Распространенность (%)					
	Возраст					
	6 лет	Значимость различий	12 лет	Значимость различий	15 лет	Значимость различий
I	–	$Хи^2$ = 76,1 df = 3 p < 0,0001	24,2	$Хи^2$ = 82,9 df = 3 P < 0,0001	21,9	$Хи^2$ = 51,9 df = 3 p < 0,0001
II	–		21,7		15,7	
III	53,7		82,6		66,7	
IV	4,4		–		2,1	

Значимость различий распространенности кариеса оценивалась по методу $Хи^2$ Пирсона

допустимый уровень. Величина общей жесткости в пробах II и IV характеризуется крайне низким уровнем минерализации, вода очень мягкая. При кипячении устраняемая жесткость снижается на 31,5%, приближая питьевую воду по уровню минерализации практически к дистиллированной.

2. При исследовании проб питьевой воды I и III выявлено, что содержание ионов кальция и магния соответствует «физиологической» норме как в кипяченой, так и в некипяченой воде. Это, очевидно, благоприятно сказывается на полноценном формировании твердых тканей зубов и предупреждении развития кариеса у детей. В пробах воды II и IV зарегистрирован субнормальный уровень катионов кальция относительно нижней границы физиологической «нормы» (катионов кальция — не менее 30,0 мг/л, ионов магния — не менее 10,0мг/л) [20], в кипяченой воде он снижается еще на 37%. Более критическая ситуации отмечается со стороны содержания ионов магния. В кипяченой воде их количество понижается на 78% относительно физиологической «нормы». Следовательно, при кипячении питьевая вода из системы водоснабжения проб II и IV становится дефицитной по содержанию макроэлементов кальция и магния.

3. Анализ результатов выявил более низкие показатели заболеваемости кариесом зубов у детей, регулярно употребляющих воду из источника водоснабжения пробы III, но наиболее высокий процент детей с заболеванием флюорозом. Значительно выше интенсивность кариеса (особенно в группе 15-летних) у детей, потребляющих воду проб II и IV. У детей, потребляющих воду пробы I, распространенность и интенсивность кариеса в целом в исследуемых группах несколько ниже. Можно предположить, что употребляемая ежедневно детьми кипяченая питьевая вода с низким содержанием катионов кальция и магния может снижать минерализующие свойства слюны, угнетая тем самым резистентность твердых тканей к поражению кариесом.

СПИСОК ИСПОЛЬЗОВАННОЙ ЛИТЕРАТУРЫ

1. Алексеева Н. А. линико-физиологическое обоснование профилактики кариеса зубов у детей в республике Саха (Якутия): Автореф. дис. … канд. мед. наук.— Иркутск, 2010.— 22 с.
Alekseeva N. A.
Kliniko-fiziologicheskoe obosnovanie profilaktiki kariesa zubov u detej v respublike Sakha (YAkutiya): Avtoref. dis. … kand. med. nauk.— Irkutsk, 2010.— 22 s.

2. Борчалинская К. К. Эффективность программы профилактики кариеса зубов у 3-летних детей // Современные аспекты профилактики стоматологических заболеваний: материалы II Всероссийской конференции, ЮАО г. Москвы.— М., 2010.— С. 11–12.
Borchalinskaya K. K. Effektivnost' programmy profilaktiki kariesa zubov u 3-letnikh detej // Sovremennye aspekty profilaktiki stomatologicheskikh zabolevanij: materialy II Vserossijskoj konferentsii, YuAO g. Moskvy.— M., 2010.— S. 11–12.

3. Брянская М. Н. Клинико-морфологическое обоснование профилактики и лечения фиссурного кариеса постоянных зубов с незрелой эмалью: Автореф. дис. … канд. мед. наук.— Иркутск, 2009.— 27 с.
Bryanskaya M. N. Kliniko-morfologicheskoe obosnovanie profilaktiki i lecheniya fissurnogo kariesa postoyannykh zubov s nezreloj ehmal'yu: Avtoref. dis. … kand. med. nauk.— Irkutsk, 2009.— 27 s.

4. Варламов П. Г. Распространенность основных стоматологических заболеваний среди взрослого населения Центральной Якутии и потребность его в ортопедической стоматологической помощи: Автореф. дис. … канд. мед. наук.— Тверь, 2001.— 27 с.
Varlamov P. G. Rasprostranennost' osnovnykh stomatologicheskikh zabolevanij sredi vzroslogo naseleniya Tsentral'noj Yakutii i potrebnost' ego v ortopedicheskoj stomatologicheskoj pomoshchi: Avtoref. dis. … kand. med. nauk.— Tver', 2001.— 27 s.

5. Велбери Р. Р., Даггал М. С., Хози М.-Т. Детская стоматология: руководство / пер. с англ.; под ред. Л. П. Кисельниковой.— М.: ГЭОТАР-Медиа, 2013.— 456 с.
Velberi R. R., Daggal M. S., Khozi M.-T. Detskaya stomatologiya: rukovodstvo / per. s angl.; pod red. L. P. Kisel'nikovoj.— M.: GEOTAR-Media, 2013.— 456 s.

6. Елизарова Т. В., Михайлова Л. А. Гигиена питьевой воды: учебное пособие для вузов.— Чита: ИИЦ ЧГМА, 2007.— 80 с.
Elizarova T. V., Mikhajlova L. A. Gigiena pit'evoj vody: uchebnoe posobie dlya vuzov.— Chita: IITS CHGMA, 2007.— 80 s.

7. Замана Л. В., Усманова Л. И., Усманов М. Т. Эколого-геохимическая оценка подземных вод и окрестностях г. Чита, используемых жителями города для децентрализованного водоснабжении // Вода: Химия и экология. 2011. № 12. С. 105–109.
Zamana L. V., Usmanova L. I., Usmanov M. T. EHkologo-geokhimicheskaya otsenka podzemnykh vod i okrestnostyakh g. CHita, ispol'zuemykh zhitelyami goroda dlya detsentralizovannogo vodosnabzhenii // Voda: Khimiya i ehkologiya. 2011. № 12. S. 105–109.

8. Зеновский В. П. Особенности течения кариеса зубов у жителей Севера // Актуальные проблемы адаптации и здоровья населения Севера.— Архангельск, 1991.— С. 251–252.
Zenovskij V. P. Osobennosti techeniya kariesa zubov u zhitelej Severa // Aktual'nye problemy adaptatsii i zdorov'ya naseleniya Severa.— Arkhangel'sk, 1991.— S. 251–252.

9. Иванова Е. Н. Кариес зубов и его профилактика в условиях биогеохимического избытка фтора и молибдена: Автореф. дис. … д-ра мед. наук.— М., 1996.— 21 с.
Ivanova E. N. Karies zubov i ego profilaktika v usloviyakh biogeokhimicheskogo izbytka ftora i molibdena: Avtoref. dis. … d-ra med. nauk.— M., 1996.— 21 s.

10. Косырева Т. Ф., Проняева А. И. Влияние состава питьевой воды на микроэлементный состав волос у детей с системной гипоплазией // Стоматология детского возраста и профилактика. 2011. № 3. С. 46–52.
Kosyreva T. F., Pronyaeva A. I. Vliyanie sostava pit'evoj vody na mikroehlementnyj sostav volos u detej s sistemnoj gipoplaziej // Stomatologiya detskogo vozrasta i profilaktika. 2011. № 3. S. 46–52.

11. Кузьмина Э. М. Гигиенист стоматологический: учебник.— М.: МГМСУ, 2012.— 416 с.
Kuz'mina E. M. Gigienist stomatologicheskij: uchebnik.— M.: MGMSU, 2012.— 416 s.

Полный список литературы находится в редакции

Поступила 07.06.2018

Координаты для связи с авторами: 672090, г. Чита, ул. Горького, д. 39а

10.25636/PMP.3.2018.4.8

Сравнительная эффективность различных пломбировочных материалов и стандартных педиатрических коронок для восстановления временных моляров

М.В. КОРОЛЕНКОВА*, д.м.н., зав. отделением
А.П. АРЗУМАНЯН**, аспирант
*Отделение госпитальной детской терапевтической стоматологии
**Отдел детской челюстно-лицевой хирургии и стоматологии
ЦНИИС и ЧЛХ, Москва

Comparative efficacy of filling materials and stainless-steel pediatric crowns for primary molars restoration

M.V. KOROLENKOVA, A.P. ARZUMANYAN

Резюме

Цель исследования: сравнить эффективность восстановления временных моляров с помощью различных пломбировочных материалов и стандартных педиатрических коронок и выявить факторы, влияющие на успех лечения. В проспективное исследование включены 156 детей, у которых были пролечены 636 временных моляров как с применением анестезиологического пособия (седация с сохраненным сознанием или наркоз), так и без него. Проанализирована состоятельность пломб и стандартных педиатрических коронок с учетом диагноза, класса полости по Блэку, применения коффердама, а также условий лечения. Через четыре года наблюдения самую низкую эффективность показали СИЦ (66,1%), самую высокую — педиатрические стандартные коронки (93,0%) вне зависимости от применения анестезиологического пособия. Вторичный кариес у пломб из СИЦ возникал в 2 раза чаще, чем около пломб из компомера, и почти в 6 раз чаще, чем у композитных. Эффективность применения композитных материалов составила 90% для пациентов, пролеченных под наркозом, и не превышала 70% для лечения без анестезиологического пособия и в условиях седации. Разница в успешности лечения с применением компомеров между группами детей, лечившимися в разных условиях, также имелась, но была не столь выражена, как в случае с композитами (70,7%, 78,5% и 84,6% среди лечившихся «в кресле», под седацией и наркозом, соответственно). При этом использование коффердама не давало значимой разницы в частоте осложнений, хотя и меняло их структуру. Композитные материалы для лечения временных зубов рекомендуется использовать в условиях общего обезболивания, в то время как педиатрические стандартные коронки можно рассматривать как универсальный способ восстановления временных моляров, одинаково высокоэффективный при любых условиях лечения.

Ключевые слова: временные моляры, композит, компомер, СИЦ, стандартные педиатрические коронки.

Abstract

The aim of the study was to assess the efficacy of various dental fillings materials and stainless steel pediatric crowns (SSC) for primary molars restoration and to reveals failure associated factors. The prospective study involved 156 children with 636 primary molars treated both "in chair", under conscious sedation or general anesthesia (GA). Analyzed failure risk factors included diagnosis, cavity class, use of rubber dam and treatment conditions. GIC showed lowest overall efficacy at 4-years follow-up (66,1%) while SSC were the most effective (93,0) regardless of GA use. Composite resin failure rate corresponded strongly with GA use (90% success under GA vs less than 70% in no GA-group). Compomers showed the same although less evident correlation (70,7%, 78,5% and 84,6% success rate in compliant,

conscious sedation and GA groups, correspondently). Rubber dam use showed no significant influence on overall complications rate but changed the complications structure. Thus, composite resins are much more feasible in GA procedures while SCC proved to be universally effective primary molars restoration method.

Key words: primary molars, composite resins, compomers, GIC, stainless steel pediatric crowns.

Кариес временных зубов занимает 10-е место по распространенности среди всех заболеваний, им страдают более 620 млн детей по всему миру [14]. Для восстановления временных зубов используются разнообразные пломбировочные материалы, среди которых лидируют композиты, компомеры и гибридные СИЦ [7]. При этом успешность пломбирования зубов у детей зависит не только от свойств материала, но также от возраста, поведения ребенка и опыта врача. По данным литературы, срок функционирования пломб в молочном прикусе меньше, чем в постоянном, что объясняется как влиянием указанных выше факторов, так и особенностями адгезии к твердым тканям временных зубов [18, 20, 26]. По данным Федотова К. И. и соавт. (2017), наилучшие показатели адгезии к твердым тканям временных зубов продемонстрировали компомеры (Dyract XP, Dentsply). Этот же класс материалов показывает наилучшие результаты в клинических исследованиях [7, 17], однако в исследованиях in vitro компомеры обнаруживают высокую вероятность микроподтеканий [1].

Композитные материалы, являющиеся материалами выбора для пломбирования постоянных зубов с низким ежегодным процентом осложнений — от 1% до 3% [9,10, 20], далеко не так успешны при использовании их для пломбирования временных зубов. По данным метаанализа всех исследований эффективности пломбирования временных зубов, проведенных с 1995-го по 2015 годы, общий процент успеха при использовании композитов составляет 79,3% (аналогичный показатель для компомеров — 91,2%) [7]. Чаще всего столь низкую эффективность композитов во временном прикусе объясняют чувствительностью материала к техническим огрехам и необходимостью идеальной изоляции рабочего поля от влаги, что не всегда возможно у маленьких детей и детей с повышенной тревожностью. Именно менее сложной и длительной подготовкой полости к пломбированию, а также относительной толерантностью к влаге объясняется успешность применения для пломбирования временных зубов СИЦ, особенно гибридных. Некоторые авторы предполагают, что эффективность СИЦ также обусловлена их способностью выделять фториды и тем самым влиять на минерализацию прилегающих к пломбе твердых тканей зуба [6, 8, 22, 27]. Тем не менее, несмотря на наличие подтверждающих факт выделения СИЦ фторидов экспериментальных исследований, клинические исследования показывают, что это никак не влияет на частоту возникновения вокруг пломб из СИЦ вторичного кариеса [8].

При систематическом анализе Chisini et al. (2018) исследований, посвященных пломбированию временных зубов, обнаружено, что вторичный кариес является главной причиной несостоятельности пломб (в 36,5% случаев), а средний ежегодный процент утраты пломб (из любых материалов) составляет 12,5%. При этом для пломб из СИЦ вторичный кариес характерен ничуть не менее, чем для пломб из композита и компомера. Кроме того, метаанализ показал, что вероятность утраты пломб выше при работе без коффердама, а также в полостях II класса по Блэку по сравнению с I классом [7].

Обращает на себя внимание, однако, широкий разброс числа осложнений при использовании любого пломбировочного материала — для показавших наилучшие результаты компомеров он составляет от 1,7% до 15,4% [3, 4, 11, 13, 15, 16, 25]. Частично это можно объяснить разницей в критериях оценки (не все исследования считают осложнением скол твердых тканей зуба, например, некоторые учитывают только частичную или полную утрату пломб в результате вторичного кариеса и т.д.), но, по всей вероятности, свою роль играет и то, что дети, вошедшие в исследования, могут относится к разным группам риска (разный возраст и условия лечения, особенности поведения). При этом абсолютное большинство исследований по изучению эффективности пломбирования временных зубов не изучают факторы, влияющие на возникновение осложнений,— из нескольких десятков исследований им уделяли внимание лишь Buecher et al. (2011) (выявлена зависимость от возраста ребенка, опыта врача и использования коффердама) и Franzon et al. (2015) (негативно влияют неполное удаление кариозного дентина и вовлечение в процесс апроксимальных поверхностей зубов).

Получившие широкое распространение в последнее десятилетие педиатрические стандартные коронки для восстановления временных зубов по средней эффективности зарекомендовали себя лучше, чем пломбировочные материалы (состоятельность их достигает 96,1% в течение трех лет наблюдения) [7, 19, 21, 24], однако эти показатель также весьма вариабелен — в исследовании Leith и O'Connel (2011), например, ежегодный процент осложнений при применении педиатрических стальных коронок достигает 19%. При этом основным осложнением является расцементировка коронки [24], а также скол коронковой части зуба вместе с коронкой [23].

Таким образом, анализ исследований, посвященных эффективности пломбирования молочных зубов, показал относительно высокое число осложнений при применении для этих целей любых пломбировочных материалов, правда, широко варьирующее в зависимости от некоторых факторов (критериев оценки, применения для изоляции рабочего поля коффердама и класса полости по Блэку). При этом наилучшие результаты показывают компомеры, гибридные СИЦ и стандартные педиатрические стальные коронки, однако нами не обнаружено рандомизированных клинических исследований, которые сравнивали бы эффективность педиатрических коронок и пломб между собой, а также клинических рекомендаций, позволяющих сделать выбор между ними в конкретной клинической ситуации.

ЦЕЛЬ ИССЛЕДОВАНИЯ

Сравнить эффективность восстановления временных моляров с помощью различных пломбировочных материалов и стандартных педиатрических коронок и выявить факторы, влияющие на успех лечения.

МАТЕРИАЛЫ И МЕТОДЫ ИССЛЕДОВАНИЯ

Для данного проспективного исследования были отобраны дети из обратившихся для лечения временных зубов в ФГБУ ЦНИИС и ЧЛХ.

Критериями включения в исследования были:

- возраст от 0 до 8 лет;
- наличие хотя бы одного пораженного кариесом временного моляра.

Критерии исключения:

- соматические заболевания, влияющие на интенсивность кариеса зубов (заболевания ЖКТ, эндокринопатии и т.п.);
- невозможность оценить отдаленный результат лечения (неявка на контрольные осмотры);
- зубы с диагнозом «острый пульпит» или «периодонтит», в связи с неясностью прогноза из-за возможных эндодонтических осложнений;
- зубы с рентгенологическими признаками физиологической резорбции корней;
- зубы, у которых кариесом поражены более трех поверхностей.

Критериям включения соответствовали 267 детей, которые получали лечение зубов в 2013-2014 гг. в различных условиях: «в кресле», в условиях седации с сохраненным сознанием или в условиях общего обезболивания. Данное исследование не является рандомизированным, то есть способ восстановления зуба врач выбирал в соответствии с клинической ситуацией, исходя из собственного опыта. Отсутствие рандомизации, с одной стороны, является недостатком исследования, но с другой стороны, подобный дизайн позволяет оценить «стереотипный» алгоритм принятия клинического решения врачом. Дети подвергались наблюдению каждые 6 месяцев в течение 4 лет, при этом из 267 пациентов возможность оценить отдаленный исход лечения была только у 156. Клинические характеристики этих больных, вошедших в окончательный анализ, представлены в таблице 1. Данная таблица также представляет основные факторы, которые, исходя из анализа данных литературы, могут влиять на отдаленный результат восстановления временных зубов пломбировочными материалами или стандартными педиатрическими коронками (помимо собственно материала к ним относятся диагноз, класс полости по Блэку, применение коффердама, а также условия лечения).

Конечными точками исследования для каждого зуба служил один из исходов, повлекший за собой замену пломбы/коронки или удаление зуба: нарушение краевого прилегания пломбы с обнажением неизмененного дентина и/или скол твердых тканей зуба; нарушение краевого прилегания пломбы или коронки за счет вторичного кариеса; полное выпадение пломбы или разгерметизация коронки; скол коронковой части зуба вместе с коронкой; эндодонтические осложнения. Успешными считались пломбы/коронки в зубах без указанных выше явлений, в том числе отсутствующих при очередном контрольном осмотре по причине физиологической смены.

РЕЗУЛЬТАТЫ ИССЛЕДОВАНИЯ И ИХ ОБСУЖДЕНИЕ

Прежде всего, анализ клинических характеристик больных, представленных в таблице 1, позволяет заключить, что дети, получавшие лечение в разных условиях, представляют собой разные группы, с точки зрения тяжести кариозного процесса. При одинаковом возрасте (достоверных различий по возрасту между группами обнаружено не было) дети, лечившиеся в условиях общего обезболивания, имели достоверно больший средний кп и большее количество зубов с диагнозом «хронический пульпит», а также больше зубов с полостями II класса. Этот факт можно объяснить двумя причинами: запущенностью зубов у пациентов, нуждающихся в общем обезболивании, из-за отсрочки лечения в результате многократных попыток лечения «в кресле» в надежде на достижение ребенком с течением времени большей зрелости когнитивных функций, но также возможен и обратный эффект — большое количество и тяжелое поражение зубов во многих случаях само по себе могло оказаться показанием к лечению в условиях общего обезболивания, особенно у маленьких детей. Напротив, дети, лечившиеся в условиях седации с сохраненным сознанием, нуждались в лечении значительно меньшего количества зубов. Очевидно, именно количество пораженных зубов было решающим фактором при выборе между двумя способами анестезиологического пособия, так как по другим характеристикам эти группы практически не различались.

Всего у 156 детей в исследование вошли 636 зубов. В таблице 2 представлены данные, характеризующие состоятельность пломб и стандартных педиатрических коронок в зависимости от исследованных факторов.

Анализ данных, представленных в таблице, показал, что самое значимое влияние на успешность лечения оказали пломбировочный

Таблица 1. **Клинические характеристики пациентов, вошедших в исследование**

Группа по условиям лечения	Количество детей	Возраст, месяцев (средний возраст)	Средний кп, зубы	Количество зубов, вошедших в исследование	Диагноз		Класс полости		Применение коффердама	
					К	П	I	II	Да	Нет
Лечение «в кресле»	61	22-90 (49,6)	5,8	343	175	168	223	120	267	76
Седация с сохраненным сознанием	36	39-65 (48,0)	4,9	41	17	21	27	14	18	23
Общее обезболивание	59	16-96 (52,6)	9,6	252	25	227	111	141	136	116
Всего	156	16-96 (51,5)	6,2	636	217	416	361	275	421	215

К — кариес дентина, П — хронический пульпит

материал и наличие анестезиологического пособия. Более того, именно наличие анестезиологического пособия, а значит, возможность лучшего контроля поведения ребенка влияло на выбор врачом материала для восстановления временных моляров (таблица 3). Так, СИЦ, известные менее трудоемким и более быстрым протоколом применения, использовались почти исключительно при лечении в кресле и крайне редко (всего 6 пломб из 252) — в условиях общего обезболивания. При этом среди зубов с пломбами из СИЦ процент осложнений был самым высоким: только 66,1% всех пломб сохранились через 4 года исследования. Метаанализ, проведенный Cury J. et al. (2016), показал, что клиническое значение способности СИЦ выделять фториды и тем самым влиять на минерализацию окружающих твердых тканей переоценено, так как этот эффект подтверждают лишь лабораторные, но не клинические исследования. Наше исследование в данном случае не исключение, так как наиболее характерным осложнением для пломб из СИЦ было возникновение вторичного кариеса (он возникал в два раза чаще, чем около пломб из компомера, и почти в шесть раз чаще, чем у композитных), в то время как для остальных пломбировочных материалов более типично было нарушение краевого прилегания с обнажением неизмененного дентина, чаще за счет сколов пломб и твердых тканей зубов (таблица 4).

Композитные пломбировочные материалы одинаково часто использовались для пломбирования временных моляров как в кресле, так и в условиях седации и общего обезболивания, но эффективность их применения в этих клинических ситуациях значительно различалась, составляя 90% для пациентов, пролеченных под наркозом, и не превышая 70% для лечения без анестезиологического пособия и в условиях седации (значение этой разницы еще более возрастает, если учесть большую интенсивность кариеса у детей, лечившихся в условиях общего обезболивания). При этом использование коффердама не давало значимой разницы в частоте осложнений. Наши данные согласуются с данными метаанализа Chisini et al. (2018), проанализировавшего более 30 исследований по эффективности пломбирования временных моляров за период с 1995-го по 2015 год, и показавшего относительно низкую общую эффективность композитов для восстановления временных моляров по сравнению с компомерами. Наше исследование показало, что композитные пломбировочные материалы эффективны для восстановления временных моляров в условиях общего обезболивания, но не идеальны для лечения без анестезиологического пособия даже с применением коффердама.

Разница в успешности лечения с применением компомеров между группами детей, лечившимися в разных условиях, также имелась, но была не столь выражена, как в случае с композитами (70,7%, 78,5% и 84,6% среди лечившихся «в кресле», под седацией и наркозом, соответственно). Согласно исследованию Федотова К. И. и соавт. (2017), адгезионная прочность соединения компомеров и твердых тканей временных зубов почти в два раза превышает аналогичный показатель для композитов, но оба показателя при этом значительно ниже, чем заявленная производителями сила адгезии, рассчитанная для постоянных зубов. В нашем исследовании компомеры и композиты показали сходную приемлемую эффективность, наибольшую же эффективность — более 90% во всех группах исследования — продемонстрировали педиатрические стальные коронки. При этом вероятность успеха

Таблица 2. **Состоятельность различных способов восстановления временных зубов в зависимости от некоторых факторов**

Факторы, влияющие на успешность восстановления временных зубов	Общее число восстановленных зубов	Общее число осложнений	Общий процент успеха через 4 года исследования (%)
Материал			
Композит (Filtek Ultimate, 3M Espe)	219	45	79,4
СИЦ (Fuji IX, GC)	112	38	66,1
Компомер (Dyract XP, Dentsply)	204	46	77,5
Педиатрические стальные коронки (3M Espe)	101	7	93,0
Использование коффердама			
Нет	215	55	74,5
Да	421	81	80,8
Класс полости			
I класс	361	83	77,0
II класс	275	53	80,7
Диагноз			
Кариес дентина	217	66	69,6
Пульпит	416	70	83,2
Условия лечения			
В кресле	343	98	71,4
Седация с сохраненным сознанием	41	10	75,6
Наркоз	252	28	88,8

не зависела от наличия или отсутствия анестезиологического пособия, хотя и была максимальной в группе лечившихся под наркозом (95,5%). Редкие случаи осложнений были представлены расцементировкой коронок (у 4 больных), а также эндодонтическими осложнениями, проявлявшимися у 3 больных образованием свищевых ходов и рентгенологическими признаками воспалительной резорбции корней. Результаты данного клинического исследования подтверждаются данными ранее проведенного нами лабораторного исследования, в ходе которого педиатрические стандартные коронки продемонстрировали значительно лучший герметизм по сравнению с пломбами из компомера и композита [1].

В исследовании не получено достоверной зависимости успешности лечения от таких факторов как применение коффердама (хотя имеется тенденция к большему числу осложнений при его отсутствии) и класса полости, однако структура осложнений в этих группах больных довольно ощутимо различалась, так как все случаи эндодонтических осложнений были отмечены нами при лечении без коффердама и в полостях II класса (таблица 4). Нами отмечена значимая разница в частоте осложнений при разных исходных диагнозах, но при этом успешность лечения парадоксальным образом была выше в группе с диагнозом «хронический пульпит», а не «кариес дентина». Возможно, это связано с тем, что стандартные педиатрические коронки, имевшие наибольшую и очень высокую успешность лечения, применялись только для лечения больных с хроническим пульпитом.

В нашем исследовании определяющим фактором при выборе врачом материала для восстановления временных моляров оказалась возможность контролировать поведение ребенка. Однако эффективность СИЦ и педиатрических стандартных коронок не зависела от данного фактора: первые имеют одинаково низкую эффективность для восстановления временных моляров как при применении анестезиологического пособия, так и без него, а последние — одинаково высокую. Компомеры и композиты демонстрируют сходную приемлемую эффективность, которая лишь в случае данных материалов действительно значимо выше при лечении ребенка в условиях общего обезболивания — особенно эта зависимость была выражена при использовании композитов. Таким образом, композитные материалы целесообразнее использовать в основном для лечения временных зубов в условиях общего обезболивания, в то время как педиатрические стандартные коронки можно рассматривать как универсальный способ восстановления временных моляров, одинаково высокоэффективный при любых условиях лечения.

Таблица 3. **Состоятельность пломб и педиатрических коронок в группах больных, пролеченных в различных условиях**

Число состоятельных пломб/коронок через 4 года наблюдения (%)				
Условия лечения	**СИЦ**	**Компомер**	**Композит**	**Коронки**
В кресле	64 (65,3)	70 (70,7)	68 (68,7)	43 (91,5)
Седация с сохраненным сознанием	5 (62,5)	11 (78,5)	6 (66,7)	9 (90,0)
Наркоз	5 (83,3)	77 (84,6)	100 (90,0)	42 (95,5)
Всего	74 (66,1)	158 (77,5)	174 (79,4)	94 (93,0)

СПИСОК ИСПОЛЬЗОВАННОЙ ЛИТЕРАТУРЫ

1. Короленкова М. В., Арзуманян А. П., Васильев А. В. Герметизм пломб и педиатрических коронок при восстановлении временных моляров после пульпотомии // Стоматология детского возраста и профилактика. 2018. Т. 17. №2 (65). С. 45-48.
Korolenkova M. V., Arzumanjan A.P., Vasil'ev A.V. Germetizm plomb i pediatricheskih koronok pri vosstanovlenii vremennyh moljarov posle pul'potomii // Stomatologija detskogo vozrasta i profilaktika. 2018. T. 17. № 2 (65). S. 45-48.

2. Федотов К. И., Русанов Ф. С., Мандра Ю. В., Кисельникова Л. П. Анализ прочности адгезионной связи различных пломбировочных материалов к твердым тканям временных зубов // Стоматология детского возраста и профилактика. 2017. Т. 16. №1 (60). С. 16-19.
Fedotov K. I., Rusanov F. S., Mandra Ju. V., Kisel'nikova L. P. Analiz prochnosti adgezionnoj svjazi razlichnyh plombirovochnyh materialov k tverdym tkanjam vremennyh zubov // Stomatologija detskogo vozrasta i profilaktika. 2017. T. 16. №1 (60). S. 16-19.

3. Andersson-Wenckert I. E., Folkesson U. H., van Dijken J. W. Durability of a polyacid-modified composite resin (compomer) in primary molars. A multicenter study // Acta Odontol Scand. 1997. Aug. №55 (4). P. 255-260.

4. Attin T., Opatowski A., Meyer C., Zingg-Meyer B., Buchalla W., Mönting J. S. Three-year follow up assessment of Class II restorations in primary molars with a polyacid-modified composite resin and a hybrid composite // Am J Dent. 2001. Jun. №14 (3). P. 148-152.

5. Bücher K., Metz I., Pitchika V., Hickel R., Kühnisch J. Survival characteristics of composite restorations in primary teeth // Clin Oral Investig.

Таблица 4. **Виды осложнений при восстановлении временных зубов пломбами и педиатрическими стальными коронкам**

Материал	Число вылеченных зубов	Число осложнений	Виды осложнений			
			Нарушение краевого прилегания без вторичного кариеса	Вторичный кариес	Полная утрата пломбы/коронки	Эндодонтические осложнения
СИЦ	112	38	17 (44,7%)	9 (23,7%)	8 (21,1%)	4 (10,5%)
Компомер	204	46	27 (58,7%)	6 (13,0%)	9 (19,6%)	4 (8,7%)
Композит	219	45	33 (73,3%)	(4,4%)	3 (6,7%)	7 (15,5%)
Педиатрические стальные коронки	101	7	–	–	4 (57,1%)	3 (43,9%)
Всего	636	136 (21,4)	77 (56,6%)	17 (12,5%)	24 (17,6%)	18 (13,2%)

2015. Sep. №19 (7). P. 1653-1662. – doi: 10.1007/s00784-014-1389-9.
6. Cenci M. S., Tenuta L. M., Pereira-Cenci T., Del Bel Cury A. A., ten Cate J. M., Cury J. A. Effect of microleakage and fluoride on enamel-dentine demineralization around restorations // Caries Res. 2008. №42 (5). P. 369-379. – doi: 10.1159/000151663.
7. Chisini L. A., Collares K., Cademartori M. G., Oliveira de L. J. C., Conde M. C. M., Demarco F. F., Corrêa M. B. Restorations in primary teeth: a systematic review on survival and reasons for failures // Int J Paediatr Dent. 2018. Mar. №28 (2). P. 123-139. – doi: 10.1111/ipd.12346.
8. Cury J. A., Oliveira de B. H., Santos dos A. P., Tenuta L. M. Are fluoride releasing dental materials clinically effective on caries control? // Dent Mater. 2016. Mar. №32 (3). P. 323-333. – doi: 10.1016/j.dental.2015.12.002.
9. Demarco F. F., Collares K., Coelho-de-Souza F. H., Correa M. B., Cenci M. S., Moraes R. R., Opdam N. J. Anterior composite restorations: A systematic review on long-term survival and reasons for failure // Dent Mater. 2015. Oct. №31 (10). P. 1214-1224. – doi: 10.1016/j.dental.2015.07.005.
10. Demarco F. F., Corrêa M. B., Cenci M. S., Moraes R. R., Opdam N. J. Longevity of posterior composite restorations: not only a matter of materials // Dent Mater. 2012. Jan. №28 (1). P. 87-101. – doi: 10.1016/j.dental.2011.09.003.
11. Duggal M. S., Toumba K. J., Sharma N. K. Clinical performance of a compomer and amalgam for the interproximal restoration of primarymolars: a 24-month evaluation // Br Dent J. 2002. Sep. №28. 193 (6). P. 339-342.
12. Franzon R., Opdam N. J., Guimarães L. F., Demarco F. F., Casagrande L., Haas A. N., Araujo F. B. Randomized controlled clinical trial of the 24-months survival of composite resin restorations after one-step incomplete and complete excavation on primary teeth // J Dent. 2015. Oct. №43 (10). P. 1235-1241. – doi: 10.1016/j.jdent.2015.07.011.
13. Gross L. C., Griffen A. L., Casamassimo P. S. Compomers as Class II restorations in primary molars // Pediatr Dent. 2001. Jan-Feb. №23 (1). P. 24-27.
14. Kassebaum N. J., Bernabé E., Dahiya M., Bhandari B., Murray C. J., Marcenes W. Global burden of untreated caries: a systematic review and metaregression // J Dent Res. 2015. May. №94 (5). P. 650-658. – doi: 10.1177/0022034515573272.
15. Kavvadia K., Kakaboura A., Vanderas A. P., Papagiannoulis L. Clinical evaluation of a compomer and an amalgam primary teeth class II restorations: a 2-year comparative study // Pediatr Dent. 2004. May-Jun. №26 (3). P. 245-50.
16. Kitty M. Y., Wei S. H. Y. Clinical evaluation of compomer in primary teeth: 1 year result // J Am Dent Assoc. 1997. №128. P. 1088-1096.
17. Krämer N., Frankenberger R. Compomers in restorative therapy of children: a literature review // Int J Paediatr Dent. 2007. Jan. №17 (1). P. 2-9.
18. Laske M., Opdam N. J., Bronkhorst E. M., Braspenning J. C., Huysmans M. C. Longevity of direct restorations in Dutch dental practices. Descriptive study out of a practice based research network // J Dent. 2016. Mar. №46. P. 12-17. – doi: 10.1016/j.jdent.2016.01.002.
19. Leith R., O'Connell A. C. A clinical study evaluating success of 2 commercially available preveneered primary molar stainless steel crowns // Pediatr Dent. 2011. Jul-Aug. №33 (4). P. 300-306.
20. Opdam N. J., Sande van de F. H., Bronkhorst E., Cenci M. S., Bottenberg P., Pallesen U., Gaengler P., Lindberg A., Huysmans M. C., Dijken van J. W. Longevity of posterior composite restorations: a systematic review and meta-analysis // J Dent Res. 2014. Oct. №93 (10). P. 943-949. – doi: 10.1177/0022034514544217.
21. Pinto Gdos S., Oliveira L. J., Romano A. R., Schardosim L. R., Bonow M. L., Pacce M., Correa M. B., Demarco F. F., Torriani D. D. Longevity of posterior restorations in primary teeth: results from a paediatric dental clinic // J Dent. 2014. Oct. №42 (10). P. 1248-1254. – doi: 10.1016/j.jdent.2014.08.005.
22. Raggio P. D., Tedesco T. K., Calvo A. F., Braga M. M. Do glass ionomer cements prevent caries lesions in margins of restorations in primary teeth? A systematic review and meta-analysis // J Am Dent Assoc. 2016. №147. P. 177-185.
23. Roberts J. F., Attari N., Sherriff M. The survival of resin modified glass ionomer and stainless steel crown restorations in primarymolars, placed in a specialist paediatric dental practice // Br Dent J. 2005. Apr. №9. 198 (7). P. 427-431.
24. Schüler I. M., Hiller M., Roloff T., Kühnisch J., Heinrich-Weltzien R. Clinical success of stainless steel crowns placed under general anaesthesia in primary molars: an observational follow up study // J Dent. 2014. Nov. №42 (11). P. 1396-1403. – doi: 10.1016/j.jdent.2014.06.00.
25. Soncini J. A., Maserejian N. N., Trachtenberg F., Tavares M., Hayes C. The longevity of amalgam versus compomer/composite restorations in posterior primary and permanent teeth: findings From the New England Children's Amalgam Trial // J Am Dent Assoc. 2007. Jun. №138 (6). P. 763-772.
26. Sande van de F. H., Collares K., Correa M. B., Cenci M. S., Demarco F. F., Opdam N. Restoration Survival: revisiting patients' risk factors through a systematic literature review // Oper Dent. 2016. Sep. №41 (S7). S7-S26.
27. Yengopal V., Mickenautsch S. Caries-preventive effect of resin-modified glass-ionomer cement (RM-GIC) versus composite resin: a quantitative systematic review // Eur Arch Paediatr Dent. 2011. Feb. №12 (1). P. 5-14

Поступила 20.08.2018

Координаты для связи с авторами:
119021, г. Москва, ул. Тимура Фрунзе, д. 16а
E-mail: rapuncel1@mail.ru, aida2401-1989@list.ru

Уважаемые коллеги!

IAPD Regional Meeting Moscow, Russia

23-24 сентября 2019 г. в Москве, в «Крокус Экспо», уже в седьмой раз состоится Российско-Европейский конгресс по детской стоматологии.
На VII Российско-Европейский конгресс приглашены с лекциями всемирно известные детские стоматологи. Помимо иностранных докладчиков будут представлены доклады ведущих российских детских стоматологов.
Аккредитация конгресса в рамках Непрерывного медицинского образования (НМО) по специальностям (12 кредитов): «стоматология детская», «стоматология терапевтическая», стоматология общей практики».

Информация о мероприятии будет размещена на сайте congress@dental-seminar.ru.

Оргкомитет

DOI: 10.25636/PMP.3.2018.4.9

Параклиническая диагностика пограничных состояний пульпы постоянных зубов у детей

Г.И. СКРИПКИНА*, д.м.н., доцент, зав. кафедрой
О.В. МАЦКИЕВА*, к.м.н., доцент
В.И. САМОХИНА**, к.м.н., доцент
*Кафедра детской стоматологии
**Кафедра стоматологии ДПО
ФГБОУ ВО ОмГМУ Минздрава РФ

Paraclinic diagnostics of border conditions of the pulp of permanent teeth in children

G.I. SKRIPKINA, O.V. MATSKIEVA, V.I. SAMOKHINA

Резюме

Данное исследование посвящено диагностике функционального состояния сосудисто-нервного пучка и степени минерализации твердых тканей постоянных зубов у детей. Целью нашего исследования стало сопоставление количества совпадений предварительного клинического диагноза с комплексным электрометрическим обследованием постоянных зубов, находящихся в различной стадии формирования корня и с различным состоянием тканей надпульпарного дентина. Для достижения цели исследования были осмотрены 675 школьников в возрасте 6-15 лет, обучающихся в различных общеобразовательных учреждениях г. Омска. При обобщении полученных данных в зависимости от стадии кариозного процесса порог электропроводность дентина (ЭПД) при кариесе дентина колебался от 1,0 до 10,0 мкА, средний показатель составил 7,9 ± 1,0 мкА. При хроническом пульпите показатели ЭПД варьировали от 19,0 до 100,0 мкА и в среднем составили 77,9 ± 4,2 мкА (p < 0,001).

Ключевые слова: дети, постоянные моляры и премоляры, кариес дентина, хронический пульпит, электроодонтодиагностика.

Abstract

This study is devoted to the diagnosis of the functional state of the neurovascular bundle and the degree of mineralization of hard tissues of permanent teeth in children. The purpose of our study was to compare the number of coincidences of a preliminary clinical diagnosis with a complex electrometric examination of permanent teeth that are in different stages of root formation and with different states of the tissues of suprapulpic dentin. To achieve the goal of the study, 675 schoolchildren aged 6 to 15 years who were enrolled in various general educational institutions of Omsk were examined. When generalizing the data obtained, depending on the stage of the carious process, the conductivity of dentine (EPD) threshold for caries of dentin ranged from 1.0 to 10.0 мкА, the average value was 7,9 ± 1,0 мкА. With chronic pulpitis, EDR values varied from 19,0 to 100,0 мкА and averaged 77,9 ± 4,2 мкА (p < 0,001).

Key words: children, permanent molars and premolars, caries of dentin, chronic pulpitis, electroodontodiagnosis.

ВВЕДЕНИЕ

Залогом объективной диагностики функционального состояния пульпы и степени минерализации твердых тканей зуба и, как следствие, выбора рационального метода лечения является системный подход, осуществляемый поэтапно [10]. Предварительная диагностика складывается из анализа жалоб пациента, анамнеза заболевания и первичного клинического обследования пациента [11-13]. Клинические симптомы, обусловленные патогенезом развития воспалительной реакции в тканях сосудисто-нервного пучка, в ряде случаев слабо выражены [2, 3, 9]. Несовпадение клинических данных и морфологической картины при осложненных и неосложненных формах кариозного процесса имеет место в 58% случаев, что и делает более информативным и перспективным в плане уточненной клинической диагностики широкое использование комплексной

электрометрической диагностики [4, 5]. В связи с чем окончательный диагноз складывается как результат сопоставления субъективных и объективных данных предварительной диагностики и объективных уточняющих данных специальных дополнительных методов исследования, таких как ЭВП (электровозбудимость пульпы) и ЭПД (электропроводность дентина) [6-8].

ЦЕЛЬ ИССЛЕДОВАНИЯ

Сопоставление количества совпадений предварительного клинического диагноза с комплексным электрометрическим обследованием постоянных зубов, находящихся в различной стадии формирования корня и с различным состоянием тканей надпульпарного дентина.

МАТЕРИАЛ И МЕТОДЫ ИССЛЕДОВАНИЯ

Для достижения цели исследования были осмотрены 675 школьников в возрасте 6-15 лет, обучающихся в различных общеобразовательных учреждениях г. Омска.

На основании жалоб и первичных клинических исследований предварительный диагноз «хронический пульпит» был поставлен в 85 постоянных молярах и премолярах. Определение электровозбудимости пульпы (ЭВП) проводилось с помощью аппарата ЭОМ-3 по методике Рубина Л. Р. При обобщении полученных данных порог ЭВП при кариесе дентина (глубоком) колебался от 2,0 до 40,0 мкА, и в среднем показатель составил 14,0 ± 0,4 мкА. При хроническом пульпите порог ЭВП колебался от 12,0 до 90,0 мкА и в среднем составил 27,5 ± 5,2 мкА, что достоверно выше показателей при кариесе дентина ($p < 0,001$), что свидетельствует о взаимосвязи нарастания патологических изменений в пульпе и снижения ее электровозбудимости по мере прогрессирования кариозного процесса (табл. 1). Исходя из полученных данных, только в 74 клинических случаях диагноз «хронический пульпит» был подтвержден полностью, а в 11 клинических случаях — «кариес дентина (глубокий)». Таким образом, несовпадение клинической и электрометрической диагностики хронического пульпита постоянных зубов у детей составило 12,9%.

С целью получения максимально объективной картины в плане применения комплексной электрометрической диагностики состояния сосудисто-нервного пучка 74 клинических случая были разделены на группы зубов как со сформированными (44 клинических случая), так и с несформированными корнями (30 клинических случаев). В свою очередь каждая из этих групп была подразделена на две подгруппы: с невскрытой полостью зуба и со вскрытой полостью зуба (табл. 2).

Статистическая обработка материалов динамического наблюдения осуществлялась с применением разностного метода. Использовалась информационная статистика Кульбака и показатель ранговой корреляции [1].

ОБСУЖДЕНИЕ ПОЛУЧЕННЫХ РЕЗУЛЬТАТОВ

В сформированных постоянных зубах при хроническом пульпите показатели ЭВП варьировали от 17,0 до 90,0 мкА и средний показатель составил 27,3 ± 2,3 мкА. У детей при хроническом пульпите в зубах с несформированными корнями порог ЭВП колебался от 12,0 до 70,0 мкА и в среднем составил 27,7 ± 8,1 мкА.

Сравнивая значения ЭВП при кариесе дентина и хроническом пульпите с различной степенью формирования корней, установлено статистически значимое различие ($p < 0,001$), свидетельствующее о неблагоприятном воздействии на состояние пульпы глубоких кариозных поражений дентина. А сравнение показателей ЭВП при хроническом пульпите в постоянных зубах с различной степенью формирования корней выявило статистическим недостоверные различия ($p > 0,05$).

В зубах со сформированными корнями и вскрытой полостью зуба порог ЭВП варьировал от 18,0 до 90,0 мкА, и средний показатель составил 33,5 ± 5,7 мкА. В зубах со сформированными корнями и невскрытой полостью зуба показатели ЭВП колебались от 18,0 до 70,0 мкА и в среднем составили 25,8 ± 4,1 мкА. Показатели ЭВП в зубах с несформированными корнями при вскрытой полости зуба варьировали от 12,0 до 60,0 мкА, и среднее значение составило 29,0 ± 4,4 мкА. В несформированных зубах с невскрытой полостью зуба величина ЭВП колебалась от 16,0 до 45,0 мкА и в среднем составила 26,3 ± 7,6 мкА.

Сравнивая значения ЭВП при хроническом пульпите в зубах с различной степенью формирования корней

Таблица 1. **ЭВП пульпы постоянных зубов у детей в зависимости от стадии кариозного процесса и степени формирования корней**

Стадия кариозного процесса	Кариес дентина (глубокий)	Хронический пульпит	
		Сформированные корни	Несформированные корни
ЭВП (мкА) M ± m	14,0 ± 0,4	27,3 ± 2,3	27,7 ± 8,1.
P1, P2		P1 < 0,001	P1 < 0,001 P2 > 0,05

P1 — рассчитан по отношению к кариесу дентина (глубокому);
P2 — рассчитан по отношению к зубам со сформированными корнями при хроническом пульпите

Таблица 2. **ЭВП пульпы постоянных зубов с различной степенью формирования корней при хроническом пульпите в зависимости от состояния надпульпарного дентина**

	Хронический пульпит			
	Сформированные зубы		Несформированные зубы	
	Вскрытая полость зуба	Невскрытая полость зуба	Вскрытая полость зуба	Невскрытая полость зуба
ЭВП (мкА) M ± m	33,5 ± 5,7	25,8 ± 4,1	29,0 ± 4,4	26,3 ± 7,6
P1 P2 P3		P1 > 0,05	P1 > 0,05 P2 > 0,05	P1 > 0,05 P2 > 0,05 P3 > 0,05

P 1 — рассчитана по отношению к сформированным зубам со вскрытой полостью зуба;
P 2 — рассчитана по отношению к сформированным зубам с невскрытой полостью зуба;
P 3 — рассчитана по отношению к несформированным зубам со вскрытой полостью зуба

в зависимости от состояния надпульпарного дентина, статистически значимых различий не установили (p < 0,05), что указывает на отсутствие достоверных различий в патологических изменениях пульпы в зависимости от наличия либо отсутствия перфорации в области дна кариозной полости, что, в свою очередь, предполагает одинаковый подход в терапии хронического воспаления пульпы постоянных зубов у детей (рис. 1).

При обобщении полученных данных в зависимости от стадии кариозного процесса порог ЭПД при кариесе дентина колебался от 1,0 до 10,0 мкА, средний показатель составил 7,9 ± 1,0 мкА. При хроническом пульпите показатели ЭПД варьировали от 19,0 до 100,0 мкА и в среднем составили 77,9 ± 4,2 мкА (p < 0,001).

Согласно цели исследования, проводилось сравнение показателей ЭПД при кариесе дентина (глубоком) и при хроническом пульпите в зубах с различной степенью формирования корней (табл. 3).

Таблица 3. **ЭПД постоянных зубов в зависимости от стадии кариозного процесса и степени формирования корней**

Стадия кариозного процесса	Кариес дентина (глубокий)	Хронический пульпит	
		Сформированные корни	Несформированные корни
ЭПД (мкА) M ± m	7,9 ± 0,1	72,8 ± 5,8	83,0 ± 2,5
P 1, P 2		P 1 < 0,001	P1 < 0,001 P2 < 0,01

P1 — рассчитан по отношению к кариесу дентина (глубокому);
P2 — рассчитан по отношению к зубам со сформированными корнями при хроническом пульпите

Таблица 4. **ЭПД постоянных зубов с различной степенью формирования корней при хроническом пульпите в зависимости от состояния надпульпарного дентина**

	Хронический пульпит			
	Сформированные зубы		Несформированные зубы	
	Вскрытая полость зуба	Невскрытая полость зуба	Вскрытая полость зуба	Невскрытая полость зуба
ЭПД (мкА) M ± m	92,7 ± 2,0	52,8 ± 9,3	93,7 ± 2,5	72,3 ± 4,5
P1 P2 P3		P1 < 0,001	P1 < 0,01 P2 < 0,01	P1 < 0,001 P2 > 0,05 P3 < 0,001

P1 — рассчитана по отношению к сформированным зубам со вскрытой полостью зуба;
P2 — рассчитана по отношению к сформированным зубам с невскрытой полостью зуба;
P3 — рассчитана по отношению к несформированным зубам со вскрытой полостью зуба

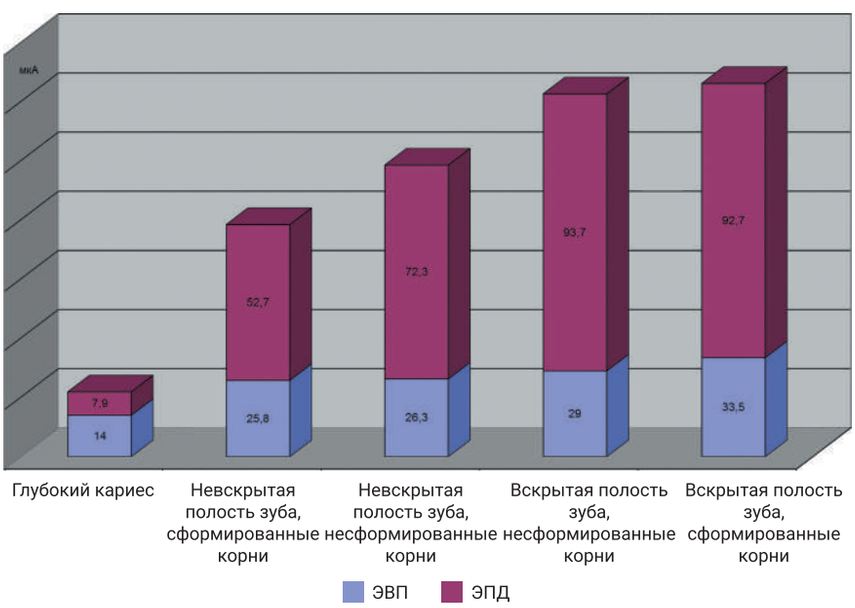

Рис. 1. **Шкала электрометрической диагностики хронического пульпита у детей**

В сформированных постоянных зубах при хроническом пульпите показатели ЭПД варьировали от 19,0 до 100,0 мкА и средний показатель составил 71,8 ± 5,8 мкА. У детей при хроническом пульпите в зубах с несформированными корнями порог ЭПД колебался от 52,0 до 100,0 мкА и в среднем составил 83,0 ± 2,5 мкА.

Сравнивая значения ЭПД при кариесе дентина (глубоком) и хроническом пульпите в зубах с различной степенью формирования корней, установлено статистически достоверное различие (p < 0,001), что указывает на уменьшение минерализации околопульпарного дентина при прогрессировании кариозного процесса. Сравнение показателей ЭПД при хроническом пульпите в постоянных зубах с различной степенью формирования корней выявило также статистически значимые различия (p < 0,01). Установленный факт указывает на прямую зависимость минерализации надпульпарного дентина от степени формирования корней постоянных зубов у детей (табл. 4).

В зубах со сформированными корнями и вскрытой полостью зуба порог ЭПД варьировал от 70,0 до 100,0 мкА и в среднем составил 92,6 ± 2,0 мкА. В зубах со сформированными корнями и невскрытой полостью зуба показатели ЭПД колебались от 19,0 до 85,0 мкА и среднее значение составило 52,8 ± 9,3 мкА. Показатели ЭПД в зубах с несформированными корнями при вскрытой полости зуба варьировали от 80,0 до 100 мкА и в среднем составили 93,7 ± 2,5 мкА. В несформированных зубах с невскрытой полостью зуба величина ЭПД колебалась от 52,0 до 90,0 мкА и в среднем составила 72,3 ± 4,5 мкА.

Сравнивая значения ЭПД при хроническом пульпите в зубах с различной степенью формирования корней в зависимости от состояния надпульпарного дентина, установили статистически достоверные различия между зубами со вскрытой и невскрытой полостью зуба (p < 0,001). Также достоверные различия установлены между

подгруппами со вскрытой полостью зуба в зубах со сформированными и несформированными корнями (p < 0,01).. Высокая степень достоверности различий в данных подгруппах указывает на взаимосвязь степени минерализации и толщины слоя надпульпарного дентина со стадией кариозного процесса и степенью формирования корней постоянных зубов. При прогрессировании кариозного процесса снижается степень минерализации надпульпарного дентина. Степень минерализации околопульпарного дентина при хроническом пульпите ниже в постоянных зубах с несформированными корнями по сравнению с зубами со сформированными корнями.

ВЫВОДЫ

Полученные данные по ЭВП постоянных зубов у детей при кариесе дентина (глубоком) и хроническом пульпите свидетельствуют о достаточно высокой информативности данного метода диагностики состояния пульпы. Учет данных параметров позволяет получить более объективные исходные критерии оценки состояния пульпы для дальнейшей разработки плана лечения и оценки ее эффективности.

Предыдущими исследованиями ранее установлена корреляционная связь между ЭПД и ЭВП при хроническом пульпите постоянных зубов у детей. Диагностику стадии кариозного процесса и дифференциальную диагностику достаточно легко проводить с помощью комплексной электрометрической диагностики.

Тем не менее, для дифференциальной диагностики хронического пульпита постоянных зубов у детей с различной степенью формирования корней важное значение может иметь определение электропроводимости надпульпарного дентина (ЭПД) как показателя его минерализации. К тому же измерение ЭПД имеет более высокое информативное значение для дифференциальной диагностики кариеса зубов и его осложнений. Только один электрометрический показатель — ЭВП — у детей для диагностики недостаточен.

Таким образом, нами подтвердились данные предыдущих исследований о взаимосвязи прогрессирования кариозного процесса с параллельным увеличением электропроводящей способности околопульпарных тканей, что подтверждается статистическими высокодостоверными отличиями показателей ЭПД на разных стадиях кариозного процесса (p < 0,001).

СПИСОК ИСПОЛЬЗОВАННОЙ ЛИТЕРАТУРЫ

1 Закс Л. Статистическое оценивание: пер с нем.— М.: Статистика, 1976.— 598 с.
Zaks L. Statisticheskoe ocenivanie: per s nem.— M.: Statistika, 1976.— 598 s.

2 Кисельникова Л. П., Осипов Г. А., Осипова Л. В. Особенности лечения пульпита травматического генеза у детей //Эндодонтия today. 2008. № 1. С. 96-100.
Kisel'nikova L. P., Osipov G. A., Osipova L. V. Osobennosti lecheniya pul`pita travmaticheskogo geneza u detej // Endodontiya today. 2008. № 1. S. 96-100.

3. Мацкиева О. В., Самохина В. И., Сунцов В. Г., Землянкина М. С. Оптимизация техники проведения витальной ампутации у детей // Стоматология детского возраста и профилактика. 2012. Т. 11. № 2. С. 28-33.
Matskieva O. V., Samohina V. I., Suntsov V. G., Zemlyankina M. S. Optimizatsiya tehniki provedeniya vitalnoy amputatsii u detey // Stomatologiya detskogo vozrasta i profilaktika. 2012. T. 11. № 2. S. 28-33.

4. Самохина В. И., Мацкиева О. В. Обоснование необходимости комплексного электрометрического подхода в дифференциальной диагностике стадий кариозного процесса временных зубов // Стоматология детского возраста и профилактика. 2017. Т. 16. № 2 (61). С. 20-23.
Samohina V. I., Maczkieva O. V. Obosnovanie neobxodimosti kompleksnogo elektrometricheskogo podxoda v differencialnoj diagnostike stadij karioznogo processa vremennyh zubov // Stomatologiya detskogo vozrasta i profilaktika. 2017. T. 16. № 2 (61). S. 20-23.

5. Самохина В. И., Мацкиева О. В., Скрипкина Г. И. Рентгенофотометрия как объективный метод контроля эффективности пульпосберегающих методов лечения // Стоматология детского возраста и профилактика. 2016. Т. 15. № 4 (59). С. 22-27.
Samohina V. I., Maczkieva O. V., Skripkina G. I. Rentgenofotometriya kak ob'ektivny`j metod kontrolya effektivnosti pul`posberegayushhix metodov lecheniya // Stomatologiya detskogo vozrasta i profilaktika. 2016. T. 15. № 4 (59). S. 22-27.

6. Скрипкина Г. И., Мацкиева О. В., Самохина В. И. Инновационный подход к лечению обратимых форм пульпита в полостях II класса по Блэку в детском возрасте / Сб. Материалы XXI и XXII Всероссийских научно-практических конференций. 2009. С. 106-108.
Skripkina G. I., Maczkieva O. V., Samohina V. I. Innovacionnyj podhod k lecheniyu obratimyh form pulpita v polostyax II klassa po Bleku v detskom vozraste // Sb. Materialy` XXI i XXII Vserossijskix nauchno-prakticheskix konferencij. 2009. S. 106-108.

7. Скрипкина Г. И., Мацкиева О. В., Самохина В. И. Внедрение инновационных технологий при лечении обратимых форм хронического пульпита в клинике стоматологии детского возраста // Институт стоматологии. 2015. № 2 (67). С. 68-69.
Skripkina G. I., Maczkieva O. V., Samohina V. I. Vnedrenie innovacionny`x texnologij pri lechenii obratimy`x form xronicheskogo pul`pita v klinike stomatologii detskogo vozrasta // Institut stomatologii. 2015. № 2 (67). S. 68-69.

8. Сунцов В. Г., Мацкиева О. В., Самохина В. И., Анфиногенов С. С. Клинико-электрометрическая оценка лечения хронического пульпита постоянных зубов у детей с использованием девитализирующих средств на основе мышьяковистого ангидрида //Стоматология детского возраста и профилактика. 2010. № 2. С. 29-31.
Suncov V. G., Mackieva O. V., Samohina V. I., Anfinogenov S. S. Kliniko-jelektrometricheskaja ocenka lechenija hronicheskogo pul'pita postojannyh zubov u detej s ispol'zovaniem devitalizirujushhih sredstv na osnove mysh'jakovistogo // Stomatologija detskogo vozrasta i profilaktika. 2010. № 2. S. 29-31.

9. Domenico Ricucci, Simona Loghin, José F. Siqueira Jr. Correlation between clinical and histologic pulp diagnoses// Journal of Endodontics. 2014. Vol. 40. Issue 12. P. 1932-1939.

10. Domenick T. Zero, Andrea Ferreira Zandona, Mychel Macapagal Vail, Kenneth J. Spolnik. Dental caries and pulpal disease // Dental Clinics of North America. 2011. Vol. 55. Issue 1. P. 29-46.

11. Levin L. G. Pulp and periradicular testing //Pediatric dentistry. 2013. T. 35.— № 2. C. 113-119.

12. Levin L. G. et al. Identify and define all diagnostic terms for pulpal health and disease states //Journal of Endodontics.— 2009.— T. 35.— № . 12.— C. 1645-1657.

13. Tannure P. N. et al. Histopathologic and SEM analysis of primary teeth with pulpectomy failure // Oral Surgery, Oral Medicine, Oral Pathology, Oral Radiology, and Endodontology. 2009. T. 108. № 1. C. e29-e33.

Поступила 14.08.2018

Координаты для связи с авторами: 644043, г. Омск, ул. Волочаевская, д. 21а
E-mail: skripkin.ivan@gmail.com, olgastomomsk@mail.ru, Samochinavita@inbox.ru

DOI: 10.25636/PMP.3.2018.4.10

Анализ результатов первичной хейлопластики у детей с врожденной двусторонней расщелиной верхней губы и неба при выраженной протрузии межчелюстного отростка верхней челюсти

И.В. ФОМЕНКО, д.м.н., доцент, зав. кафедрой
А.Л. КАСАТКИНА, к.м.н., доцент
И.Е. ТИМАКОВ, аспирант
И.Ю. РОМАНОВ, аспирант
Д.В. МЕЛЬНИКОВА, ординатор
Кафедра стоматологии детского возраста
ФГБОУ ВО «Волгоградский государственный медицинский университет» Минздрава РФ

Analysis of the results of primary bilateral cleft lip repair in children with congenital bilateral cleft lip and palate with protrusive premaxilla

I.V. FOMENKO, A.L. KASATKINA, I.E. TIMAKOV, I. Yu. ROMANOV, D.V. MELNIKOVA

Резюме

Число детей с врожденной двусторонней полной расщелиной верхней губы и неба составляет от 12% до 25% в структуре всех врожденных пороков челюстно-лицевой области. Целью исследования являлась оценка результатов первичной хейлопластики у детей с врожденной двусторонней полной расщелиной верхней губы, альвеолярного отростка и неба при выраженной протрузии межчелюстного отростка верхней челюсти без этапа раннего ортопедического лечения несъемной аппаратурой. Было проведено обследование и лечение 44 детей с указанной патологией. Эффективность проведения первичной двусторонней хейлопластики оценивали у детей в возрасте 3-4 лет до начала ортодонтического лечения. Для этого использовались клинический, антропометрический, фотометрический и биометрический методы исследования. В ходе исследования мы пришли к выводу, что после проведенной первичной двусторонней хейлопластики у детей с выраженной протрузией межчелюстного отростка верхней челюсти достигается хороший и удовлетворительный эстетический и функциональный исход операции (97,6%) без проведения раннего ортопедического лечения несъемной аппаратурой. У 100% пациентов после операции определялось существенное уменьшение протрузии межчелюстного отростка. Положение фрагментов верхней челюсти полностью не нормализовалось, и ребенку требовалось ортодонтическое лечение в периоде прикуса молочных зубов.

Ключевые слова: двусторонняя расщелина верхней губы и неба, протрузия межчелюстного отростка верхней челюсти, первичная двусторонняя хейлопластика, дети.

Abstract

The number of children with congenital bilateral complete cleft lip and palate is from 12 to 25% in the structure of all congenital malformations of the maxillofacial area. The aim of the study was to evaluate the results of primary bilateral cleft lip complete repair in children with congenital bilateral complete cleft lip and palate with protrusive premaxilla without a stage of early orthopedic treatment with intraoral fixation devices. 44 children with this pathology were examined and treated. Efficacy of primary bilateral cleft lip complete repair was assessed in children aged 3-4 years before orthodontic treatment. For this, clinical, anthropometric, photometric and biometric methods of investigation were used. In the course of the study, we concluded that after a primary bilateral cleft lip complete repair in children with congenital bilateral complete cleft lip and palate with protrusive premaxilla, a good

and satisfactory aesthetic and functional outcome of the operation (97.6%) was achieved without early orthopedic treatment with intraoral fixation devices. In 100% of the patients after the operation, a significant decrease in the protrusion of the premaxilla was determined. The position of the fragments of the upper jaw was not completely normalized, and the child needed orthodontic treatment in the period of bite of the deciduous teeth.

Key words: bilateral cleft lip and palate, protrusive premaxilla, primary bilateral cleft lip complete repair, children.

ОСНОВНЫЕ ПОЛОЖЕНИЯ:

- Пациенты после рождения имели II и III степень протрузии межчелюстного отростка верхней челюсти.
- Первичная хейлопластика выполнялась одномоментно с двух сторон с основными элементами методики Милларда в возрасте 1-11 месяцев.
- После проведения операции у всех детей обращало на себя внимание наличие различной степени выраженности деформации носа в виде укорочения колумеллы, уплощения крыльев носа.
- Среднее значение величины протрузии межчелюстного отростка после первого этапа хирургического лечения составило 11,0 ± 2,7 мм
- У 100% пациентов после операции определялось существенное уменьшение протрузии межчелюстного отростка.

ВВЕДЕНИЕ

Одной из наиболее тяжелых форм врожденной патологии лица является двусторонняя полная расщелина верхней губы, альвеолярного отростка и неба. Количество детей с данным пороком развития составляет от 12% до 25% в структуре всех врожденных расщелин верхней губы и неба [7, 10, 12-14, 22].

Срединный фрагмент верхней челюсти при двусторонней полной расщелине верхней губы и альвеолярного отростка в литературе трактуется как межчелюстная кость, премаксилла, резцовая кость, межчелюстной отросток, центральный блок верхней челюсти и т.д. [7]. Согласно анатомической локализации более точным термином является «межчелюстной отросток верхней челюсти». В отечественной литературе наиболее часто употребляется название — «межчелюстная кость» [2, 4, 5, 7-9, 11]. В иностранных источниках данное анатомическое образование звучит как premaxilla [16-19, 22].

Выстояние межчелюстного отростка верхней челюсти и медиальное смещение боковых фрагментов альвеолярного отростка усложняет проведение первичной хейлопластики и ухудшает эстетический результат лечения [2, 4, 11, 13, 15, 19, 20]. Поэтому при подготовке ребенка к хейлопластике многие исследователи являются сторонниками проведения раннего ортопедического лечения, направленного на нормализацию положения фрагментов верхней челюсти. Раннее ортопедическое лечение может проводиться с применением съемной и несъемной аппаратуры [2, 8, 18].

Применение съемного аппарата вполне эффективно при соблюдении правил ношения, но требует частой замены и достаточно длительного срока лечения [9, 20].

В литературе описана высокая эффективность использования несъемной ортодонтической аппаратуры в качестве подготовительного этапа к первичной хейло- или хейлоринопластике [2, 9, 11]. Фиксация данных аппаратов предусматривает дополнительное хирургическое вмешательство в условиях общего обезболивания, совместной работы хирурга и ортодонта, определенного навыка при выполнении фиксации аппарата, проведения рентгенологического обследования новорожденного.

Исследователи отмечают ряд недостатков при применении данной конструкции: возможность аспирации слюны, значительная высота базиса протеза, затруднения при сосании, сложности при удалении аппарата [9, 11].

Когда время для этапа раннего ортопедического лечения упущено (наличие сопутствующей патологии и лечение ребенка в специализированном стационаре, невыполнение родителями рекомендации врача, позднее обращение в центр и др.), пластика дефекта верхней губы проводится в конкретной анатомической ситуации [4, 20].

Кроме того, ряд известных хирургов считают нецелесообразным проведение раннего ортопедического лечения [4].

Дальнейшая реабилитация ребенка во многом определяется результатом первичной хейлопластики [1, 3, 10, 16].

ЦЕЛЬ ИССЛЕДОВАНИЯ

Оценить результаты первичной двусторонней хейлопластики у детей с врожденной двусторонней полной расщелиной верхней губы, альвеолярного отростка и неба при выраженной протрузии межчелюстного отростка верхней челюсти без этапа раннего ортопедического лечения несъемной аппаратурой.

МАТЕРИАЛЫ И МЕТОДЫ ИССЛЕДОВАНИЯ

Проведено лечение и обследование 44 детей с врожденной двусторонней полной расщелиной верхней губы, альвеолярного отростка и неба. Из 44 человек 26 (59,1%) детей обратились в Волгоградский областной центр диспансеризации детей с врожденной патологией челюстно-лицевой области в течение первых двух месяцев после рождения; 13 (29,5%) человек — в 3-6 месяцев, еще 4 (9,1%) пациента обратились в 7-9 месяцев и 1 (2,3%) ребенок поставлен на учет в 11 месяцев жизни.

Пациенты после рождения имели II и III степень протрузии межчелюстного отростка верхней челюсти (29 и 15 детей соответственно) (рис. 1). Для оценки степени протрузии межчелюстного отростка верхней челюсти использовали классификацию, описанную Давыдовым Б. Н. и Новоселовым Р. Д. (1997), согласно которой выделяют три степени выстояния: I степень — до 7 мм; II степень — от 7 до 14 мм; III степень — более 14 мм [5].

Межчелюстной отросток у всех пациентов был округлой формы. У 9 (20,5%) пациентов был смещен в трансверсальной плоскости влево, у 7 (15,9%) —

вправо, у остальных 28 (63,6%) пациентов находился в центральном положении.

При первичном осмотре пациентам, обратившимся в первые два месяца, было рекомендовано ношение давящей повязки из эластичного бинта. 14 пациентам были изготовлены съемные преформированные пластинки по Шаровой Т. В. для выравнивания положения межчелюстного отростка и фрагментов альвеолярного отростка верхней челюсти и улучшения условий для вскармливания (рис. 2).

Рис. 1. **Фотография пациента З. в прямой (а) и боковой (б) проекциях при первичном осмотре**

Рис. 2. **Фотографии пациента З. с давящей повязкой из эластичного бинта (а) после фиксации съемного аппарата (б), при кормлении ребенка с фиксированным во рту съемным аппаратом (в)**

Из-за значительного выстояния межчелюстного отростка верхней челюсти, не точного соблюдения родителями рекомендаций врача данные мероприятия не способствовали существенному улучшению анатомической ситуации. До начала хирургического этапа у всех детей сохранялась II и III степень протрузии межчелюстного отростка верхней челюсти.

Раннее ортопедическое лечение несъемной аппаратурой до первичной хейлопластики детям не выполнялось.

Первичная хейлопластика выполнялась одномоментно с двух сторон с основными элементами методики Милларда в возрасте 1-11 месяцев (рис. 3).

Рис. 3. **Фотографии пациента З. до (а), после (б, в) первичной хейлопластики**

Эффективность проведения двусторонней хейлопластики оценивали у детей в возрасте 3-4 лет до начала ортодонтического лечения. Нами использовались клинический, антропометрический, фотометрический и биометрический методы исследования. Оценивали изменение степени протрузии межчелюстной кости, определяли форму восстановленной верхней губы, симметрию дуги Купидона, высоту колонн фильтрума, длину колумеллы, выраженность деформации носа, глубину верхнего свода преддверия рта. Полученные данные сравнивали с параметрами у детей с физиологической окклюзией (рис. 4, табл. 1).

Результаты оценивали как очень хороший, хороший,

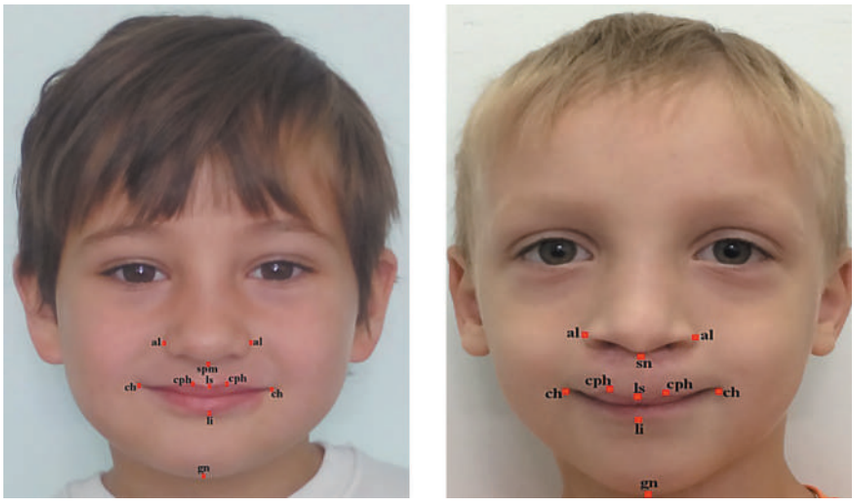

Рис. 4. **Фотография ребенка с физиологической окклюзией и пациента Ш. со стандартными антропометрическими точками**

Таблица 1. **Основные антропометрические параметры лица у детей исследуемых групп**

al (alare)	Наиболее выступающая точка крыла носа
sn (subnasale)	Задняя точка нижнего края носовой перегородки
prn (pronasale)	Наиболее выступающая точка кончика носа
ch (cheilion)	Точка угла рта
cph (christaphiltri)	Точка в возвышенной части подносового желобка
ls (labiale)	Средняя точка верхнего контура красной каймы губы

удовлетворительный и неудовлетворительный. Использовали балльную систему оценки.

РЕЗУЛЬТАТЫ ИССЛЕДОВАНИЯ И ИХ ОБСУЖДЕНИЕ

Средний возраст ребенка при проведении первичной хейлопластики составил 8,2 месяца. При осмотре лица в области верхней губы у 41 (93,2%) ребенка определялись два малозаметных послеоперационных рубца, не возвышающиеся над поверхностью кожи, обычного цвета и мягко-эластичной консистенции. У 3 (6,8%) детей послеоперационные рубцы незначительно возвышались над поверхностью кожи и имели розоватый цвет. У 36 (81,8%) детей после хейлопластики контур дуги Купидона был симметричен, кожная часть верхней губы не укорочена. У 8 (18,1%) пациентов отмечалась асимметрия контура красной каймы верхней губы.

У всех детей обращало на себя внимание наличие различной степени выраженности деформации носа в виде укорочения колумеллы, уплощения крыльев носа.

Верхний свод преддверия рта был достаточной глубины, в среднем составляя 5-8 мм. Верхняя губа подвижная. В 3 (6,8%) случаях отмечалось утолщение центрального участка верхней губы. Уздечка языка была укорочена у 7 (15,9%) детей. Открывание рта — свободное, симметричное, безболезненное. Слизистая рта бледно-розового цвета выявлена у 32 (72,7%) детей, гиперемия слизистой отмечалась у 11 (27,3%) детей.

При осмотре рта зубная дуга верхней челюсти была разделена на три фрагмента.

Сравнение параметров краниофациального комплекса детей с врожденной двусторонней полной расщелиной верхней губы, альвеолярного отростка и неба с данными детей, имеющие физиологическую окклюзию, показано в таблице 2.

Отмечалось патологическое соустье рта и носа в области альвеолярного отростка верхней челюсти с левой и правой сторон.

После первичной хейлопластики у пациентов с III степенью протрузии (15 человек, 34%) положение межчелюстного отростка верхней челюсти улучшилось и перешло во II степень. У детей со II степенью протрузии (29 человек, 65,9%) выстояние межчелюстного отростка уменьшилось до 7-8 мм, но соответственно используемой классификации степень протрузии оставалась второй. Среднее значение величины протрузии межчелюстного отростка составило 11,0 ± 2,7 мм. Таким образом, у исследуемых пациентов сохранялась II степень выстояния межчелюстного отростка.

Результаты исследования показали, что существенно отличалась

Таблица 2. **Сравнительная характеристика основных антропометрических параметров лица у детей исследуемых групп**

Исследуемые группы Параметры КФК	Дети с расщелиной	Дети с физиологической окклюзией	Достоверность, p
al-al	35,2 ± 1,1	31,4 ± 0,8	≤0,05
sn-prn	10,2 ± 1,2	14,5 ± 0,5	≤0,05
ch-ch	39,6 ± 2,4	38,7 ± 1,9	≥0,05
ch-cph (справа)	19,2 ± 3,8	20,0 ± 1,2	≥0,05
ch-cph (слева)	19,6 ± 2,4	20,4 ± 1,8	≥0,05
cph-ls (справа)	9,7 ± 2,3	6,4 ± 1,5	≥0,05
cph-ls (слева)	9,8 ± 2,2	6,1 ± 1,4	≥0,05
Высота колонны фильтрума (справа)	11,1 ± 1,9	12,0 ± 0,9	≥0,05
Высота колонны фильтрума (слева)	11,1 ± 2,4	11,8 ± 1,3	≥0,05

ширина носа и высота колумеллы у детей с двусторонней расщелиной, по сравнению с аналогичными параметрами детей с физиологической окклюзией. Другие антропометрические показатели не имели существенных различий (рис. 5).

Следует отметить, что очень хороших результатов первичной хейлопластики не было выявлено, так как у всех детей определялась различной степени выраженности деформация носа. Хорошие результаты операции отмечены у 34 (77,2%) детей (рис. 6).

Удовлетворительный результат лечения определялся у 9 (20,4%) детей (рис. 7).

Неудовлетворительный результат отметили у одного ребенка (2,3%) вследствие частичного расхождения швов в области красной каймы верхней губы после первичной хейлопластики. Последующая коррекция верхней губы и носа принесла удовлетворительный результат, но не устроила родителей ребенка.

Таким образом, выполнение первичной двусторонней хейлопластики с основными элементами методики Милларда позволяет добиться симметричного контура дуги Купидона, нормальной анатомической формы верхней губы, достаточной глубины свода преддверия рта в 77% случаев. Показания к коррекции деформации носа в качестве второго этапа реконструктивной операции определяются у 100% пациентов.



Рис. 5. **Фотография ребенка с физиологической окклюзией и пациента Ш. с некоторыми антропометрическими измерениями**

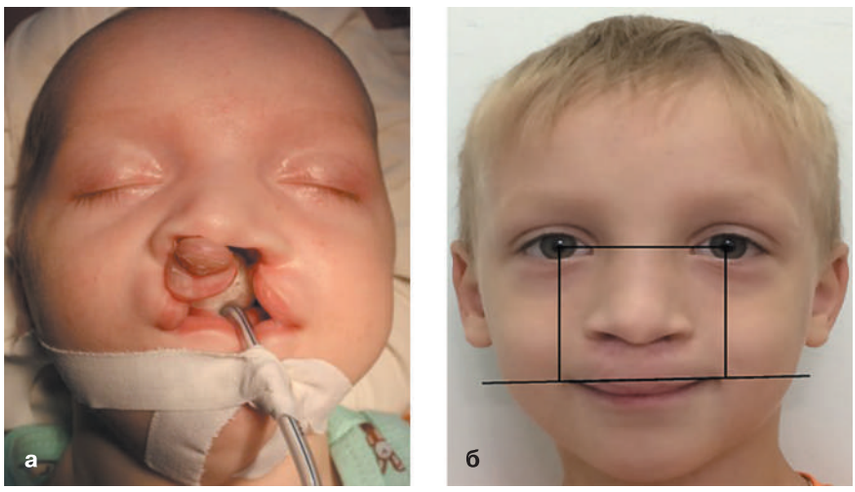

Рис. 6. **Фотография пациента Ш., до хелоринопластики (а); после первичной хейлоринопластики (б) — хороший результат лечения**

Рис. 7. **Фотография пациента К., до хелоринопластики (а); после первичной хейлоринопластики (б, в) — удовлетворительный результат лечения**

ЗАКЛЮЧЕНИЕ

Сравнивая полученные нами результаты лечения с данными других исследователей, мы пришли к выводу, что после проведенной первичной двусторонней хейлопластики у детей с выраженной протрузией межчелюстной кости случаев достигается хороший и удовлетворительный эстетический и функциональный исход операции (97,6%) без проведения раннего ортопедического лечения несъемной аппаратурой. Следует отметить, что у всех исследуемых детей с врожденной двусторонней расщелиной верхней губы и неба при рождении определялась округлая форма межчелюстного отростка верхней челюсти и не наблюдалось выраженного сужения боковых фрагментов верхней челюсти.

У 100% пациентов после операции определялось существенное уменьшение протрузии межчелюстного отростка. Положение

фрагментов верхней челюсти полностью ненормализовалось, и ребенку требовалось ортодонтическое лечение в периоде прикуса молочных зубов [6, 21].

На наш взгляд, проведение раннего ортопедического лечения несъемной аппаратурой должно быть обосновано в каждом случае, так как требует применения достаточно агрессивных методов исследования и лечения новорожденных и детей грудного возраста (многократный наркоз, КТ, частичная остеотомия межчелюстной кости и т.д.).

СПИСОК ИСПОЛЬЗОВАННОЙ ЛИТЕРАТУРЫ

1. Бессонов С. Н., Шиленкова В. В., Геворкян А. Г., Шмарова М. Ю., Певцова В. В. Анализ отдаленных эстетических и функциональных результатов хирургического лечения детей с врожденными расщелинами верхней губы и неба // Врожденная и наследственная патология головы, лица и шеи у детей: актуальные вопросы комплексного лечения.— М.: МГМСУ, 2016.— С. 25-27.

Bessonov S. N., Shilenkova V. V., Gevorkjan A. G., Shmarova M. Ju., Pevcova V. V. Analiz otdalennyh jesteticheskih i funkcional'nyh rezul'tatov hirurgicheskogo lechenija detej s vrozhdennymi rasshhelinami verhnej guby i neba // Vrozhdennaja i nasledstvennaja patologija golovy, lica i shei u detej: aktual'nye voprosy kompleksnogo lechenija — M.: MGMSU, 2016.— S. 25-27.

2. Блиндер Ж. А., Мамедов Ад. А., Кучеров Ю. И., Жиркова Ю. В., Макленнан А. Б., Рехвиашвили М. Г., Мазурина Л. А., Зангиева О. Т., Козлова Н. С. Междисциплинарный подход к лечению пациентов с двухсторонней расщелиной губы и неба // Медицинский Алфавит. 2016. № 2. Т. 1. С. 48-50.

Blinder Zh. A., Mamedov Ad. A., Kucherov Ju. I., Zhirkova Ju. V., Maklennan A. B., Rehviashvili M. G., Mazurina L. A., Zangieva O. T., Kozlova N. S. Mezhdisciplinarnyj podhod k lecheniju pacientov s dvuhstoronnej rasshhelinoj guby i neba // Medicinskij Alfavit. 2016. № 2. T. 1. S. 48-50.

3. Водолацкий М. П., Зеленский В. А., Бочкова И. В. Устранение деформации наружного носа у больных с врожденной односторонней расщелиной верхней губы // Актуальные вопросы стоматологии. Сборник научных трудов Волгоградской медицинской академии.— Волгоград, 1994.— С. 20-24.

Vodolackij M. P., Zelenskij V. A., Bochkova I. V. Ustranenie deformacii naruzhnogo nosa u bol'nyh s vrozhdennoj odnostoronnej rasshhelinoj verhnej guby // Aktual'nye voprosy stomatologii. Sbornik nauchnyh trudov Volgogradskoj medicinskoj akademii.— Volgograd, 1994.— S. 20-24.

4. Гончаков Г. В., Гончакова С. Г. Преемственность этапов хирургического лечения детей с врожденными двусторонними расщелинами верхней губы.— М.: МГМСУ, 2016.— С. 64-69.

Gonchakov G. V., Gonchakova S. G. Preemstvennost' jetapov hirurgicheskogo lechenija detej s vrozhdennymi dvustoronnimi rasshchelinami verhnej guby.— M.: MGMSU, 2016.— S. 64-69.

5. Давыдов Б. Н., Новоселов Р. Д. Устранение врожденных расщелин верхней губы / Восстановительная хирургия мягких тканей челюстно-лицевой области / под ред. А. И. Неробеева, Н. А. Плотникова.— М.: Медицина, 1997.— С. 219-220.

Davydov B. N., Novoselov R. D. Ustranenie vrozhdennyh rasshhelin verhnej guby / Vosstanovitel'naja hirurgija mjagkih tkanej cheljustno-licevoj oblasti / pod red. A. I. Nerobeeva, N. A. Plotnikova.— M.: Medicina, 1997.— S. 219-220.

6. Дмитриенко С. В., Фоменко И. В., Шаваша И., Климова Н. Н., Огонян В. Р. Обоснование выбора металлических дуг при ортодонтическом лечении детей с расщелиной верхней губы и неба // Международный журнал экспериментального образования. 2014. № 5-2. С. 91.

Dmitrienko S. V., Fomenko I. V., Shavasha I., Klimova N. N., Ogonjan V. R. Obosnovanie vybora metallicheskih dug pri ortodonticheskom lechenii detej s rasshhelinoj verhnej guby i neba // Mezhdunarodnyj zhurnal jeksperimental'nogo obrazovanija. 2014. № 5-2. S. 91.

7. Козин И. А. Эстетическая хирургия врожденных расщелин лица.— М.: Мартис, 1996.— С. 227-260.

Kozin I. A. Esteticheskaja hirurgija vrozhdennyh rasshhelin lica.— M.: Martis, 1996.— S. 227-260.

8. Персин Л. С. Ортодонтия. Диагностика, виды зубочелюстных аномалий.— М., 2013.— С. 577-579.

Persin L. S. Ortodontija. Diagnostika, vidy zubocheljustnyh anomalij.— M., 2013.— S. 577-579.

9. Старикова Н. В. Раннее ортопедическое лечение детей с врожденной двусторонней расщелиной верхней губы и неба: Автореф. дис. ... канд. мед. наук.— М., 2006.— 20 с.

Starikova N. V. Rannee ortopedicheskoe lechenie detej s vrozhdennoj dvustoronnej rasshhelinoj verhnej guby i neba: Avtoref. dis. ... kand. med. nauk.— M., 2006.— 20 s.

10. Фоменко И. В., Исмайлова В. И., Касаткина А. Л., Филимонова Е. В. 25-летний опыт комплексного лечения детей с расщелиной губы и неба в условиях Волгоградского центра диспансеризации детей с врожденной патологией лица // Актуальные вопросы стоматологии: Сборник материалов науч.-практ. конф., посвящ. 75-летию профессора В. Ю. Миликевича, 27 апреля 2007 г.— Волгоград, 2007.— С. 6-10.

Fomenko I. V., Ismajlova V. I., Kasatkina A. L., Filimonova E. V. 25-letnij opyt kompleksnogo lechenija detej s rasshhelinoj guby i njoba v uslovijah Volgogradskogo centra dispanserizacii detej s vrozhdennoj patologiej lica // Aktual'nye voprosy stomatologii: Sbornik materialov nauch.-prakt. konf., posvjashh. 75-letiju professora V. Ju. Milikevicha, 27 aprelja 2007 g.— Volgograd, 2007.— S. 6-10.

11. Рягузова Е. Н., Матюнин В. В., Дьякова С. В. Применение модифицированного аппарата R. A. Latham при выраженной протрузии межчелюстной кости у детей с врожденной полной двусторонней расщелиной верхней губы и неба / Материалы III научно-практической конференции «Врожденная и наследственная патология головы, шеи и лица у детей: актуальные вопросы комплексного лечения».— М.: МГМСУ, 2010.— С. 248-249.

Rjaguzova E. N., Matjunin V. V., D'jakova S. V. Primenenie modificirovannogo apparata R. A. Latham pri vyrazhennoj protruzii mezhcheljustnoj kosti u detej s vrozhdennoj polnoj dvustoronnej rasshhelinoj verhnej guby i neba / Materialy III nauchno-prakticheskoj konferencii «Vrozhdennaja i nasledstvennaja patologija golovy, shei i lica u detej: aktual'nye voprosy kompleksnogo lechenija».—M.: MGMSU, 2010.— S. 248-249.

12. Bartzeia T., Katsaros C., Ronning E., Rizeil S., Kuijpers Jagtman A. Treatment outcome in three European cleft centers with bilateral cleft lip and palate till 12 years of age. ICPF 2018. 12th World Congress of the International Cleft Lip and Palate Foundation.— Leipzig, 19-21 April, 2018.— P. 113.

13. Cebron U., Zuo K. The role of cleft lip and palate in global reconstructive surgery: a bibliometric analysis. ICPF 2018. 12th World Congress of the International Cleft Lip and Palate Foundation.— Leipzig, 19-21 April, 2018.— P. 114.

14. Chuikin S. V., Davletshin N. A., Chuykin O. S., Bilak A. G., Dzhumatrov N. N. Epidemiology, clinical and Anatomic form of congenital cleft lip and palate in the region from the petrochemical industry. Book of abstracts 9th Worlds Congress of the International Cleft Lip and Palate Foundation, 31 August — 04 September, 2015, Moscow, Russia — I. M. Sechenov First Moscow State Medical University, 2015, P. 55.

15. Ganatra M. Synchronous repair of bilateral cleft lip and nose. ICPF 2018. 12th World Congress of the International Cleft Lip and Palate Foundation.— Leipzig, 19-21 April, 2018.— P. 69.

16. Hong M., Baek S. H. Differences in the alignment pattern of the maxillary dental arch following fixed orthodontic treatment in patients with bilateral cleft lip and palate: anteroposterior-collapsed arch versus transverse-collapsed arch // J Craniofac Surg. 2017. Dec. 7.— doi: 10.1097/SCS.0000000000004140.

Полный список литературы находится в редакции

Поступила 11.07.2018

Координаты для связи с авторами:
400131, г. Волгоград,
пл. Павших Борцов, д. 1

DOI: 10.25636/PMP.3.2018.4.11

Анализ полиморфизма гена метионин-синтазы-редуктазы в прогнозировании врожденной патологии челюстно-лицевой области

О.С. ЧУЙКИН*, к.м.н., доцент
О.З. ТОПОЛЬНИЦКИЙ***, д.м.н., профессор, зав. кафедрой
М.В. ГИЛЬМАНОВ*, соискатель
Т.В. ВИКТОРОВА**, д.м.н., профессор, зав. кафедрой
Н.В. МАКУШЕВА*, к.м.н., доцент
*Кафедра стоматологии детского возраста и ортодонтии с курсом ИДПО
**Кафедра биологии
ФГБОУ ВО «Башкирский государственный медицинский университет» Минздрава РФ, г. Уфа
***Кафедра детской хирургической стоматологии и челюстно-лицевой хирургии
ФГБОУ ВО МГМСУ им. А. И. Евдокимова Минздрава РФ

Analysis of the polymorphism of the methionine-synthase-reductase gene in predicting the congenital pathology of the maxillofacial region

O.S. CHUYKIN, O.Z. TOPOL'NITSKIY, M.V. GIL'MANOV, T.V. VIKTOROVA, N.V. MAKUSHEVA

Резюме

Актуальность темы исследования. По данным исследователей, в России ежегодно рождаются около 20 000 детей с врожденной патологией челюстно-лицевой области.

Целью исследования было изучение распределения частот аллелей и генотипов по полиморфизму A66G гена фолатного цикла метионин-синтазы-редуктазы (MTRR) в прогнозировании врожденных пороков челюстно-лицевой области.

Материалы и методы. В исследовании участвовали 83 пациента. Для молекулярно-генетического исследования мы использовали образцы ДНК, которые были выделены из лимфоцитов периферической венозной крови у 37 больных с врожденной патологией ЧЛО и 46 здоровых пациентов контрольной группы. Для выделения ДНК нами был использован стандартный метод фенольно-хлороформной экстракции.

Результаты. Анализ распределения частот генотипов rs1801394 показал, что в обеих группах чаше встречается гетерозиготный генотип *A*G: в контроле – 58,7%, среди больных – 37,8%, однако различия статистически не достоверны ($\chi 2 = 2,78$; $p = 0,095$). У больных выявлена достоверно высокая частота гомозиготного по мутации генотипа *A*A, частота которого составила 32,4% против 10,9% в контроле ($\chi 2 = 4,61$; $p = 0,030$).

Выводы. Таким образом, генетическим маркером заболевания является генотип *A*A полиморфного локуса rs1801394 гена MTRR. Полученные результаты позволяют использовать полиморфный локус rs1801394 гена MTRR в прогнозировании врожденной патологии челюстно-лицевой области.

Ключевые слова: врожденные пороки развития, зубочелюстные аномалии, врожденные расщелины губы и неба, полиморфизм, ген MTRR.

Abstract

The relevance of the research topicю According to researchers, about 20,000 children with congenital pathology of the maxillofacial region are born in Russia every year.

***Purpose.** We have studied the distribution of allele frequencies and genotype of the gene polymorphism A66G folate cycle methionine synthase reductase MTRR for predicting congenital maxillofacial area.*

***Methods.** The study involved 83 patients. The first group included 37 patients with congenital pathology of maxillofacial area, the second group (control) — 46 healthy patients. For a molecular genetic study, we used DNA samples isolated from peripheral venous blood lymphocytes. We used the standard method of phenol-chloroform extraction for DNA extraction. Results. Frequency distribution analysis of genotypes of rs1801394 showed that in both groups more common heterozygous genotype *A*G: 58.7% in control, 37.8% among patients, but the differences are not statistically significant ($\chi 2 = 2.78$; $p = 0.095$). A significantly high frequency of homozygous mutation in the genotype *A*A, whose frequency was 32.4% versus 10.9% in the control ($\chi 2 = 4.61$, $p = 0.030$) was revealed in the patients.*

***Summary.** Thus, the genetic marker of the disease is the genotype * A*A of the polymorphic locus rs1801394 of the MTRR gene. The obtained results allow using the polymorphic locus rs1801394 of the MTRR gene in predicting the congenital pathology of the maxillofacial area.*

***Key words:** congenital malformations, dentoalveolar anomalies, congenital cleft lip and palate, polymorphism, MTRR gene.*

АКТУАЛЬНОСТЬ ТЕМЫ ИССЛЕДОВАНИЯ

Частота и распространенность врожденных пороков развития (ВПР) в популяции играет немаловажную роль в состоянии здоровья населения. На сегодняшний день одной из наиболее важных проблем медицины, в частности челюстно-лицевой хирургии, являются врожденные пороки челюстно-лицевой области (ЧЛО), что связано с их высокой частотой встречаемости, тяжестью анатомических, физиологических и функциональных нарушений, а также с трудностью социальной адаптации пациентов.

Наиболее частыми пороками челюстно-лицевой области относят врожденные расщелины верхней губы и неба (ВРГН). По данным исследователей, в России ежегодно рождаются около 20 000 детей с данной патологией [1, 2, 5, 6].

При врожденных пороках челюстно-лицевой области у пациента происходят не только косметические, но и функциональные изменения, что является причиной инвалидизации от рождения до полного восстановления функций органов ротовой полости, а также социальных коммуникаций. Так как Республика Башкортостан — это индустриальный регион, имеющий многочисленные промышленные предприятия, связанные с добычей и обработкой нефти, не исключен фактор экологической загрязненности как почвы, так и воздуха с водой производственными отходами. Содержащиеся в окружающей среде экотоксиканты обуславливают рождаемость детей с врожденными пороками ЧЛО такими как врожденные расщелены верхней губы и неба выше среднестатистической по России [3–7].

Многочисленные данные литературы, полученные в результате семейных и близнецовых исследований, свидетельствуют о существенной роли генетических факторов в развитии ВП ЧЛО. Выявление причин возникновения патологии челюстно-лицевой области, в том числе генетических, является необходимым условием для обоснования и проведения их эффективной профилактики [1, 4, 8, 9, 12–14].

ЦЕЛЬ ИССЛЕДОВАНИЯ

Изучение распределения частот аллелей и генотипов по полиморфизму A66G гена фолатного цикла MTRR в прогнозировании ВП ЧЛО.

МАТЕРИАЛЫ И МЕТОДЫ ИССЛЕДОВАНИЯ

Одним из наиболее распространенных подходов к изучению наследственной предрасположенности к врожденной патологии ЧЛО, как и любого другого заболевания многофакторной природы, является изучение ассоциаций между вариантами генетического полиморфизма генов-кандидатов [3, 5]. Среди множества генетических факторов, играющих роль в развитии врожденной патологии человека, важная роль отводится генетическим нарушениям энзимов, участвующих в метаболизме гомоцистеина, на который особенное влияние оказывает фолиевая кислота [4, 6].

Фермент метионин-синтаза-редуктаза (MTRR) участвует в восстановлении активности метионин-синтазы (MTR) — фермента, непосредственно осуществляющего метилирование гомоцистеина. Белок MTRR относится к группе флавопротеинов. Он состоит из 698 аминокислот и имеет молекулярную массу 77.7 кДа. Ген MTRR картирован на хромосоме 5 в локусе 5p15.3-p15.2. В этом гене описаны разные типы мутаций и ряд полиморфных вариантов. Полиморфизм A66G (rs1801394) (замена аденина на гуанин в кодирующей области гена, приводящая к замене изолейцина на метионин в 22 положении полипептида) в 4 раза снижает активность фермента MTRR. Этот полиморфизм очень распространен в популяции: частота гетерозиготных носителей генотипа *A*G составляет около 45,0–50,0%, а гомозиготных *G*G – около 25,0%.

Для молекулярно-генетического исследования мы использовали образцы ДНК, которые были выделены из лимфоцитов периферической венозной крови у 37 больных с врожденной патологией ЧЛО и 46 здоровых пациентов контрольной группы. Пациентов мы подобрали с учетом половой и этнической принадлежности. Для выделения ДНК нами был использован стандартный метод фенольно-хлороформной экстракции. Анализ полиморфного локуса rs1801394 гена MTRR проводили методом полимеразной цепной реакции в автоматическом режиме с использованием локус-специфических олигонуклеотидных праймеров. Силу ассоциаций полиморфных маркеров с риском развития врожденных пороков ЧЛО

оценивали в значениях показателя отношения шансов (oddsratio, OR).

РЕЗУЛЬТАТЫ ИССЛЕДОВАНИЯ И ИХ ОБСУЖДЕНИЕ

Проведен анализ распределения частот генотипов и аллелей по полиморфизму –66A>G гена MTRR в группе больных с ВП ЧЛО (n = 37) и в контрольной группе (n = 46) (табл. 1).

Таблица 1. **Сравнительный анализ частот генотипов и аллелей полиморфного локуса –66A>G гена MTRR у детей с ВП ЧЛО**

MTRR	Основная группа		Контрольная группа		χ2	p	OR	CI (95%)
	Абс.	Частота (%)	Абс.	Частота (%)				
Генотипы								
AA	12	32,4	5	10,9	***4,61***	0,030	***3,94***	1,1-14,75
AG	14	37,8	27	58,7	2,78	0,095	0,43	0,16-1,14
GG	11	29.8	14	30.4	0.0005	1.0005	0.97	0.34-2.75
Всего	37	100	46	100	–	–	–	–
Аллели								
A	38	51,0	37	40,2	1,63	0,20	1,57	0,81-3,05
G	36	49,0	55	59,8	0.93	0,34	0,64	0,33-1.24
Всего	74	100	92	100	–	–	–	–

** В таблице курсивом выделены ячейки с достоверными различиями между группами.*

На первоначальном этапе с помощью онлайн-калькулятора был проведен расчет соответствия распределения частот аллелей и генотипов в выборке равновесию Харди-Вайнберга. Полученное при этом значение p > 0,05 говорит о выполнении условий данного равновесия и дает возможность интерпретировать результаты, полученные при обследовании данной выборки.

Анализ распределения частот генотипов rs1801394 показал, что в обеих группах чаще встречается гетерозиготный генотип *A*G, в контроле – 58,7%, что несколько выше, чем среди больных, – 37,8%, однако различия статистически не достоверны (χ2 = 2,78; p = 0,095).

Вместе с тем у больных выявлена достоверно высокая частота гомозиготного по мутации генотипа *A*A, частота которого составила 32,4% против 10,9% в контроле (χ2 = 4,61; p = 0,030). При расчете показателя отношения шансов были получены следующие значения: OR-3,94; CI95%-1,1–14,75, подтверждающие прогностическую значимость генотипа *A*A полиморфного локуса rs1801394 гена MTRR в отношении риска развития заболевания.

Частота гомозиготного по мутации генотипа *G*G в контроле оказалось равной 29,8%, тогда как у больных составила 30,4%, различия между группами не достоверны.

Сравнительный анализ частот аллелей rs1801394 не выявил существенных различий между группами. У больных ВРГН чаще встречался аллель *A 51,0%, против 40,2% в контроле. Напротив, частота аллеля *C — 49,0% у больных, против 59,8% в контроле.

Таким образом, генетическим маркером заболевания является генотип *A*A полиморфного локуса –66A>G гена MTRR.

ВЫВОДЫ

Генетическим маркером заболевания является генотип *A*A полиморфного локуса rs1801394 гена MTRR. Полученные результаты позволяют использовать полиморфный локус rs1801394 гена MTRR в прогнозировании врожденной патологии челюстно-лицевой области.

СПИСОК ИСПОЛЬЗОВАННОЙ ЛИТЕРАТУРЫ

1. Фоменко И. В., Филимонова Е. В., Касаткина А. Л., Краевская Н. С. Оценка качества жизни детей с врожденной односторонней расщелиной верхней губы и неба в зависимости от метода пластики дефекта неба по результатам анкетирования родителей пациентов // Стоматология детского возраста и профилактика. 2016. № 1 (56). С. 20–22.

Fomenko I. V., Filimonova E. V., Kasatkina A. L., Kraevskaja N. S. Ocenka kachestva zhizni detej s vrozhdennoj odnostoronnej rasshhelinoj verhnej guby i neba v zavisimosti ot metoda plastiki defekta neba po rezul'tatam anketirovanija roditelej pacientov // Stomatologija detskogo vozrasta i profilaktika. 2016. № 1 (56). S. 20–22.

2. Фоменко И. В., Филимонова Е. В., Краевская Н. С. Пороки развития зубов у детей с расщелиной губы и неба и здоровых детей: сходство и различие фенотипов // Стоматология детского возраста и профилактика. 2016. № 4 (59). С. 70–72.

Fomenko I. V., Filimonova E. V., Kraevskaja N. S. Poroki razvitija zubov u detej s rasshhelinoj guby i neba i zdorovyh detej: shodstvo i razlichie fenotipov // Stomatologija detskogo vozrasta i profilaktika. 2016. № 4 (59). S. 70–72.

3. Чуйкин С. В., Топольницкий О. З., Персин Л. С. Врожденная расщелина верхней губы и неба. - Saarbruchen: LapLambert Academic Publishing, 2012. - 584 с.

Chujkin S. V., Topol'nickij O. Z., Persin L. S. Vrozhdennaja rasshhelina verhnej guby i neba. - Saarbruchen: LapLambert Academic Publishing, 2012. - 584 s.

4. Чуйкин С. В., Викторов С. В., Чуйкин О. С. Применение генетических маркеров в прогнозировании стоматологических заболеваний. - Saarbruchen: LapLambert Academic Publishing, 2013. - 352 с.

Chujkin S. V., Viktorov S. V., Chujkin O. S. Primenenie geneticheskih markerov v prognozirovanii stomatologicheskih zabolevanij. - Saarbruchen: LapLambert Academic Publishing, 2013. - 352 s.

5. Чуйкин С. В., Топольницкий О. З. Лечение врожденной расщелины губы и неба. - М.: Московский издательский дом, 2017. - 584 с.

Chujkin S. V., Topol'nickij O. Z. Lechenie vrozhdennoj rasshcheliny guby i neba. - M.: Moskovskij izdatel'skij dom, 2017. - 584 s.

6. Чуйкин С. В., Шайхутдинова Д. И., Викторова Т. В. Роль генетических факторов в развитии различных нозологических форм врожденных расщелин губы и неба // Вестник Башкирского университета. 2004. № 4. С. 47–48.

Chujkin S. V., Shajhutdinova D. I., Viktorova T. V. Rol' geneticheskih faktorov v razvitii razlichnyh nozologicheskih form vrozhdennyh rasshhelin guby i neba // Vestnik Bashkirskogo universiteta. 2004. № 4. S. 47–48.

7. Чуйкин С. В., Аверьянов С. В. Распространенность зубочелюстных аномалий у детей в регионе с развитой нефтехимической промышленностью – Республике Башкортостан // Стоматология детского возраста и профилактика. 2007. № 3. С. 75–78.

Chujkin C. V., Aver'janov S. V. Rasprostranennost' zubocheljustnyh anomalij u detej v regione s razvitoj neftehimicheskoj promyshlennost'ju – Respublike Bashkortostan // Stomatologija detskogo vozrasta i profilaktika. 2007. № 3. S. 75–78.

8. Чорна Л. Б., Акопян Г. Р., Макух Г. В., Федорик І. М. Алельний полиморфізм генів MTHFR, MTR TA, MTRR у пацієнтів із щілинами верхньої губи та/або піднебіння і у їхніх матерів // Цитология и генетика. 2011. № 3. С. 51–56.

9. Jiang, C., Yin, N., Zhao, Z., Wu, D., Wang, Y., Li, H., & Song, T. Lack of Association between MTHFR, MTR, MTRR, and TCN2 Genes and Nonsyndromic CL±P in a Chinese population: case-control study and meta-analysis // The Cleft Palate-Craniofacial Journal. 2015. № 52 (5). P. 579–587. - doi:10.1597/14.067.

10. Motta L., Huanca J. Presurgical nasoalveolar molding therapy in patients with bilateral cleft lip and palate // Journal of Cleft Lip Palate and Craniofacial Anomalies. 2017. № 4 (3). P. 195. - doi:10.4103/jclpca.jclpca_80_17.

11. Murthy J., Gurramkonda V. B., Lakkakula B. V. K. S. Genetic variant in MTRR A66G, but not MTR A2756G, is associated with risk of non-syndromic cleft lip and palate in Indian population // Journal of Oral and Maxillofacial Surgery, Medicine, and Pathology. 2015. № 27 (6). P. 782–785. - doi:10.1016/j.ajoms.2015.04.008.

12. Nair L., Singh A., Prasad V., Kumar K. Comparison of oral and dental health status in patients with or without cleft lip and palate deformities undergoing orthodontic treatment // Journal of Cleft Lip Palate and Craniofacial Anomalies. 2016. № 3 (2). P. 73. - doi:10.4103/2348–2125.187509.

13. Wagner T. Developing a new scissor for cleft surgery: The cleft palate dissection scissor // Journal of Cleft Lip Palate and Craniofacial Anomalies. 2017. № 4 (2). P. 170. - doi:10.4103/jclpca.jclpca_25_17.

14. Wang, W., Jiao, X.-H., Wang, X.-P., Sun, X.-Y., & Dong, C. MTR, MTRR and MTHFRGene Polymorphisms and Susceptibility to Nonsyndromic Cleft Lip With or Without Cleft Palate // Genetic Testing and Molecular Biomarkers. 2016. № 20 (6). P. 297–303. - doi: 10.1089/gtmb.2015.0186.

Поступила 11.05.2018

Координаты для связи с авторами:
marselg@list.ru

«Болезни пародонта»
Автор: А.Ю. Февралева

ООО «Поли Медиа Пресс» **КНИЖНАЯ ПОЛКА**
представляет брошюру в помощь врачу при работе с пациентом
(издание четвертое)

48 страниц,
более 50 фотографий.

Брошюра содержит страницу пациента, где размещаются график посещений, рекомендации и назначения врача. Врач наглядно может объяснить причины возникновения, профилактику и этапы лечения заболеваний пародонта.

Издание максимально повысит знания вашего пациента о заболеваниях пародонта.

Заказ: (495) 781-2830, 956-93-70, (499) 678-26-58, (903)-969-0725, dostavka@stomgazeta.ru

DOI: 10.25636/PMP.3.2018.4.12

Возможности микрокомпьютерной томографии в диагностике ранних форм кариеса жевательной поверхности постоянных моляров у детей. Часть I

Д.А. ДОМЕНЮК*, д.м.н., доцент
Б.Н. ДАВЫДОВ**, д.м.н., профессор
*Кафедра стоматологии общей практики и детской стоматологии
ФГБОУ ВО «Ставропольский государственный медицинский университет» Минздрава РФ
**Кафедра детской стоматологии и ортодонтии с курсом детской стоматологии ФПДО
ФГБОУ ВО «Тверской государственный медицинский университет» Минздрава РФ

Possibilities of microcomputer tomography in the diagnostics of early forms of caries of a chewing surface of permanent molars in children. Part I

D.A. DOMENYUK, B.N. DAVYDOV

Резюме

Проблемы патогенеза и ранней диагностики кариеса зубов в детском возрасте продолжают оставаться одними из актуальных в современной стоматологии. Особый научно-практический интерес представляет изучение взаимосвязи ранних клинических проявлений фиссурного кариеса у детей в период прорезывания со степенью деминерализации эмали. Цель – оценить возможности метода микрокомпьютерной томографии для совершенствования диагностики ранних форм кариеса жевательной поверхности постоянных моляров у детей.

С использованием высокоразрешающего микротомографа Skyscan 1176 исследованы 83 удаленных по ортодонтическим показаниям моляров детей в возрастной категории 8-11 лет. Из общего числа зубов сформированы группы исследований – зубы без признаков деминерализации и зубы с кариозными поражениями в стадии белого, светло-коричневого, коричневого, черного пятен. На реконструированных 2D- и 3D-изображениях идентифицированы зоны во внешней (0,05-0,5 мм), средней (0,75-1,25 мм) и внутренней (1,5-2,0 мм) трети толщины эмалевого слоя с последующим вычислением усредненных показателей рентгенологической плотности в программе CTvox.

По томограммам зубов исследуемых групп в порядке убывания параметров оптической плотности выявлена следующая последовательность: здоровая эмаль – кариес в стадии белого пятна – кариес в стадии светло-коричневого пятна – кариес в стадии коричневого пятна – кариес в стадии черного пятна.

Унификация метода микрокомпьютерной томографии при воспроизводимости полученных измерений и интерпретации существующих результатов в универсальном общемедицинском формате DICOM, дает возможность применять полученные расчетные величины в работе с конусно-лучевым компьютерным томографом, сократить временные затраты на этапе ранней диагностики патологии твердых тканей зубов кариозной и некариозной этиологии, а также оценивать эффективность проводимой реминерализующей терапии с учетом имеющихся исходных данных.

Ключевые слова: детское население, микрокомпьютерная томография, минеральная оптическая плотность, фиссурный кариес, деминерализация эмали.

Abstract

The problems of pathogenesis and early diagnosis of dental caries in children continue to be among the most pressing in modern dentistry. Of particular scientific and practical interest is the study of the

relationship of early clinical manifestations of fissure caries in children during the period of eruption with the degree of enamel demineralization. Purpose – to evaluate the capabilities of the microcomputer tomography method to improve the diagnosis of early forms of caries of the chewing surface of permanent molars in children.

With the use of the high-resolution microtomograph "Skyscan 1176", 83 molars of 8-11 years old children were removed according to orthodontic indications. Of the total number of teeth, research groups are formed - teeth with no signs of demineralization, and teeth with carious lesions in the stage of white, light brown, brown, black spots. On the reconstructed 2D and 3D images, zones were identified in the outer (0.05-0.5 mm), middle (0.75-1.25 mm) and inner (1.5-2.0 mm) thirds of the thickness of the enamel layer, followed by calculating averaged radiographic density indices in the CTvox program.

The tomograms of the teeth of the studied groups in order of decreasing optical density parameters revealed the following sequence: healthy enamel - caries in the white spot stage - caries in the light brown spot – caries in the brown spot stage - caries in the black spot.

The unification of the microcomputer tomography method with reproducibility of the obtained measurements and interpretation of the existing results in the universal general medical DICOM format makes it possible to apply the obtained calculated values in working with a conical-beam computer tomograph, to reduce the time costs at the stage of early diagnosis of the pathology of hard tissues of teeth with carious and non-carious etiology, also evaluate the effectiveness of the remineralizing therapy in view of the available baseline data.

Key words: children population, microcomputer tomography, mineral optical density, fissure caries, enamel demineralization.

ОСНОВНЫЕ ПОЛОЖЕНИЯ

1. Метод микрокомпьютерной томографии позволяет получить представление о внутреннем строении зуба как органа ротовой полости, существенно расширив потенциал инструментов количественного и качественного анализа, минимизировав при этом погрешности, связанные с инструментальными способами измерений.

2. В отличие от рентгенографических исследований, микро-КТ позволяет получать 2D-проекции максимальной интенсивности и 3D-реконструкции псевдоцветного объемного рендеринга при минимальной подготовке образцов. Применение 3D псевдоцветного объемного окрашивания в микро-КТ позволяет отчетливо и с высокой степенью точности визуализировать очаги деминерализации зубной эмали от здоровых твердых тканей, имеющих схожие показатели оптической (рентгенологической) плотности.

3. Применение метода микро-КТ, в комплексе с другими специальными методами позволяет утверждать, что фиссурный кариес представляет собой последовательный, постепенно прогрессирующий деструктивный процесс твердых тканей зуба (от очаговой деминерализации до формирования полости), устанавливающий зависимость между выраженностью внутренних изменений и внешними дефектами.

По данным Всемирной организации здравоохранения (ВОЗ, 1998), кариозные поражения зубов у детского населения остаются одной из ключевых проблем современной стоматологии, что обусловлено практически 100% распространенностью данной патологии. В Российской Федерации распространенность кариозных поражений постоянных зубов у школьников 12-летнего возраста варьирует в интервалах 80,7-100% в зависимости от субъекта, а интенсивность, с учетом классификации ВОЗ, представлена практически всеми уровнями – от низкого до очень высокого. В период прорезывания постоянных зубов кариозный процесс наиболее часто локализуется в первых молярах, составляя примерно 57,4% от общего числа прорезавшихся зубов у детей с первой степенью кариозной активности, и 98,6% – у детей с третьей степенью кариозной активности [19].

Вопросы углубленного изучения патогенеза и ранней диагностики кариеса зубов в детском (подростковом) возрасте продолжают оставаться одними из актуальных и полностью неразрешенных задач современной стоматологической науки, так как незавершенность процессов минерализации твердых тканей после прорезывания значительно повышает риск возникновения кариозных поражений [2, 5, 7, 9, 11, 20].

В зубной эмали, являющейся наиболее минерализованной тканью организма, около 1,2% приходится на органические вещества, 3,8% – на свободную и связанную с кристаллами, органическими соединениями воду, 95% – на минеральные вещества (гидроксиапатит, фторапатит, карбонатапатит и т. д.). Зубная эмаль – бесклеточная ткань, которая при повреждении не способна к регенерации. В эмали непрерывно совершается обмен минеральных ионов, поступающих как из ротовой жидкости, так и со стороны зубных тканей (пульпы, дентина). Процессы реминерализации (поступления ионов) и деминерализации находятся в динамически равновесном состоянии, а сдвиг в ту или иную сторону определяется, в том числе, уровнем pH в ротовой полости на поверхности эмали и концентрацией макро- и микроэлементов в ротовой жидкости. В различные фазы развития зуба эмалевая проницаемости неодинакова. Авторами зафиксирована следующая последовательность проницаемости эмали по мере убывания: непрорезавшийся зуб – молочный (временный) зуб – постоянный зуб молодого человека – постоянный зуб пожилого человека [4, 8, 16, 34].

Окончательная (третичная) минерализация эмали протекает после прорезывания зубов, и наиболее интенсивно – в течение первого года с момента нахождения коронки зуба в ротовой полости. Дальнейшее поступление в эмаль ионов кальция, фосфора из перенасыщенной раствором гидроксиапатита слюны, имеющей слабощелочную реакцию, обеспечивает полноценную (окончательную) минерализацию и высокую резистентность (устойчивость) к действию органических кислот и продуктов жизнедеятельности микробной флоры ротовой полости [3, 6, 10, 13, 18].

Среди ключевых свойств, определяющих способность эмали к минерализации (реминерализации), кариесологи выделяют следующие функциональные особенности: низкая скорость обменных процессов в эмали; высокая ионная проницаемость для минеральных компонентов, аминокислот, витаминов, ферментов при уровне pH более 7,4-7,8; согласованность процессов растворения (деминерализации) и формирования (реминерализации) кристаллов гидроксиапатита за счет их способности к ионному обмену и возможности белков зубной эмали к образованию устойчивых химических связей с гидроксиапатитом; реализация транспорта минеральных веществ через эмаль параллельно в двух направлениях – из крови через пульпу и дентин, а также обратно – из ротовой жидкости в зубную эмаль; создание разницы гидростатического (осмотического) давления между кровью, тканевой жидкостью пульпы, дентинной, эмалевой и ротовой жидкостью, а также термодинамических эффектов (перепадов температур), явлений электроосмоса, обусловленных электрокинетическими процессами на границе «жидкая фаза – твердая фаза» [15, 24].

Раннее выявление начальных форм кариеса у детского населения при сохранности поверхностного слоя и органической эмалевой матрицы, являющейся зоной нуклеации для роста кристаллов гидроксиапатитом, в комплексе с адекватной реминерализующей терапией способствует усилению процессов реминерализации с последующим приостановлением (замедлением) развития кариозного поражения [12, 14].

Фиссурный кариес, занимающий лидирующие позиции в структуре кариозных поражений зубов, возникает сразу после прорезывания зубов. Доказано наличие прямой корреляционной зависимости между риском возникновения фиссурного кариеса и исходной степенью минерализации зубной эмали [23].

К числу востребованных и требующих своего разрешения относятся вопросы, касающиеся разработки и совершенствования методов диагностики фиссурного кариеса постоянных зубов после прорезывания у детей. Противоречивость имеющихся клинико-диагностических данных обусловлена, с одной стороны, трудностью выявления начальных форм кариозных поражений, из-за специфики анатомической конфигурации и архитектоники жевательной поверхности прорезывавшегося зуба (особенность морфологии строения фиссур; преобладание гипоминерализованных участков над минерализованными; более длительный период гипоминерализации жевательной поверхности в сравнении с гладкими поверхностями зуба; значительная глубина фиссур в условиях гипофтороза; аккумуляция пищевых остатков; ретенция микроорганизмов в ямочно-фиссурных зонах с формированием агрессивной зубной бляшки; невозможность физиологической минерализации эмали; постоянное наличие кариесогенных бактерий и легко усвояемых углеводов в ротовой полости), с другой – несогласованностью стандартизированных оценочных критериев при морфологических исследованиях [26].

Одним из современных инновационных методов исследования челюстно-лицевой области является метод конусно-лучевой компьютерной томографии (КЛКТ) с возможностью построения трехмерных изображений [30, 31, 35]. Несмотря на преимущества КЛКТ, по отношению к другим диагностическим методам (получение прецизионной, высококачественной, виртуальной трехмерной модели сканированной области с последующей «нарезкой» аксиальных срезов; минимальная лучевая нагрузка; короткий режим сканирования; соблюдение «золотого стандарта диагностики»; минимальное число артефактов на КЛК-томограммах; дистанционное изучение и документирование изображений в файловом формате; обмен данными с другими CAD/CAM/CAE-системами), возможность детального воспроизведения морфологии и микроструктуры аксиальных срезов ямочно-фиссурных зон жевательной поверхности гипоминерализованных зубов в достаточном объеме отсутствует [1, 21, 25, 27].

В связи со статичностью (неподвижностью) объектов исследования (зубы с различной степенью деминерализации), а также отсутствием лимита радиационной нагрузки, высокоразрешающую, диагностически точную 3D-реконструкцию с возможностью визуализацией всей внутренней трехмерной структуры объекта при полном сохранении образца можно получить с использование метода микрокомпьютерной томографии (микро-КТ). В современной отечественной и зарубежной научно-исследовательской и медицинской практике метод микро-КТ с последующей постобработкой и анализом полученных томограмм вызывает обоснованный интерес не только у клиницистов, но и у специалистов, изучающих вопросы морфологии человека и животных в норме и при патологических состояниях. Внедрение данного метода (подхода) доказало свою состоятельность при решении задач реконструкции прецизионных биологических моделей (анатомических структур) с последующим компьютерным моделированием и исследованием имплантированных объектов в биологические ткани [22, 33].

Среди наиболее значимых преимуществ микрокомпьютерной томографии следует выделить следующие: возможность создания трехмерного (3D) микроскопического изображения морфологии изучаемого объекта, его внутренней микроструктуры (микротекстуры) при субмикронном разрешении; выявление участков патологически измененных тканей и их характеристика; прижизненная динамическая оценка развития патологии и эффективности проводимой терапии на лабораторных животных в режиме реального времени без необходимости проведения эвтаназии в любых контрольных точках эксперимента; изучение фармакологической динамики in vivo; визуализация биолюминесцентных и биохимических изменений в живых клетках экспериментальных животных; скрининг PET (positron emission tomography) и SPECT (single photonemission computed tomography) проб; применение, разработка

и подтверждение (валидация) проб и биологических маркеров; отслеживание миграции клеток в условиях in vitro и in vivo; соблюдение международных нормативно-правовых стандартов, принципов нравственности по гуманному обращению с животными [29, 32].

Кариесологи, опираясь на результаты химического и рентгеноструктурного анализа, в зависимости от степени деминерализации твердых тканей зубов (от меньшего к большему) установили цветовую кодировку минеральной плотности в следующей последовательности: белое, светло-коричневое, коричневое, черное пятно [28].

Внедрение цифровых технологий в клиническую медицину требует интегрированного мультисистемного подхода при анализе диагностических изображений. Введение принципов персонифицированной медицины, с установлением специфичности и чувствительности каждого метода, создаст предпосылки качественного роста от принципа «от простого к сложному» – к принципу «от простого к наиболее эффективному» [17].

Несмотря на опубликованные работы отечественных и зарубежных авторов по изучению форм фиссурного кариеса у детей в период сменного (постоянного) прикуса, с учетом макро- и микроскопических, гистологических, рентгенологических исследований, сведения о применении метода микрокомпьютерной томографии в диагностике и патофизиологических особенностях течения ранних форм кариозных поражений постоянных моляров, единичны и имеют разрозненный характер, что и послужило целью настоящего исследования.

СПИСОК ИСПОЛЬЗОВАННОЙ ЛИТЕРАТУРЫ

1. Аржанцев А. П. Рентгенологические исследования в стоматологии и челюстно-лицевой хирургии. Атлас. – М.: ГЭОТАР-Медиа, 2016. – 320 с.

Arzhantsev A. P. Rentgenologicheskiye issledovaniya v stomatologii i chelyustno-litsevoy khirurgii. Atlas. – M.: GEOTAR-Media, 2016. – 320 s.

2. Базиков И. А., Доменюк Д. А., Зеленский В. А. Оценка микробиологического статуса у детей с аномалиями зубочелюстной системы по результатам бактериологических и молекулярно-генетических исследований // Медицинский вестник Северного Кавказа. 2014. Т. 9. №4 (36). С. 344-348.

Bazikov I. A., Domenyuk D. A., Zelenskiy V. A. Otsenka mikrobiologicheskogo statusa u detey s anomaliyami zubochelyustnoy sistemy po rezul'tatam bakteriologicheskikh i molekulyarno-geneticheskikh issledovaniy // Meditsinskiy vestnik Severnogo Kavkaza. 2014. T. 9. №4 (36). S. 344-348.

3. Базиков И. А., Доменюк Д. А., Зеленский В. А. Полуколичественная оценка кариесогенной микрофлоры у детей с зубочелюстными аномалиями при различной интенсивности морфофункциональных нарушений // Медицинский вестник Северного Кавказа. 2015. Т. 10. №3 (39). С. 238-241.

Bazikov I. A., Domenyuk D. A., Zelenskiy V. A. Polukolichestvennaya otsenka kariyesogennoy mikroflory u detey s zubochelyustnymi anomaliyami pri razlichnoy intensivnosti morfofunktsional'nykh narusheniy // Meditsinskiy vestnik Severnogo Kavkaza. 2015. T. 10. №3 (39). S. 238-241.

4. Боровский Е. В., Леонтьев В. К. Биология полости рта. – М.: Медицина, 1991. – 304 с.

Borovskiy E. V., Leont'yev V. K. Biologiya polosti rta. – M.: Meditsina, 1991. – 304 s.

5. Быков И.М., Гильмиярова Ф.Н., Доменюк Д.А. и др. Оценка кариесогенной ситуации у детей с сахарным диабетом первого типа с учетом минерализующего потенциала ротовой жидкости и эмалевой резистентности // Кубанский научный медицинский вестник. 2018. №25 (4). С. 22-36.

Bykov I. M., Gil'miyarova F. N., Domenyuk D. A. i dr. Otsenka kariyesogennoy situatsii u detey s sakharnym diabetom pervogo tipa s uchotom mineralizuyushchego potentsiala rotovoy zhidkosti i emalevoy rezistentnosti // Kubanskiy nauchnyy meditsinskiy vestnik. 2018. №25 (4). S. 22-36.

6. Виноградова Т. Ф. Атлас по стоматологическим заболеваний у детей. Учебное пособие. – М.: МЕДпресс-информ, 2010. – 168 с.

Vinogradova T.F. Atlas po stomatologicheskim zabolevaniy u detey. Uchebnoye posobiye. – M.: MEDpress-inform, 2010. – 168 s.

7. Гильмиярова Ф. Н., Давыдов Б. Н., Доменюк Д. А. и др. Влияние тяжести течения сахарного диабета I типа у детей на стоматологический статус и иммунологические, биохимические показатели сыворотки крови и ротовой жидкости. Часть I // Пародонтология. 2017. Т. XXII. №2 (83). С. 53-60.

Gil'miyarova F. N., Davydov B. N., Domenyuk D. A. i dr. Vliyaniye tyazhesti techeniya sakharnogo diabeta I tipa u detey na stomatologicheskiy status i immunologicheskiye, biokhimicheskiye pokazateli syvorotki krovi i rotovoy zhidkosti. Chast' I // Parodontologiya. 2017. T. XXII. №2 (83). S. 53-60.

8. Гильмиярова Ф. Н., Давыдов Б. Н., Доменюк Д. А. и др. Влияние тяжести течения сахарного диабета I типа у детей на стоматологический статус и иммунологические, биохимические показатели сыворотки крови и ротовой жидкости. Часть II // Пародонтология. 2017. Т. XXII. №3 (84). С. 36-41.

Gil'miyarova F. N., Davydov B. N., Domenyuk D. A. i dr. Vliyaniye tyazhesti techeniya sakharnogo diabeta I tipa u detey na stomatologicheskiy status i immunologicheskiye, biokhimicheskiye pokazateli syvorotki krovi i rotovoy zhidkosti. Chast' II // Parodontologiya. 2017. T. XXII. №3 (84). S. 36-41.

9. Давыдов Б. Н., Доменюк Д. А., Гильмиярова Ф. Н. Диагностическое и прогностическое значение кристаллических структур ротовой жидкости у детей с аномалиями окклюзии // Стоматология детского возраста и профилактика. 2017. Т. XXI. №2 (61). С. 9-16.

Davydov B. N., Domenyuk D. A., Gil'miyarova F. N. Diagnosticheskoye i prognosticheskoye znacheniye kristallicheskikh struktur rotovoy zhidkosti u detey s anomaliyami okklyuzii // Stomatologiya detskogo vozrasta i profilaktika. 2017. T. XXI. №2 (61). S. 9-16.

10. Давыдов Б. Н., Доменюк Д. А., Карслиева А. Г. Системный анализ факторов риска возникновения и развития кариеса у детей с аномалиями зубочелюстной системы (часть I) // Стоматология детского возраста и профилактика. 2014. Т. XIII. №3 (50). С. 40-47.

Davydov B. N., Domenyuk D. A., Karsliyeva A. G. Sistemnyy analiz faktorov riska vozniknoveniya i razvitiya kariyesa u detey s anomaliyami zubochelyustnoy sistemy (chast' I) // Stomatologiya detskogo vozrasta i profilaktika. 2014. T. XIII. №3 (50). S. 40-47.

11. Давыдов Б. Н., Доменюк Д. А., Карслиева А. Г. Системный анализ факторов риска возникновения и развития кариеса у детей с аномалиями зубочелюстной системы (часть II) // Стоматология детского возраста и профилактика. 2014. Т. XIII. №4 (51). С. 51-60.

Davydov B. N., Domenyuk D. A., Karsliyeva A. G. Sistemnyy analiz faktorov riska vozniknoveniya i razvitiya kariyesa u detey s anomaliyami zubochelyustnoy sistemy (chast' II) // Stomatologiya detskogo vozrasta i profilaktika. 2014. T. XIII. №4 (51). S. 51-60.

12. Детская терапевтическая стоматология. Нац. рук-во / под ред. В.К. Леонтьева, Л.П. Кисельниковой. – М.: ГЭОТАР-Медиа, 2010. – 896 с.

Detskaya terapevticheskaya stomatologiya. Natsional'noye rukovodstvo / pod red. V.K. Leont'yeva, L.P. Kisel'nikovoy. – M.: GEOTAR-Media, 2010. – 896 s.

13. Доменюк Д. А., Давыдов Б. Н., Ведешина Э. Г. Комплексная оценка архитектоники костной ткани и гемодинамики тканей пародонта у детей с зубочелюстными аномалиями // Стоматология детского возраста и профилактика. 2016. Т. XV. №3 (58). С. 41-48.

Полный список литературы находится в редакции

Поступила 30.10.2018

Координаты для связи с авторами:
355017, г. Ставрополь, ул. Мира, д. 310
E-mail: domenyukda@mail.ru

DOI: 10.25636/PMP.3.2018.4.13

Сравнительная характеристика изменений структуры эмали зубов после применения различных методов удаления зубных отложений у лиц разного возраста (in vitro)

Л.П. КИСЕЛЬНИКОВА, д. м. н., профессор, зав. кафедрой
В.Н. РОМАНОВСКАЯ, аспирант
Т.Е. ЗУЕВА, к. м. н., ассистент
Кафедра детской стоматологии
ФГБОУ ВО МГМСУ им. А. И. Евдокимова Минздрава РФ

The comparative characteristic of changes of structure of enamel of teeth after application of various methods of removal of tooth deposits for persons of different ages

L.P. KISELNIKOVA, V.N. ROMANOVSKAYA, T.E. ZUEVA

Резюме

В статье представлены характеристика изменений поверхности эмали постоянных премоляров у детей 10-15 лет и взрослых пациентов 35-44 лет после применения ручных скейлеров, магнитостриктивного и пьезоэлектрического ультразвукового аппаратов по данным сканирующей электронной микроскопии (in vitro).

Ключевые слова: профессиональная гигиена рта, ультразвуковые аппараты, зубные отложения.

Abstract

Are presented the characteristic of changes of a surface of enamel of constant premolyar at children of 10-15 years and adult patients of 35-44 years after application of tame skeyler in article, magnitostriktivny and piezoelectric ultrasonic devices according to the scanning electronic microscopy (in vitro).

Key words: professional oral hygiene, ultrasound scaler, tooth deposits.

АКТУАЛЬНОСТЬ

В настоящее время отмечается высокая распространенность воспалительных заболеваний пародонта среди детского населения России, особенно среди подростков. Согласно последним эпидемиологическим исследованиям, распространенность заболеваний пародонта в детском возрасте составляет: в 12 лет — 34%, в 15 лет — 41% [3, 4].

В детском возрасте наиболее часто заболевания пародонта встречаются у детей школьного возраста. По данным доклада научной группы ВОЗ, в котором обобщены результаты обследования населения 53 стран, особенно высокий уровень заболевания пародонта отмечен в возрасте от 15 до 19 лет (55-99%) и 35-44 года (65-98%).

Известно, что у подростков течение воспалительных заболеваний пародонта отличается особенной агрессивностью и резистентностью к лечению [2].

Среди воспалительных заболеваний пародонта первое место занимает гингивит. Причиной развития гингивита является микробная флора зубного налета.

Из-за плохой гигиены происходит накопление зубного налета, микрофлора которого активно продуцирует токсины и медиаторы воспаления. Эти токсины и медиаторы, воздействуя на десну, вызывают в ней интенсивную воспалительную реакцию, которая проявляется развитием отека, кровоточивостью [12].

Помимо основного фактора существуют дополнительные факторы, которые сами не вызывают воспаление, однако способствуют его возникновению, затрудняя гигиену полости рта и способствуют накоплению зубного налета. К ним относят такие явления, как дефекты пломбирования зубов (нависающие края пломб), аномалии прикуса: скученность зубов, острые края кариозных полостей, ортодонтических аппаратов, ротовое дыхание, аномалии прикрепления уздечек губ и языка [5].

При осмотре у детей с воспалительными заболеваниями пародонта отмечается не только

зубной налет и кровоточивость десен, но и твердые зубные отложения (минерализованный налет или камень), которые выявляются не только в подростковом возрасте, но и у детей со сменным прикусом.

Характерно, что зубной камень образуется вследствие минерализации зубного налета. Кристаллы фосфата кальция, которые откладываются внутри налета, могут быть тесно связаны с поверхностью эмали, иногда трудно определить, где кончается эмаль и начинается камень. В зависимости от расположения на поверхности зуба различают над- и поддесневой зубной камень, по своему составу они сходны [5].

Анализ результатов обследования показывает, что 50% 12-летних детей нуждаются в обучении правилам гигиены полости рта, 19% — в проведении профессиональной гигиены. У 15-летних детей эти показатели соответственно 57% и 26%. При анализе интенсивности поражения пародонта в возрастных группах 12 и 15 лет наряду с интактными регистрировались секстанты с кровоточивостью и зубным камнем, количество которых к 15 годам увеличивалось до 1,0 [4].

Данные литературы указывают, что самостоятельная чистка зубов не позволяет качественно удалить налет из ретенционных зон (межзубные промежутки, пришеечные области, жевательные поверхности зубов и другие труднодоступные поверхности) [8]. В связи с этим необходимо использование как ручных, так и механических инструментов [6, 9-11]. В настоящее время известны два типа ультразвуковых приборов, основанных на пьезоэлектрическом и магнитострикти вном типах образования ультразвуковых колебаний.

В ультразвуковых скейлерах рабочий эффект достигается за счет механического удаления зубных отложений, ирригации и кавитационного эффекта. Магнитострикти вные ультразвуковые скейлеры работают в частоте от 25 000 до 30 000 Гц. Электрический ток намагничивает катушку, находящуюся в наконечнике. При резонировании стопки металлических пластин электрическим током образуется вибрация в виде эллиптических колебаний насадки. При этом все поверхности рабочей части активны с наибольшими колебаниями на самом кончике инструмента.

В пьезоэлектрических ультразвуковых скейлерах частота колебаний достигает 40 000-60 000 Гц. Переменный электрический ток подается на кристалл кварца, расположенный в наконечнике, изменения размера вызывают вибрацию в виде латеральных колебаний насадки. В связи с наличием линейных движений эффективно работают только латеральные поверхности кончика инструмента.

Чем больше энергии подается на наконечник, тем больше амплитуда колебаний, дающая более жесткий удар.

Среди ручного инструментария широкое распространение приобрели скейлеры и кюреты различных модификаций. В данном исследовании мы удаляли наддесневые зубные отложения с использованием скейлеров.

Существуют особенности в проведении профессиональной гигиены в детском возрасте, связанные, прежде всего, с незавершенностью формирования зубочелюстной системы и созреванием эмали [1].

Известно, что постоянные зубы у детей прорезываются с незаконченной минерализацией эмали. Окончательное созревание эмали наступает через 2-3 года после прорезывания зуба. В целом процесс прорезывания постоянных зубов длится 8-10 лет. Соответственно эмаль постоянных зубов у детей в течение длительного времени остается слабо минерализована [1].

Существует мнение, что в детском возрасте при проведении профессиональной гигиены следует отдавать предпочтение ручным методам. Однако не во всех клинических ситуациях можно достигнуть необходимого результата только с помощью ручного метода и механической обработки либо наоборот, только с помощью звукового или ультразвукового метода. При этом иногда использование ручных инструментов необходимо сочетать с ультразвуковыми методами с обязательными последующими этапами полирования поверхности зубов и обработку фторсодержащими лаками [7].

Таким образом в настоящее время отсутствуют четкие клинические показания к применению различных методов удаления зубных отложений в постоянных зубах у детей разного возраста.

Результат воздействия ручных и механических инструментов на поверхность структуры удаленных зубов у пациентов разного возраста изучен недостаточно, поэтому изучение состояния поверхности твердых тканей зуба представляет особый интерес.

ЦЕЛЬ ИССЛЕДОВАНИЯ

Экспериментальное обоснование использования различных методов удаления зубных отложений в постоянных зубах у детей и взрослых с разной степенью минерализации твердых тканей зубов в эксперименте.

Представленное в данной статье исследование было запланировано и проведено в отделении детской стоматологии КЦЧЛПХ и стоматологии ФГБОУ ВО МГМСУ им. А. И. Евдокимова Минздрава РФ. На проведение исследования получено разрешение межвузовского комитета по этике ФГБОУ ВО МГМСУ им. А. И. Евдокимова МЗ РФ. (Выписка из протокола № 06-17 Межвузовского Комитета по этике от 15.06.2017)

МАТЕРИАЛЫ И МЕТОДЫ ИССЛЕДОВАНИЯ

Исследованию подвергались поверхности эмали зубов в пришеечной области на разных стадиях формирования корня. В качестве образцов для исследования in vitro были взяты 20 постоянных премоляров, удаленных по ортодонтическим показаниям у детей разного возраста (10-15 лет), и зубы взрослых пациентов (35-44 лет), которым проводилась обработка поверхности эмали зубов ручными скейлерами, магнитострикти вным и пьезоэлектрическим ультразвуковым аппаратами. В качестве объектов сравнения были взяты образцы не обработанных поверхностей удаленных зубов у пациентов тех же возрастов. Характеристика изменений поверхности эмали зубов после обработки различными инструментами изучалась с помощью метода сканирующей электронной микроскопии (СЭМ). Для этой цели применялся сканирующий электронный микроскоп LEO-1430 VP, Carl Zeiss, Германия (рис. 1). Исследование проводилось в лаборатории МГУ им. М. В. Ломоносова геологического факультета на кафедре инженерно-геологического грунтоведения.

Образцы наклеивались на алюминиевые пластины (рис. 2), напылялись золотом методом катодного напыления в среде аргона (рис. 3)

и просматривались в микроскопе в режиме высокого вакуума.

Для проведения объективного сравнительного анализа топографии поверхности, изучения характера рельефа поверхности удаленных зубов были использованы электронно-микроскопические изображения с увеличением х100. Данное увеличение оптимально для исследования и визуализации повреждений.

РЕЗУЛЬТАТЫ ИССЛЕДОВАНИЯ И ИХ ОБСУЖДЕНИЕ

На данных электроннограммы сканирующего электронного микроскопа, при оценке поверхности эмали образцов не обработанных постоянных зубов у детей разного возраста, видна структура поверхности, не имеющая каких-либо видимых грубых нарушений рельефа, достаточно однородная, с видимыми продольными полосами, соответствующими, формирующимися в эмбриогенезе, участками эмали (рис. 4). На данных электроннограммы при оценке поверхности эмали необработанных зубов взрослых пациентов видна гомогенная структура поверхности, не имеющая каких-либо грубых нарушений рельефа, достаточно гладкая и однородная, с видимыми артефактами в виде остатков напыления (рис. 8).

При изучении поверхностей эмали зубов после их обработки ультразвуковой пьезоэлектрической насадкой, ультразвуковой магнитострикторной насадкой и ручным скейлером были обнаружены существенные различия рельефа исследуемых поверхностей.

При осмотре поверхности эмали постоянных зубов у детей разного возраста после обработки поверхности ручным скейлером на поверхности эмали выявлены глубокие продольные царапины на обрабатываемой поверхности (рис. 5). При использовании пьезоэлектрического аппарата были выявлены обширные и глубокие дефекты, чередующиеся с гладкими участками эмали (рис. 6). После обработки магнитострикторным

Рис. 1



Рис. 2

Рис. 3



Рис. 4. **СЭМ поверхности 1.4 зуба (10 лет). Увеличение х100**



Рис. 5. **СЭМ поверхности 1.4 зуба (10 лет), обработанного ручным скейлером. Увеличение х100**



Рис. 6. **СЭМ поверхности 1.4 зуба (10 лет), обработанного насадкой пьезоэлектрического аппарата. Увеличение х100**



Рис. 7. **СЭМ поверхности 1.4 зуба (10 лет), обработанного насадкой магнитострикторного аппарата. Увеличение х100**



Рис. 8. **СЭМ поверхности 4.4 зуба. Увеличение х100. Артефакты-остатки напыления**

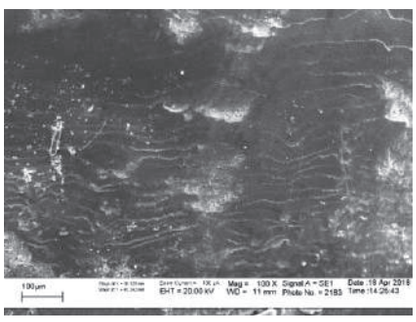

Рис. 9. **СЭМ поверхности 4.4 зуба, обработанного ручным скейлером. Увеличение х100**

аппаратом на поверхности эмали постоянных зубов у детей разного возраста видны образовавшиеся дефекты в виде неглубоких эрозий, незначительные по глубине поражения и в меньших объемах (рис. 7).

Следует отметить, что характер изменений на поверхности эмали постоянных зубов у детей разного возраста после применения магнитострикторного аппарата отличался наименьшими разрушениями и объемами по сравнению с применением пьезоэлектрического аппарата и ручного скейлера.

На поверхности эмали зубов, удаленных у взрослых пациентов, картина повреждения была иная. При использовании ручных скейлеров на поверхности эмали были выявлены незначительные царапины (рис. 9). При использовании пьезоэлектрических (рис. 10) и магнитострикторных (рис. 11) ультразвуковых систем визуализировалась достаточно гладкая поверхность эмали со следами неглубоких точечных повреждений.

Следует отметить, что характер изменений на поверхности эмали постоянных зубов, удаленных у взрослых пациентов, после применения магнитострикторного и пьезоэлектрического аппарата отличается незначительно.



Рис. 10. **СЭМ поверхности 4.4 зуба, обработанного насадкой пьезоэлектрического аппарата. Увеличение х100**



Рис. 11. **СЭМ поверхности 4.4 зуба, обработанного насадкой магнитострикторного аппарата. Увеличение х100**

Таким образом, по данным изучения микрофотографий поверхности эмали зубов у детей разного возраста (10-15 лет) и поверхности эмали зубов у взрослых пациентов (35-44 лет), полученных при использовании сканирующего электронного микроскопа, выявлены значительные отличия в структуре изменений поверхности зубов в зависимости от возраста пациентов после обработки поверхности ручными скейлерами, магнитострикторным и пьезоэлектрическим ультразвуковым аппаратами.

В экспериментальных условиях использование ручного метода удаления зубных отложений в виде ручных скейлеров на зубах у детей разного возраста характеризуется явными разрушающими воздействиями на структуру поверхности эмали.

При использовании магнитострикторного ультразвукового аппарата на зубах с незаконченными этапами минерализации эмали, по данным сканирующей электронной, микроскопии выявлены наименьшие разрушающие явления на поверхности твердых тканей зубов, по сравнению с пьезоэлектрическим аппаратом.

Результаты исследования поверхности эмали зубов, удаленных у взрослых пациентов, после использования как ручных скейлеров, так и магнитострикторных и пьезоэлектрических ультразвуковых систем показали незначительные изменения на поверхности твердых тканей зубов.

СПИСОК ИСПОЛЬЗОВАННОЙ ЛИТЕРАТУРЫ

1. Дмитриева Л. А. Современные аспекты клинической пародонтологии.— М.: МЕДпресс, 2001.— С. 3.

Dmitrieva L. A. Sovremennie aspekti klinicheskoi parodontologii.— M.: MEDpress, 2001.— S. 3.

2. Модина Т. Н., Мамаева Е. В., Лопаткина О. И. Патология тканей пародонта и функциональное состояние организма у подростков // Стоматология детского возраста и профилактика. 2006. Т. 5. № 1-2. С. 78-84.

Modina T. N., Mamaeva E. V., Lopatkina O. I. Patologiia tkanei parodonta i funkcionalnie sostoyaniie organizma y podrostkov // Stomatologiia detskogo vozrasta i profilaktika. 2006. T. 5. № 1-2. S. 78-84.

3. Улитовский С. Б. Новые подходы к профилактике кариеса // Клиническая стоматология. 2014. № 4 (72). С. 20-24.

Ylitovskii S. B. Novie podhody k profilaktike kariesa // Klinicheskaya stomatologiia-2014. № 4 (72). S. 20-24.

4. Цимбалистов А. В., Шторина Г. В., Михайлова Е. С. Професиональная гигиена полости рта.— СПб.: Изд. «Санкт-Петербургский институт стоматологии», 2002.— С. 10-11.

Cimbalistov A. V., Shtorina G. V., Mihailova E. S. Professionalnaia gigiena polosti rta.— SPb.: Izd. «Sankt-Peterbyrgskii institute stomatologii», 2002.— S. 10-11.

5. Янушевич О. О., Кузьмина Э. М., Кузьмина И. Н. Стоматологическая заболеваемость населения России.— М., 2009.— 78 с.

Yanyshevich O. O., Kuz'mina E. M., Kuz'mina I. N. Stomatologicheskaya zabolevaemost' naseleniya Rossii.— M., 2009.— 78 s.

6. Детская терапевтическая стоматология. Национальное руководство / под ред. В. К. Леонтьева, Л. П. Кисельниковой.— 2-е изд., перераб. и доп.— М.: ГЭОТАР-Медиа, 2017.— 952 с.

Detskaya terapevticheskaya stomatologiya. Nacional'noe rukovodstvo / pod red. V. K. Leont'eva, L. P. Kisel'nikovoj.— 2-e izd., pererab. i dop.— M.: GEOTAR-Media, 2017.— 952 s.

7. Стоматологическая заболеваемость населения России. Состояние твердых тканей зубов. Распространенность зубочелюстных аномалий. Потребность в протезировании / под ред. проф. Э. М. Кузьминой.— М.: МГМСУ, 2009.— 236 с.

Stomatologicheskaya zabolevaemost' naseleniya Rossii. Sostoyanie tverdyh tkanej zubov. Rasprostranennost' zubochelyustnyh anomalij. Potrebnost' v protezirovanii / pod red. prof. E. M. Kuz'minoj.— M.: MGMSU, 2009.— 236 s.

8. Терапевтическая стоматология. Национальное руководство / под ред. Л. А. Дмитриевой, Ю. М. Максимовского.— М.: ГЭОТАР-Медиа, 2009.— 912 с.

Terapevticheskaya stomatologiya. Nacional'noe rukovodstvo / pod red. L. A. Dmitrievoi, Y. M. Maksimovskogo.— M.: GEOTAR-Media, 2009.— 912 s.

9. Breininger D. R., O'Leary T. J., Blumenshine R. V. Comparative effectiveness of ultrasonic and scaling for he removal of subgingival plaque and calculus // J. Periodontol. 1987. Jan. № 58 (1). P. 9-18.

10. Copulos T. A., Low S. B., Trebilcock Y. Y., Hefti A. F. Comparative analysis between a modified ultrasonic tip and hand instruments on clinical parameters of periodontal disease // J. Periodontol. 1993. № 64. P. 694-700.

11. Loos B., Kiger R., Egelberg J. An evaluation of basic periodontal therapy using sonic and ultrasonic scalers // J. Clin. Periodontol. 1987. № 14. P. 29-33.

12. Yoshiko M., Kayoko S., Kazuhiro S. et al. A study of oral status of adults who received regular checkups and professional care // Kokubyo Gakkai Zasshi. 2002. Vol. 69. № 4. P. 285-289.

Поступила 19.09.2018

Координаты для связи с авторами:
127206, г. Москва,
ул. Вучетича, д. 9а

DOI: 10.25636/PMP.3.2018.4.14

Эффективность реминерализирующей терапии с использованием кремов, содержащих казеин фосфопептид – аморфный кальций фосфат и казеин фосфопептид – аморфный кальций фосфат фторид

Е.Ю. ЛЕОНТЬЕВА, к.м.н., доцент
О.Е. ТКАЧУК, к.м.н., ассистент
Кафедра стоматологии ФПК и ППС
ФГБОУ ВО РостГМУ Минздрава РФ

The effectiveness of remineralizing therapy with casein phosphopeptide-amorphous calcium phosphate and casein phosphopeptide-amorphous calcium phosphate fluoride

E.Yu. LEONTYEVA, O.E. TKACHUK

Резюме

Реминерализующая терапия, как основной патогенетический метод лечения и профилактики кариеса зубов, сохраняет свою актуальность и признается врачами-стоматологами во всем мире. Арсенал средств реминерализующей терапии достаточно разнообразен. В качестве материалов, используемых для регуляции процессов де- и реминерализации твердых тканей зубов, авторами статьи рассмотрены препараты, содержашие казеин фосфопептид – аморфный кальций фосфат и казеин фосфопептид – аморфный кальций фосфат фторид. Наиболее эффективным в динамике в нашем наблюдении оказалось средство, содержашее в своем составе фтористые соединения, – крем MI Paste Plus.

Ключевые слова: кариес зубов, реминерализующая терапия, твердые ткани зуба, казеин фосфопептид аморфный кальций фосфат, казеин фосфопептид аморфный кальций фосфат фторид.

Abstract

Remineralizing therapy as the main pathogenetic method of treatment and prevention of dental caries remains relevant and is recognized by dentists worldwide. The range of products applied in remineralizing therapy is quite wide. For control over tooth hard tissue de- and remineralization process the authors of this article study application of Casein Phosphopeptide-Amorphous Calcium Phosphate and Casein Phosphopeptide-Amorphous Calcium Phosphate Fluoride. The most effective in the dynamics in our observation was MI Paste Plus, containing in its composition fluoride compounds.

Key words: dental caries, remineralizing therapy, tooth hard tissues, casein phosphopeptide-amorphous calcium phosphate, casein phosphopeptide-amorphous calcium phosphate fluoride.

Реминерализирующая терапия, как основной патогенетический метод лечения и профилактики кариеса зубов, сохраняет свою актуальность и признается врачами-стоматологами во всем мире [9]. На сегодняшний день арсенал средств для реминерализации эмали разнообразен как по составу, так и по способу применения. Для введения в ткани зуба активных компонентов используют: аппликации, полоскания, гели, лаки, пасты, пленки, электрофорез и фонофорез [5, 10, 15].

Химический состав и направленность профилактического воздействия данных средств определены процессами, происходящими в области кариозного поражения. Главной целью патогенетического воздействия является восстановление состава и структуры основного минерального компонента эмали. Достигается это несколькими путями: созданием условий для рекристаллизации гидроксиапатита или выращиванием его аналогов, обладающих меньшей растворимостью [6-8].

Большей динамической устойчивостью, чем гидроскиапатит, обладает фторапатит, что обуславливает его большую резистентность. Образование фторапатита из гидроксиапатита происходит при определенном соотношении кальция и фосфора в минерализирующем растворе и при низких концентрациях фтора [1, 3, 12, 14]. Подбор оптимального соотношения активных компонентов в минерализирующих растворах – задача очень сложная. Облегчить ее можно, используя натуральные минерализованные продукты. Так, в качестве реминерализирующего средства предложен всем известный гидролизатор костной ткани «Ремодент» [13], который отлично зарекомендовал себя в качестве реминерализирующего препарата.

Учитывая вышесказанное, наше внимание было сосредоточено на выборе натуральных минерализирующих продуктов. Из всего многообразия современных средств нас заинтересовали биодоступные реминерализующие препараты Tooth Mousse и MI Paste Plus (GC, Япония).

Tooth Mousse – «Мусс для зубов». Действующим веществом этого крема является комплекс Recaldent® – казеин фосфопептид – аморфный кальций фосфат (CPP-ACP). CPP-ACP разработан в The School of Dental Science, The University of Melbourne Victoria/ Австралия. Recaldent® используется по лицензии Recaldent® Pty. Limited. CPP-ACP вырабатывается из казеина молока. Казеин молока – это носитель действующих веществ, свободно связывающийся с эмалью, биопленкой, зубным налетом и мягкими тканями, доставляющий кальций и фосфат туда, где они больше всего необходимы. Аморфный кальций фосфатный комплекс – это идеально сбалансированная комбинация, которая идентична утраченным составляющим эмали зубов и обеспечивает зубную эмаль свободными ионами кальция и фосфата. Tooth Mousse – аппликационный препарат для восстановления минерального баланса в полости рта и реминерализации. Применяется для снижения чувствительности зубных тканей после отбеливания, профессиональной чистки, кюретажа, ортодонтического лечения, профилактики и лечения кариеса на ранних стадиях и для нормализации слюноотделения.

MI Paste Plus – это крем на водной основе, содержащий Recaldent® с добавлением фторида: казеин фосфопептид – аморфный кальций фосфат фторид (CPP-ACPF). Уровень содержания фторида составляет 0,2% (900 ppm), что приблизительно соответствует его концентрации в зубных пастах для взрослых пациентов. Соотношение кальция, фосфата и фторида составляет 5:3:1. В полости рта молекулы CPP-ACPF связываются с биопленкой, зубным налетом, кристаллами гидроксиапатита эмали зубов и оседают на мягких тканях, локализуя биодоступные кальций, фосфат и фторид. Результаты многочисленных научных исследований говорят о высокой эффективности казеин фосфопептид-аморфного кальций фосфата (CPP-ACP) и казеин фосфопептид-аморфного кальций фосфата с фтором (CPP-ACPF) [15-23].

ЦЕЛЬ ИССЛЕДОВАНИЯ

Изучить реминерализирующую эффективность кремов на основе CPP-ACP и CPP-ACPF.

МАТЕРИАЛЫ И МЕТОДЫ ИССЛЕДОВАНИЯ

Действие препаратов изучено путем оценки эффективности реминерализирующей терапии, проведенной пациентам в ходе санации полости рта. Всего в клиническом наблюдении участвовали 16 пациентов-студентов, средний возраст пациентов составил 23,0 ± 2,0 год. Всем обратившимся требовалась санация полости рта, 5 человек предъявляли жалобы на гиперестезию эмали, у 11 из наблюдаемых были выявлены очаги начального кариеса зубов. В объем клинических стоматологических исследований и лечения были включены: опрос, внешний осмотр, оценка, гигиены полости рта и твердых тканей зубов. Оценка состояния зубов включала в себя индексы интенсивности кариеса зубов (КПУз) и КПУ полостей (КПУп). Начальный кариес определяли путем подсчета и окрашивания очагов деминерализации.

Обследование полости рта начинали с выявления жалоб и сбора анамнеза. Оценку гигиены полости рта проводили при помощи индекса Ю.А. Федорова – В.В. Володкиной.

Оценка процессов реминерализации эмали зубов проводили при помощи теста эмалевой резистентности (ТЭР) и по минерализирующему потенциалу слюны (МП).

ТЭР-тест (Окушко В. Р. и Косарева Л. И.) оценивает устойчивость эмали зубов к действию кислот [12, 14]. Методика: центральный резец верхней челюсти очищали от мягкого зубного налета раствором перекиси водорода, высушивали сухим ватным тампоном и изолировали от слюны. На середину вестибулярной поверхности зуба на 5 секунд наносили каплю протравочной кислоты диаметром 2-3 мм. Затем протравленный кислотой участок поверхности зуба окрашивали 1% водным раствором метиленового синего. Стирающими движениями краситель снимали сухим ватным тампоном, тщательно прижимая его к поверхности зуба. Краситель полностью снимается с непротравленной поверхности эмали, оставляя окрашенным участок протравки. Для оценки интенсивности окрашивания использовали оттеночную 10-польную типографическую шкалу синего цвета с 10% до 100% интенсивности цвета. При интенсивности окрашивания до 30% по шкале – эмаль зубов, устойчивая к кислотным факторам, при окрашивании от 30% до 60% – эмаль зубов, среднеустойчивая к действию кислот, при интенсивности от 60% до 100% – эмаль зубов, не устойчивая к действию кислот.

Минерализующий потенциал слюны (Леус П. А.) дает представление о насыщенности ротовой жидкости микроэлементами [4, 14]. Методика: на предметное стекло с помощью пипетки наносили три капли слюны и высушивали их при температуре 37°С. Препараты рассматривали под микроскопом при малом увеличении. Устанавливали тип микрокристаллизации ротовой жидкости. Первый тип микрокристаллизации соответствовал насыщенной микроэлементами слюне и представлял собой удлиненные, призматической формы кристаллические структуры, чаще

с радиальной ориентацией. Второй тип соответствовал среднему уровню насыщения слюны кальцием и другими элементами и выглядел как изометрически расположенные фрагменты кристаллов, без четкой ориентации. Третий тип соответствовал слюне, бедной микроэлементами, – разрозненные мелкие единичные не ориентированные фрагменты кристаллов.

Выраженность процессов деминерализации изучали по степени активности очагов начального кариеса зубов (Аксамит Л. А.). Интенсивность очагов деминерализации – белых кариозных пятен – оценивали методом прижизненного окрашивания [2]. Зубы, подлежащие обследованию, тщательно изолировали от слюны, на кариозное пятно наносили ватный тампон, обильно смоченный 2% раствором метиленового синего. Через 3 минуты тампон снимали, избыток красителя смывали водой. Для оценки интенсивности окрашивания использовали стандартную цветную шкалу, предусматривающую различные оттенки синего цвета – от чуть голубоватого до темно-синего. Полученные результаты оценивали в баллах (от 1 до 10 баллов). При интенсивности окрашивания очагов до 3 баллов активность деминерализации низкая, от 3 до 6 баллов – активность средней степени, от 6 до 10 баллов – активность процессов деминерализации в очагах – высокая.

В ходе клинического наблюдения всем пациентам была проведена профессиональная гигиена полости рта и коррекция личной гигиены. После санации полости рта назначены изучаемые средства реминерализации. Наблюдаемые пациенты использовали «жидкую эмаль» в дополнение к привычным зубным пастам. Крем Tooth Mousse и крем MI Paste Plus наносили на зубы после чистки ежедневно, перед сном, в течение месяца. Оценка эффективности реминерализирующей терапии проводилась сразу после месячной терапии и в динамике через 6 месяцев. Из числа наблюдаемых пациентов 11 человек применяли мусс Tooth Mousse и 5 человек – крем MI Paste Plus.

Результаты применения реминерализирующей терапии Tooth Mousse и MI Paste Plus

Оценка состояние зубов по индексам КПУ зубов и КПУ полостей показала, что значение этих индексов достаточно высокое, что говорит о необходимости назначения всем наблюдаемым пациентам реминерализирующей терапии. Так, индекс КПУ зубов имел значение 9,1 ± 0,8, а индекс КПУ полостей – 10,7 ± 1,0. Начальный кариес зубов зарегистрирован у 68,8% пациентов из числа обратившихся за санацией полости рта. Количество начального кариеса в среднем составляло 1,6 ± 03, то есть у каждого пациента в среднем регистрировали один-два очага начального кариеса, а интенсивность деминерализации выявленных очагов соответствовала 5,3 ± 0,9 балла, что говорит об активном течении деминерализации в очагах начального кариеса зубов.

Анализ состояния гигиены полости рта у обследованных показал, что в результате коррекции гигиенических навыков и лечебно-профилактических мероприятий уровень гигиены улучшился и показатели гигиенических индексов (ГИ) за период наблюдения снизились. Так, если первоначально ГИ имел значение 1,8 ± 0,3 балла, что соответствует удовлетворительному уровню гигиены, через месяц ГИ оценивался уже как «хороший» и имел значение 1,4 ± 0,1 балла.

Оценка эффективности реминерализирующей терапии исследуемых препаратов проводилась сразу после месячного курса аппликаций. За период применения крема Tooth Mousse и крема MI Paste Plus изменились все показатели процессов де- и реминерализации полости рта. Эти показатели в группах пациентов, применяющих только Tooth Mousse или только MI Paste Plus, имели сравнимые изменения, поэтому оценку эффективности препаратов проводили в общей группе пациентов и не разделяли по применяемым препаратам (табл. 1). Так, показатели активности начального кариеса у всех наблюдаемых пациентов уменьшились. Интенсивность очагов деминерализации снизилась в 3,8 раза. До ремтерапии активность кариозных очагов в среднем соответствовала значению 5,3 ± 0,9 балла, после терапии – 1,4 ± 0,4 балла, при $p < 0,05$.

Значительно улучшились процессы реминерализации полости рта. Анализ показателей, характеризующих устойчивость эмали зубов к действию кислот, показывает, что после применения препаратов Tooth Mousse и MI Paste Plus состояние поверхностного слоя эмали стало устойчивее к действию кислот, эмаль стала более резистентной к кариесогенным факторам. Так, по тесту резистентности (ТЭР) показатели со значения 50,0 ± 3,4% снизились до 36,9 ± 1,9%. Характеристики реминерализирующих свойств слюны показали, что ротовая жидкость стала более насыщенной микроэлементами (табл. 1). Средние показатели по микросристаллизации слюны до лечения соответствовали III типу – не сформированные кристаллы (2,8 ± 0,1 балла), после лечения – I типу оформленная кристаллическая решетка (1,3 ± 0,2 балла). Динамическое наблюдение за эффективностью реминерализующей терапии показало, что отмечено достоверное сохранение показателей по данным, характеризующим процесс деминерализации эмали зубов и минерализирующий потенциал слюны (табл. 2). Так, через 6 месяцев средние показатели активности очагов начального кариеса имели значение 2,5± 0,5 балла, против 5,3± 0,9 балла до лечения ($p < 0,05$). Показатели минерализирующего потенциала слюны через 6 месяцев соответствовали в среднем 2 типу микрокристаллизации

Таблица 1. **Показатели процессов де- и реминерализации полости рта в ходе применения крема Tooth Mousse и крема MI Paste Plus (M ± m)**

Наблюдение	Витальное окрашивание очагов начального кариеса зубов (баллы)	Тест эмалевой резистентности поверхностного слоя эмали зубов (%)	Микрокристаллизация высохшей капли ротовой жидкости (тип)
До реминерализирующей терапии	5,3 ± 0,9	50,0 ± 3,4	III тип
После реминерализирующей терапии	1,4 ± 0,4	36,9 ± 1,9	I тип
p	< 0,05	< 0,05	< 0,05

Таблица 2. **Показатели динамического наблюдения эффективности реминерализирующей терапии при применении крема Tooth Mousse и крема MI Paste Plus (M ± m)**

Наблюдение	Витальное окрашивание очагов начального кариеса зубов (баллы)	Тест эмалевой резистентности поверхностного слоя эмали зубов (%)	Микрокристаллизация высохшей капли ротовой жидкости (тип)
До реминерализирующей терапии	5,3 ± 0,9	50,0 ± 3,4	III тип
Через 6 месяцев после реминерализирующей терапии	2,5 ± 0,5	45,5 ± 0,9	II тип
p	< 0,05	> 0,05	< 0,05

(1,8 ± 0,2 балла) по сравнению с первоначальным 3 типом микрокристаллизации (2,8 ± 0,1балла), при (p < 0,05). По показателям, характеризующим процессы устойчивости эмали к кислотам, достоверных различий по сравнению с первоначальными значениями нами не выявлено. Так, кислотоустойчивость эмали (ТЭР) через 6 месяцев соответствовала 45,5 ± 0,9 % и стала сравнима с первоначальными 50 ± 3,4% (p > 0,05).

Кроме того, анализ показателей в динамике показал, что крем на основе CPP-ACPF имеет более устойчивые результаты по всем изучаемым показателям (табл. 3 и 4). Анализ данных процесса деминерализации показал, что через 6 месяцев в группе пациентов, применявши крем MI Paste Plus, сохранялась стойкая стабилизация процесса деминерализации эмали зубов (2,4 ± 0,5 балла, против 5,3 ± 0,9 балла до лечения). По тесту кислото-резистентности эмали (ТЭР) показатели 6-месячного наблюдения в данной группе имели сравнимые различия с данными до лечения (40,0± 2,8 % и 50,0 ±3,4 %). Показатели минеральной насыщенности ротовой жидкости в группе применявших крем MI Paste Plus через 6 месяцев продолжали соответствовать высокому минерализирующему потенциалу слюны (1,2 ± 0,2 балла, при 2,8± 1,2 балла до лечения).

Таблица 3. **Показатели динамического наблюдения эффективности реминерализирующей терапии при применении крема MI Paste Plus (M ± m)**

Наблюдение	Витальное окрашивание очагов начального кариеса зубов (баллы)	Тест эмалевой резистентности поверхностного слоя эмали зубов (%)	Микрокристаллизация высохшей капли ротовой жидкости (тип)
До реминерализирующей терапии	5,3 ± 0,9	50,0 ± 3,4	III тип
Через 6 месяце после реминерализирующей терапии	2,4 ± 0,5	40,5 ± 0,9	I тип
P	< 0,05	< 0,05	< 0,05

Таблица 4. **Показатели динамического наблюдения эффективности реминерализирующей терапии при применении крема Tooth Mousse (M ± m)**

Наблюдение	Витальное окрашивание очагов начального кариеса зубов (баллы)	Тест эмалевой резистентности поверхностного слоя эмали зубов (%)	Микрокристаллизация высохшей капли ротовой жидкости (тип)
До реминерализирующей терапии	5,3 ± 0,9	50,0 ± 3,4	III тип
Через 6 месяце после реминерализирующей терапии	2,5 ± 0,5	45,5 ± 0,9	II тип
p	< 0,05	> 0,05	< 0,05

Таким образом, биодоступные реминерализующие препараты, содержащие казеин фосфопептид – аморфный кальций фосфат и казеин фосфопептид – аморфный кальций фосфат фторид, являются эффективными средства для регуляции процессов де- и реминерализации твердых тканей зуба. Стабилизируют процессы деминерализации (приостанавливается активность начального кариеса), нормализируют насыщенность ротовой жидкости микроэлементами и повышают устойчивость поверхностного слоя эмали зубов к кариесогенным факторам. Наиболее эффективным в нашем наблюдении оказалось средство, содержащее в своем составе фтористые соединения крем MI Paste Plus.

СПИСОК ИСПОЛЬЗОВАННОЙ ЛИТЕРАТУРЫ

1. Аврамов О. Г. Процессы реминерализации и проницаемости эмали зубов при гигиене полости рта / Труды пятого съезда стоматологической ассоциации России. – М., 1999. – С. 39. Avramov O. G. Processy remineralizacii i pronicaemosti ehmali zubov pri gigiene polosti rta // Trudy pyatogo s'ezda stomatologicheskoj associacii Rossii. – M., 1999. – S. 39.

2. Аксамит Л. А. Диагностика начальной стадии деминерализации эмали методом прокрашивания. – М., 1973. – С. 4-5. Aksamit L. A. Diagnostika nachal'noj stadii demineralizacii ehmali metodom prokrashivaniya. – M., 1973. – S. 4-5.

3. Боровский Е. В., Леонтьев В. К. Биология полости рта. – М.: Медицина, 2001. – 304 с. Borovskij E. V., Leont'ev V. K. Biologiya polosti rta. – M.: Medicina, 2001. – 304 s.

4. Денисов А. Б. Диагностическая информативность слюны. Перспективы исследований / Дентал-Ревю. Образование, наука и практика в стоматологии: Тезисы докладов Всероссийского стоматологического форума. – М., 2004. – С. 253-256. Denisov A. B. Diagnosticheskaya informativnost' slyuny. Perspektivy issledovanij // Dental-Revyu. Obrazovanie, nauka i praktika v stomatologii: Tezisy dokladov Vserossijskogo stomatologicheskogo foruma. – M., 2004. – S. 253-256.

5. Екимов Е. В., Скрипкина Г. И. Клинико-лабораторные аспекты реминерализующей терапии начального кариеса зубов у детей при различной активности кариозного процесса // Стоматология детского возраста и профилактика. 2017. Т. 16. №3 (62). С. 34-40. Ekimov E. V., Skripkina G. I. Kliniko-laboratornye aspekty remineralizuyushchej terapii nachal'nogo

kariesa zubov u detej pri razlichnoj aktivnosti karioznogo processa // Stomatologiya detskogo vozrasta i profilaktika. 2017. T. 16. №3 (62). S. 34-40.

6. Кнаппвост А. Влияние ионов фтора на физиологический и патологический обмен кальция: кариес, остеопороз, атеросклероз (Гамбург) // Maestro. 2000. №1. С. 57-60. Knappvost A. Vliyanie ionov ftora na fiziologicheskij i patologicheskij obmen kal'ciya: karies, osteoporoz, ateroskleroz (Gamburg) // Maestro. 2000. №1. S. 57-60.

7. Колесник А. Г., Пилат Т. Л. Химические средства профилактики кариеса зубов // Стоматология. 1989. №1. С. 86-89. Kolesnik A. G., Pilat T. L. Himicheskie sredstva profilaktiki kariesa zubov // Stomatologiya. 1989. №1. S. 86-89.

8. Колпаков В. В., Брагин А. В., Иванова А. Л., Старикова А. В. Физиологические основы профилактики стоматологических заболеваний / Материалы IX и XI Всероссийских научно-практических конференций и Труды VIII съезда Стоматологической ассоциации России. – М., 2003. – С. 313-315. Kolpakov V. V., Bragin A. V., Ivanova A. L., Starikova A. V. Fiziologicheskie osnovy profilaktiki stomatologicheskih zabolevanij / Materialy IX i XI Vserossijskih nauchno-prakticheskih konferencij i Trudy VIII s'ezda Stomatologicheskoj associacii Rossii. – M., 2003. – S. 313-315.

9. Кузьмина Э. М., Смирнова Г. А. Программа изучения интенсивности стоматологических заболеваний среди населения России // Российский стоматологический журнал. 2002. №1. С. 34-35. Kuz'mina E. M., Smirnova G. A. Programma izucheniya intensivnosti stomatologicheskih zabolevanij sredi naseleniya Rossii // Rossijskij stomatologicheskij zhurnal. 2002. №1. S. 34-35.

10. Кунин А. А., Моисеева Н. С., Кунин Д. А. Микро- и ультраструктура эмали зуба и ее значение для профилактики кариеса // Стоматология детского возраста и профилактика. 2017. Т. 16. №2 (61). С. 4-8. Kunin A. A., Moiseeva N. S., Kunin D. A. Mikro- i ul'trastruktura ehmali zuba i eyo znachenie dlya profilaktiki kariesa // Stomatologiya detskogo vozrasta i profilaktika. 2017. T. 16. №2 (61). S. 4-8.

11. Леонтьев В. К., Дистель В. А. Метод изучения растворимости эмали зубов при жизни (Методическое письмо). – Омск, 1975. – 12 с. Leont'ev V. K., Distel' V. A. Metod izucheniya rastvorimosti ehmali zubov pri zhizni (Metodicheskoe pis'mo). – Omsk, 1975. – 12 s.

12. Леонтьев В. К., Десятниченко К. С. Методы биохимического исследования эмали зубов. Практические рекомендации. – ОГМГИ, 1976. – 19 с. Leont'ev V. K., Desyatnichenko K. S. Metody biohimicheskogo issledovaniya ehmali zubov. Prakticheskie rekomendacii. – OGMGI, 1976. – 19 s.

13. Похомов Г. Н. Первичная профилактика в стоматологии. – М., 1982. – 120 с. Pohomov G. N. Pervichnaya profilaktika v stomatologii. – M. 1982. – 120 s.

14. Рединова Т. Л., Поздеев А. Р. Клинические методы исследования слюны при кариесе зубов: Методические рекомендации. – Ижевск, 1994. – С. 4-12. Redinova T. L., Pozdeev A. R. Klinicheskie metody issledovaniya slyuny pri kariese zubov: Metodicheskie rekomendacii. – Izhevsk, 1994. – S. 4-12.

15. Уолш Л. Дж. Современное состояние средств реминерализации эмали // Стоматология детского возраста и профилактика. 2016. Т. 15. №1 (56). С. 23-26. Uolsh L. Dzh. Sovremennoe sostoyanie sredstv remineralizacii emali // Stomatologiya detskogo vozrasta i profilaktika. 2016. T. 15. №1 (56). S. 23-26.

16. Andersson A., Skold-Larsson K., Hallgren A., Petersson L.G., Twetman S. Effect of a dental cream containing amorphous cream phosphate complexes on white spot lesion regression assessed by laser fluorescence // Oral Health Prev Dent. 2007. №5. P. 229-233.

17. Bergstrand F., Twetman S. A review on prevention and treatment of post-orthodontic white spot lesions evidence-based methods and emerging technologies // The Open Dentistry Journal. 2011. №5. P. 158-162.

18. Castillo Dutra Borges B., Alcantara Meira de Vasconselos A., Gama Cunha A.G., F.H. de Sa Leitao Pinheiro, Tavares Machado C., Souza dos Santos A. J. Preliminary clinical reports of a novel night-guard tooth bleaching technique modified by Casein Phosphopeptide-Amorphous Calcium Phosphate (CPP-ACP) // The European Journal of Esthetic Dentistry. 2011. Vol. 6. №4. P. 446-453.

19. Llena C., A. Leyda M., Forner L. CPP-ACP and CPP-ACFP versus fluoride varnish in remineralisation of early caries lesions. A prospective study // European Journal of Paediatric Dentistry. 2015. №16 (3). P. 181-186.

20. Khoroushi M., Mazaheri H., Manoochehri A.E. Effect of CPP-ACP application on flexural strength of bleached enamel and dentin complex // Operative Dentistry. 2011. №36-4. P. 372-379.

21. Manton D. J., Cai F., Yuan Y., Walker G. D., Cochrane N. J., Reynolds C., Brearley-Messer L. J., Reynolds E. C. Effect of casein phosphopeptide-amorphous calcium phosphate added to acidic beverages on enamel erosion in vitro // Australian Dental Journal. 2010. №55. P. 275-279.

22. Walker G. D., Cai F., Shen P., Bailey D. L., Yuan Y., Cochrane N. J., Reynolds C., Reynolds E. C. Consumption of milk with added casein phosphopeptide amorphous calcium phosphate remineralizes enamel subsurface lesions in situ // Australian Dental Journal. 2009. №54. P. 245-249.

23. Zhang Q., Zou J., Yang R., Zhou X. G. Remineralization effects of casein phosphopeptide-amorphous calcium phosphate crème on artificial early enamel lesions of primary teeth // International Journal of Paediatric Dentistry. 2011. №21. P. 374-381.

Полный список литературы находится в редакции

Поступила 22.09.2018

Координаты для связи с авторами:
344029, г. Ростов-на-Дону, МБУЗ «СП №3», ул. Сержантова, д. 3а
E-mail: leont06@list.ru, tkachuchka@rambler.ru

В учебном пособии систематизированы, обобщены и подробно изложены основные понятия и термины в фотографии, представлены правила проведения портретной, внутриротовой и художественной съемки в стоматологии, рассмотрены аксессуары для проведения фотопротокола и оснащения фотостудии в условиях стоматологической клиники.
Цена 500 рублей.

«Поли Медиа Пресс», 2018 год

тел.: (495) 781 2830, (499) 678 2161
E-mail: dostavka@stomgazeta.ru

DOI: 10.25636/PMP.3.2018.4.15

Речевые обтураторы как альтернатива хирургическому устранению небно-глоточной недостаточности у пациентов с нарушением речи

Ад.А. МАМЕДОВ*, д. м. н., профессор, зав. кафедрой
Н.С. СЕРОВА**, д. м. н., профессор
А.И. КАЛИНИНА*, аспирант
Ю.О. ВОЛКОВ**, ***, к. м. н., доцент, зав. отделением
Л.А. МАЗУРИНА*, ассистент
О.В. ДУДНИК*, к. м. н., доцент
А.Б. МАКЛЕННАН*, к. м. н., доцент
*Кафедра стоматологии детского возраста и ортодонтии
**Кафедра лучевой диагностики и лучевой терапии
ФГАОУ ВО «Первый МГМУ им. И. М. Сеченова» Минздрава РФ
***Отделение ЧЛХ 9 ДГКБ им. Н. Г. Сперанского

Speech aid appliance as an alternative for sugrical methods of velopharingheal insfficiency elimination

Ad.A. MAMEDOV, N.S. SEROVA, A.I. KALININA, Yu.O. VOLKOV, L.A. MAZURINA, O.V. DUDNIK, A.B. MACLENNAN

Резюме

В статье обсуждаются проблемы ортодонтической коррекции нарушений речи, возникающее после ранее проведенной операции уранопластики у детей с расщелиной губы и неба.

Предлагаются различные варианты ортодонтических аппаратов, обтурирующих небно-глоточное кольцо с целью предотвращения утечки воздуха через нос во время спонтанной речи.

Ключевые слова: небно-глоточная недостаточность, уранопластика, нарушение речи, ортодонтические речевые аппараты.

Abstaract

In the following article problems of orthodontic correction of speech pathology are discussed. These occur after early palatonplasty in children with cleft lip and palate. Various orthodontic appliances are used to obdurate velopharingheal ring, which prevent air leakage during speech.

Key words: velopharingheal insfficiency, palatoplasty, speech impediment, orthodontic speech appliance.

АКТУАЛЬНОСТЬ ТЕМЫ ИССЛЕДОВАНИЯ

После проведения первичной уранопластики у детей с расщелиной губы и неба бывают осложнения в виде частичного или полного расхождения тканей небно-глоточного кольца. По данным некоторых клиник — до 25% случаев.

Это влияет на дальнейшее развитие речи, порой неустранимые логопедами. Это зависит от многих причин, в том числе отдаленность проживания, отсутствие логопеда на местах, нерегулярные занятия с логопедом. В некоторых случаях это связано с невозможностью проведения повторных операций из-за хронических заболеваний пациента, заболеваний ЦНС, ограниченная возможность проведения общего обезболивания.

Ротовые протезы для лечения небно-глоточной недостаточности (НГН) у детей с расщелиной неба стали применяться еще 30 лет назад. Они применялись в тех случаях, когда оперативное вмешательство было нежелательно или невозможно, а также, когда нельзя было точно предсказать улучшение качества речи после операции (Adisman K., 1971; Cooper H. K. 1979; Backous D. D., 1993).

Из источников литературы и личной встречи с Robert Blakeley (1997) известно, что цель временных речевых обтураторов — усиление воздушного давления в полости рта для быстрейшего развития правильной артикуляции. После того как артикуляция нормализуется или

станет близкой к нормальной соответственно возрасту пациента, обтуратор можно уменьшать по размеру через каждые три или четыре месяца с надеждой, что впоследствии их можно успешно удалить (Blakeley R.W., 1972) или, по крайней мере, обеспечить наименьший объем хирургического вмешательства (Lindgren V.V. с сотр. 1965; Millard R.T., 1980).

После нашей встречи и личного общения с Robert W. Blakeley в 1997 году, он написал: «Surgical Treatment of Patients with Velopharyngeal Incompetence after Primary Palatoplasty by Adil A. Mamedov. This surgery attempts to improve Velopharyngeal closure (for speech) on one, or lateral aspects. This surgery tends to tether the palate. down to the lateral and posterior pharyngeal wall (s). This may restrict palate movement superiorly and posterior. The bilateral procedure tends to restrict the nasal-oral airway. I have evaluated the speech of six or seven children who had Dr. Mamedov's surgical procedure and found speech to be good in most (normal in four). Some children had the unilateral procedure and some had the bilateral procedure. Two of the children with the bilateral procedure had obstruction of the nasal airway. ROBERT BLAKELEY, Ph. D. P.S. I wonder if this procedure could be done in a more superior placement in the nasopharynx. This might restrict palate movement less. R. B».

Аппаратное устройство для лечения НГН в какой-то степени может быть альтернативно хирургии для получения небно-глоточной компетентности (Riski J.E., Millard R.T., 1979; Smith L.F. с сотр. 1995).

Tash E. с сотр., 1971; Morris H., 1974, 1976, считают, что при использовании речевых аппаратов сфинктерный механизм смыкания мышц небно-глоточного кольца, «обучаясь», уменьшает ее недостаточную функцию. Когда речь нормализуется и обтураторы нельзя больше уменьшить, их удаляют, прекращают применять полностью без ущерба для речи пациента. В этом случае для их замещения может быть выбран оптимальный хирургический способ, соответствующий состоянию структур НГК.

Операции по устранению НГН у пациентов, носивших обтураторы, имеют некоторые преимущества перед операцией у пациентов, не носивших их (Blakeley R.W., 1969; Israel J.M., Cook T.A. и Blakeley R.W., 1993).

Размер, форма и положение обтураторов определяются хирургом в целях нормализации речи. В дополнение к существующим консервативным средствам терапии речевые обтураторы имеют и другие преимущества: они не препятствуют дыханию, как фарингеальные лоскуты при велофарингопластике (правда с этим приходится сталкиваться и сегодня); они могут использоваться у детей до 3-летнего возраста; их можно применять без отрицательных последствий; они действуют как «10 часов ежедневных занятий с логопедом»; с помощью временных речевых обтураторов можно лечить пациентов со скрытой расщелиной неба или с врожденной небно-глоточной недостаточностью (Blakeley R., 1964, и Shprintzen R. с соавт., 1986).

Дети с оперированной расщелиной неба носят обтуратор в среднем два-четыре года. Они быстро и легко обучаются надевать и снимать свой протез (так же, как и ортодонтические аппараты) для соблюдения гигиены полости рта. Успешное использование речевых аппаратов должно осуществляться под постоянным наблюдением и коррекцией хирурга, терапевта-стоматолога, ортодонта, логопеда, отоларинголога, всех специалистов, готовых работать вместе с родителями и детьми.

Применение речевых обтураторов относится к консервативным средствам лечения, с помощью которых речь детей после уранопластики с НГН может быть нормализована (Blakeley R.W., 1960; Morris H.L., 1976; Hedrick D.L. с сотр., 1975).

Результаты речевого протезирования сегодня намного лучше, чем 30-40 лет назад, потому что специалисты раньше опасались делать обтураторы «слишком большими» или «слишком маленькими», предполагая, что аппарат «раздражает ткани НГК» (Mc Williams B.J., 1990; Israel J.M., Cook T.A. и Blakeley R.W., 1993).

Из-за своих сомнений практики подгоняли обтуратор по размеру, что редко приводило к нормальному ротовому резонансу и созданию полноценного воздушного давления в полости рта.

Blakeley R. (1972) использовал речевые аппараты в 100% случаях у детей после первичной уранопластики для получения нормального или приемлемого голоса и ротового выдоха воздуха. Mc Grath C. и Anderson M. (1990) сообщали о 95% успеха лечения НГН с помощью речевого аппарата.

Отмечены случаи, когда различные речевые аппараты использовались у пациентов с НГН, неспособных перенести анестезию при необходимости хирургического лечения. Так, Skolnick M.L., Cohn E.R. (2012) сообщили об использовании протеза, в результате отпала необходимость в хирургическом лечении.

Pet M.A. et al. (2015) провели исследование по результатам лечения аппаратным способом. Они обнаружили, что до 9% пациентов могли не подвергаться повторному хирургическому лечению, а 35% изучаемых пациентов, получавших аппаратное лечение НГН, должны были продолжить хирургическое лечение.

Kummer A.W. (2011-2014) поддерживает мнение об использовании речевых протезов. Он сообщает о 3-60% пациентов, которые не нуждались в устранении НГН после аппаратурного лечения. Приблизительно 55% пациентов из группы обследованных получили хирургическое лечение, заменившее временную обтурацию.

Blakeley R. (1972) использовал речевые аппараты в 100% случаях у детей после первичной уранопластики для получения нормального или приемлемого голоса и ротового выдоха воздуха.

Lee A. et al. (2013) и Lipira A.B. et al. (2011) сообщили о 95% успеха лечения небно-глоточной недостаточности с использованием речевого аппарата. За 35 лет приблизительно 400 пациентов с временными речевыми протезами наблюдались в Университете Орегона (США). Пациенты носили аппликаторы от 1 до 10 лет (в среднем 3-5 лет). В 25-45% случаях после удаления обтураторов не было необходимости в операции.

Skolnick M.L., Cohn E.R. (2012) поддерживают мнение об использовании речевых протезов. Они сообщили о 3-60% пациентах, которые не нуждались в устранении небно-глоточной недостаточности после протезного лечения. Приблизительно 55% пациентов получили хирургическое лечение, заменившие временную обтурацию.

Blakely R. (1964) объединил использование речевого аппарата с велофарингеальным лоскутом;

Lohmander A., Friede H., Lilja J. (2012) объединили пластику мягкого неба с методом перемещения ножки фарингеального лоскута.

С целью устранения небно-глоточной недостаточности Revutska O., Bredun T. (2016) использовали одновременно слизисто-надкостничный лоскут с одной стороны твердого неба, фарингеальный лоскут со средней трети ЗСГ и слизистый лоскут со щеки, получив при этом положительные речевые результаты.

По нашему мнению, все варианты хирургического устранения небно-глоточной недостаточности, поддержанные речевым обтуратором (Ад. Мамедов, 2013), могут оказаться эффективными, также, как и междисциплинарный подход.

ЦЕЛЬ ИССЛЕДОВАНИЯ

Повышение эффективности лечения детей с нарушением речи после уранопластики, за счет применения ортодонтических речевых аппаратов.

МАТЕРИАЛ И МЕТОДЫ ИССЛЕДОВАНИЯ

На основании проведенного нами исследования представлены результаты клинических наблюдений ортодонтической консервативной помощи 80 детям с РГН различной степени (полная расщелина губы и неба, расщелина неба) с 4 до 16 лет, с последующим изучением и обобщением непосредственных и ближайших результатов лечения.

Клиническое обследование проводилось по общепринятой схеме. Были обследованы 80 детей с врожденной челюстно-лицевой патологией. Из них на консервативное ортодонтическое лечение с использованием речевого обтуратора выбраны 40 человек.

Контрольную группу (35 человек) составили дети с РГН после первичной уранопластики, имеющие нарушения речи, в работе с которыми не использовался речевой аппарат.

Пациенты распределялись по принятой в клинике клинико-анатомической классификации ВРГН (Ад. Мамедов, 1998).

РЕЗУЛЬТАТЫ ИССЛЕДОВАНИЯ И ИХ ОБСУЖДЕНИЕ

Проведенные нами исследования показывают, что эндоскопическая техника прекрасно помогает и дополняет в коррекции обтуратора, если пациент толерантен и доступен контакту.

Благодаря эндоскопу можно видеть и корригировать дистальный конец речевого аппарата, наблюдать точку утечки воздуха и видеть механизм смыкания структур небно-глоточного кольца (НГК), куда входят две боковые стенки глотки (БСГ), небная занавеска (НЗ) и задняя стенка глотки (ЗСГ).

Применение речевых аппаратов позволило совместно с логопедом, улучшить качество речи почти сразу после фиксации речевого аппарата. Однако в дальнейшем логопедическое обучение проходило под контролем и наблюдением смежных специалистов — ортодонта, врача-эндоскописта и врача лучевой диагностики. Это было необходимо для коррекции речевого аппарата.

Это видно на примере речевых аппаратов и их модификаций, которые мы применяем в клинике (рис. 1а, б, 2а, б, 3а, б, 4, 5а, б).

Успешное использование речевых аппаратов должно осуществляться под постоянным наблюдением и коррекцией хирурга, терапевта-стоматолога, ортодонта, логопеда, специалистов, готовых работать вместе с родителями и детьми. Окончательная цель междисциплинарного подхода — освободить пациентов с НГН от их обтураторов или, по крайней мере, обеспечить наименьший объем хирургического вмешательства (Fontoura C. et al., 2010; Gibbon F. E., Lee A., Yuen I., 2010).

Фиброфарингоскоп прекрасно помогает определению необходимости коррекции дистального

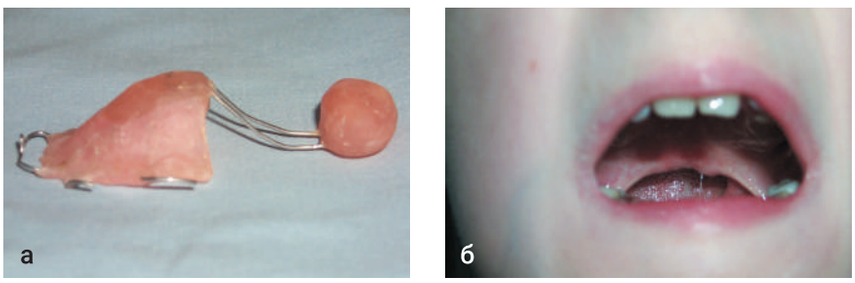

Рис. 1. **Речевой аппарат для устранения небно-глоточной недостаточности (а) у пациента с полной расщелиной неба (б)**

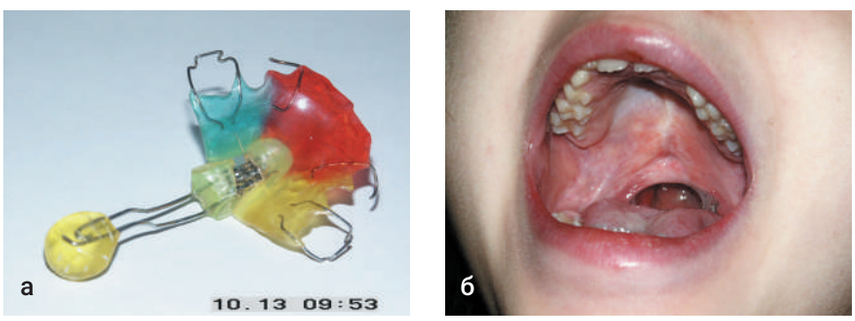

Рис. 2. **Речевой аппарат для устранения небно-глоточной недостаточности (а) у пациента с односторонней полной расщелиной губы и неба (б)**

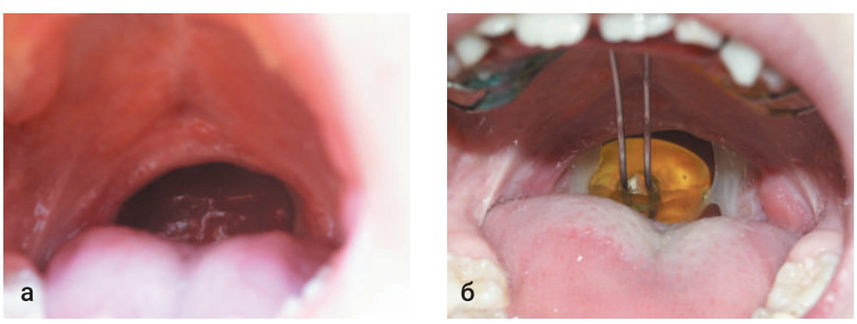

Рис. 3. **Пациент с небно-глоточной недостаточностью (а), аппарат в полости рта (б)**



Рис. 4. **Речевой аппарат с винтом для устранения нарушения речи у пациента с расщелиной губы и неба после велофарингопластики**



Рис. 5. **Речевой аппарат для устранения небно-глоточной недостаточности (а) у пациента с расщелиной губы и неба после уранопластики (б)**

конца обтуратора, если пациент толерантен (Шульженко В. И., Митропанова М. Н., Чечула Н. И., 2011). Благодаря эндоскопу можно видеть и корригировать речевой аппарат, наблюдать утечку воздуха и небно-глоточное смыкание (Шульженко В. И.,Верапатвелян А. Ф., Гущина С. С., 2011-2013).

Для функционального восстановления нарушений речи рекомендовано к применению небно-глоточное протезирование с использованием речевого аппарата (Фоменко И. В. и др., 2011, 2016).

К сожалению, такое протезирование у нас в стране не получило распространения. Это перспективное направление, по-видимому, нам еще предстоит развивать. По нашему мнению, длительное использование речевого аппарата не всегда может привести к восстановлению речи, особенно если пациенты от 12 лет и старше. Однако размер, форма, положение и длительность ношения обтуратора должно определяться по ходу постоянного комплексного обследования пациента с НГН по индивидуальной программе. Экспертной оценкой должны трактоваться данные логопедического, эндоскопического, электродиагностического и других видов исследования функции НГК. И все же следует заметить, что обтуратор является инородным телом полости рта, выполнив свою функцию, он должен быть удален (!), а ткани структур НГК восстановлены в анатомо-функциональном сфинктере оперативным путем.

Не следует забывать об отдаленности проживания некоторых пациентов, где невозможно наблюдать динамику логопедического обучения, осуществлять эндоскопический контроль состояния взаимодействий структур НГК и речевого аппарата. И как неоднократно нами отмечалось, лечение столь серьезной патологии, как небно-глоточная недостаточность, должно проводиться в условиях специализированных центров, при наличии высококвалифицированных специалистов. Сегодня для лечения отдаленно проживающих пациентов, мы используем электронную почту. Они могут записать свою речь у логопеда и выслать запись нам на почте. Дальше в архивной базе данных мы по датам проводим совместный с логопедом анализ улучшений (или ухудшений) результатов речи после логопедического обучения.

Очевидно, любая комбинация вышеупомянутых способов возможна как выбор оптимального лечения. Встает единственный вопрос: нельзя ли использовать более простые способы устранения НГН? Как добиться хороших результатов восстановления речи, укрепить здоровье пациента и обеспечить ему надежность исходов реабилитации? Нам кажется, что всегда должна быть альтернатива и возможность выбора способов лечения, особенно у пациентов старшего возраста, с тяжелыми, обширными дефектами мягкого неба, с небно-глоточной недостаточностью. Важно правильно и конструктивно осуществить выбор хирургического и восстановительного пособия, комплексно его предложить больному с учетом современных стандартов этой помощи и качества их исполнения. При этом аспект качества медицинской помощи складывается из объективных и субъективных составляющих. Поэтому еще раз подчеркиваем, что изучение проблемы НГН и поиск путей ее устранения предполагает со стороны специалистов четкое знание объективных методов регистрации этой недостаточности, способов восстановления функции НГК и развития речи в динамике наблюдений за больным. Со стороны пациента и его родителей необходимо осознанное понимание значения работ по восстановлению речи и трудностей в течение всего реабилитационного периода.

Нами неоднократно подчеркивались трудности устранения НГН и формирования нормальной функции небно-глоточного кольца у пациентов старшего возраста при обширных дефектах мягкого неба и ригидности мышц стенок глотки. Поэтому порой трудно удовлетвориться одним определенным способом оказания помощи пациенту с НГН и приходится комбинировать хирургические способы с использованием речевых аппаратов.

В качестве одного из методов объективной оценки функции небно-глоточного кольца и выбора тактики лечения нами применен метод лучевой диагностики.

Исследование выполняется на конусно-лучевом томографе Galileos.

Пациент находится в положении стоя или сидя. Областью исследования является зона ротоглотки (рис. 6а, б).

Пациенту объясняется, что во время исследования первые 7 секунд он должен произносить звук «А». Затем он замолкает до конца исследования. Таким образом, после обработки изображения на экране мы видим небную занавеску в состоянии покоя (разомкнутое положение) и «тень» небной занавески во время фонации — полное или частичное смыкание с задней стенкой глотки (рис. 7а, б).

Чтобы определить степень, уровень, параметры смыкания, мы производим замер на уровне нижней границы передней дуги атланта (arcusanterioratlantis) от края небной занавески до задней стенки глотки (рис. 8а, б).

Рис. 6. **Момент съемки функции небно-глоточного кольца (а), фиксация аппарата (б)**

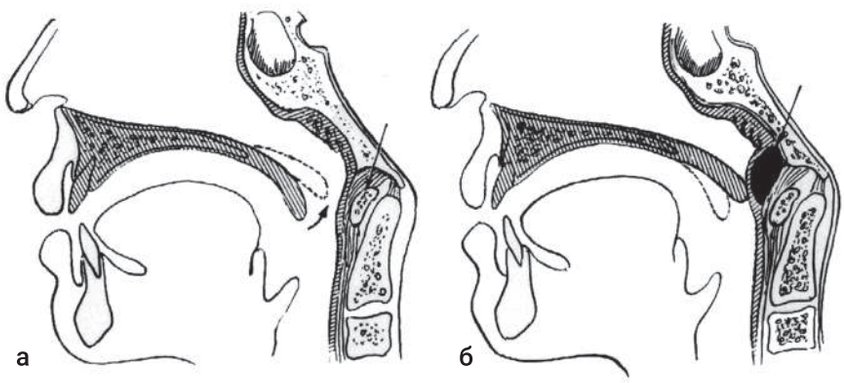

Рис 7. **Схематическое изображение движения язычка в момент боковой рентгенографии (а), на высоте произнесения звука «А» (смыкание происходит на уровне 1 шейного позвонка (Atlantis) (б)**

Таким образом, получаем параметры смыкания структур небно-глоточного кольца.

Предложенный комплекс хирургических способов устранения НГН после первичной уранопластики, велофарингопластики, фарингопластики, направлен на восстановление анатомической целостности и функции структур НГК. Использование речевых аппаратов — на устранение патологического механизма смыкания.

ВЫВОДЫ

Исходя из имеющихся данных, можно сделать выводы о том, что системный подход к проблеме восстановления речи позволяет:

- дифференцированно выбрать оптимальные способы лечения с использованием новых технологических приемов;
- решить задачу реабилитации на основе использования данных эндоскопической диагностики, позволяющей определить, какая из структур НГК наименее подвижна и в какой степени она принимает участие в механизме смыкания, являющейся главным компонентом восстановления речи;
- определить показания к использованию того или иного способа в зависимости от степени участия в механизме смыкания каждой из структур и всего НГК в целом.

Применение хирургических способов должно быть основано на междисциплинарном подходе в методах обследования функции НГК (спектрального анализа речи, электродиагностики мышечных

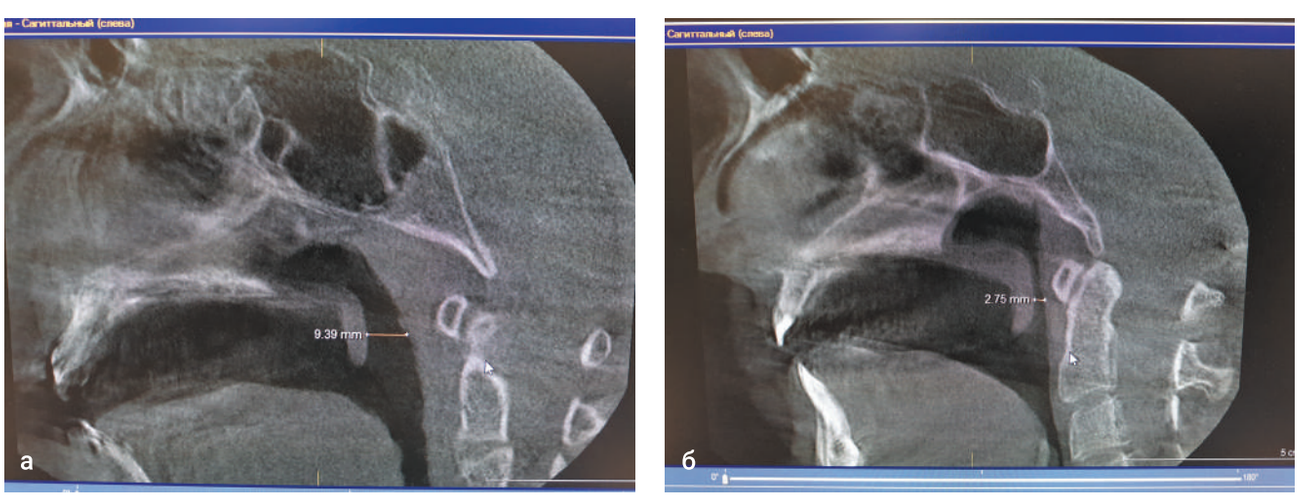

Рис. 8. **Боковая рентгенография в «спокойном состоянии» «С» и на высоте произнесения звука «Д»: а — расстояние от увули до задней стенки глотки 9,39 мм (в спокойном состоянии); б — расстояние от увули до задней стенки глотки 2,75 мм (на высоте произнесения звука «А»**

структур НГК и др.), позволяющих с наибольшей точностью выбрать способ устранения НГН с учетом локализации патологического процесса (в НЗ, одной БСГ, обеих БСГ, всех структурах НГК), что, в конечном итоге, позволяет решить задачу реабилитации и добиться восстановления нормальной речи.

Необходимо дифференцированно использовать хирургический способ с учетом количественной оценки степени нарушения подвижности структур НГК, определенной эндоскопическим путем, в комплексе со всеми видами обследования. В предложенном комплексе мероприятий были использованы способы устранения НГН на основе фарингеальных лоскутов, выкроенных в средней трети ЗСГ, боковых третях (справа или слева, в зависимости от стороны нарушения подвижности БСГ) и поднятия рельефа ЗСГ. В основе всех предложенных способов лежит создание единого полноценно функционирующего анатомического образования — небно-глоточного кольца, включающего все его элементы (НЗ, БСГ, ЗСГ). При невозможности оказания хирургической помощи предлагается способ применения ортодонтических речевых аппаратов, направленных на разработку мышц структур небно-глоточного кольца, предотвращения утечки воздуха через нос во время спонтанной речи.

СПИСОК ИСПОЛЬЗОВАННОЙ ЛИТЕРАТУРЫ

1. Мамедов Ад. А. Врожденная расщелина неба и пути ее устранения. — М.: Детстомиздат, 1998. — 309 с.

Mamedov Ad. A. Vrozhdennaja rasshhelina neba i puti ee ustranenija. — M.: Detstomizdat, 1998. — 309 s.

2. Фоменко И. В. Эффективность современных методов диагностики и лечения в комплексной реабилитации пациентов с врожденной односторонней полной расщелиной верхней губы и неба: Автореф. дис. … д.м.н. — Волгоград, 2011. — 24 с.

Fomenko I. V. Effektivnost' sovremennyh metodov diagnostiki i lechenija v kompleksnoj reabilitacii pacientov s vrozhdennoj odnostoronnej polnoj rasshhelinoj verhnej guby i neba: Avtoref. dis. … d.m.n. — Volgograd, 2011. — 24 s.

3. Фоменко И. В. и др. Особенности психологического состояния и самооценки детей с врожденной односторонней расщелиной верхней губы и неба // Вестник Волгоградского государственного медицинского университета. 2016. № 1 (57).

Fomenko I. V. i dr. Osobennosti psihologicheskogo sostojanija i samoocenki detej s vrozhdennoj odnostoronnej rasshhelinoj verhnej guby i neba // Vestnik Volgogradskogo gosudarstvennogo medicinskogo universiteta. 2016. № 1 (57).

4. Шульженко В. И., Верапатвелян А. Ф., Гущина С. С. Ортодонтическое лечение в период временного прикуса в рамках протокола реабилитации детей с несращением губы и неба // Кубанский научный медицинский вестник. 2011. № 4.

Shul'zhenko V. I., Verapatveljan A. F., Gushhina S. S. Ortodonticheskoe lechenie v period vremennogo prikusa v ramkah protokola reabilitacii detej s nesrashheniem guby i neba // Kubanskij nauchnyj medicinskij vestnik. 2011. № 4.

5. Шульженко В. И., Митропанова М. Н., Чечула Н. И. Вариант изучения и анализа протоколов реабилитации детей с несращением губы и неба, применяемых в мире // Кубанский научный медицинский вестник. 2011. № 2. С. 196-199.

Shul'zhenko V. I., Mitropanova M. N., Chechula N. I. Variant izuchenija i analiza protokolov reabilitacii detej s nesrashheniem guby i neba, primenjaemyh v mire // Kubanskij nauchnyj medicinskij vestnik. 2011. № 2. S. 196-199.

6. Шульженко В. И., Гущина С. С., Верапатвелян А. Ф. Интеграция ортодонтического лечения в период постоянного прикуса в комплексной реабилитации детей-инвалидов с односторонним сквозным несращением губы и неба // Кубанский научный медицинский вестник. 2013. № 6 (141).

Shul'zhenko V. I., Gushhina S. S., Verapatveljan A. F. Integracija ortodonticheskogo lechenija v period postojannogo prikusa v kompleksnoj reabilitacii detej-invalidov s odnostoronnim skvoznym nesrashheniem guby i neba // Kubanskij nauchnyj medicinskij vestnik. 2013. № 6 (141).

7. Adisman K.: In Grabb W. G., Rosenstein S. W., Bzoch K. R. (eds): Cleft lip and palate: surgical, dental, and speech aspects. — Boston: Little Brown, 1971. — P. 673.

8. Backous D. D. Palatal rehabilitation after Cleft Palate surgery. Conference held at The Baylor College of Medicine in Houston. — Texas. February 4, 1993.

9. Blakeley R. W. Temporary speech prosthesis as an aid in speech training // Cleft Palate Bull. 1960. № 10. P. 63.

10. Blakeley R. W. The complementary use of speech prostheses and pharyngeal flaps in palatal insufficiency // Cleft Palate J. 1964. № 1.P. 94-198.

11. Blakeley R. W. The rationale for a temporary speech prosthesis in palatal insufficiency // Br. J. Disord Commun. 1969. № 4. P. 134-139.

12. Blakeley R. W. The practice of speech pathology. — Springfield, IL: Charles C Thomas, 1972. — P. 175-183.

13. Cooper H. K.: In Cooper H. K., Harding R. L., Krogman W. M., Mazaheri M., Millard R. T. eds: Cleft palate and cleft lip: a team approach to clinical management and rehabilitation of the patient. — Philadelphia: WB Saunders, 1979. — P. 10.

14. Fontoura C. et al. Association of WNT9B gene polymorphisms with nonsyndromic cleft lip with or without cleft palate in Brazilian nuclear families // The Cleft Palate-Craniofacial Journal. 2015. T. 52. № 1. P. 44-48.

15. Gibbon F. E., Lee A., Yuen I. Tongue-palate contact during selected vowels in normal speech // The Cleft Palate-Craniofacial Journal. 2010. T. 47. № 4. P. 405-412.

16. Hedrick D. L., Prather E. M., Tobin A. R. Sequenced inventory of communication development. — Seattle: University of Washington Press, 1975.

17. Israel J. M., Cook T. A., Blakeley R. W. The use of a temporary oral prosthesis to treat speech in velopharyngeal incompetence // Facial Plastic Surgery. 1993. V. 9. № 3. July. P. 206-212.

18. Kummer A. W. Speech therapy for errors secondary to cleft palate and velopharyngeal dysfunction // Seminars in speech and language. 2011. № 32. C. 191-198.

19. Kummer A. W. et al. Current practice in assessing and reporting speech outcomes of cleft palate and velopharyngeal surgery: a survey of cleft palate/craniofacial professionals // The Cleft Palate-Craniofacial Journal. 2012. T. 49. № 2. P. 146-152.

20. Kummer A. Cleft palate & craniofacial anomalies: effects on speech and resonance. — Cengage Learning, 2013.

21. Kummer A. W. Speech evaluation for patients with cleft palate // Clinics in plastic surgery. 2014. T. 41. № 2. S. 241-251.

22. Lee A. et al. Vowel imaging // Handbook of vowels and vowel disorders. 2013. P. 138-159.

23. Lindgren V. V., Adams R. M., Blakeley R. W. A team approach to speech treatment in cleft palate // J Plast Reconstr Surg. 1965. № 35. P. 540-542,

24. Lipira A. B. et al. Videofluoroscopic and nasendoscopic correlates of speech in velopharyngeal dysfunction // The Cleft Palate-Craniofacial Journal. 2011. T. 48. № 5. S. 550-560.

25. Lohmander A., Friede H., Lilja J. Long-term, longitudinal follow-up of individuals with unilateral cleft lip and palate after the Gothenburg primary early veloplasty and delayed hard palate closure protocol: speech outcome // The Cleft Palate-Craniofacial Journal. 2012. T. 49. № 6. S. 657-671.

26. McGrath C. O., Anderson M. W. Prosthetic treatment of velopharyngeal incompetence. In Bardach J, Morris H (eds): Multidisciplinary Management of Cleft Lip and Palate. — Philadelphia: WB Saunders, 1990. — P. 809-815.

27. McWilliams B. J., Morris H. L., Shelton R. L. Cleft palate speech, ed. 2. — Philadelphia, BC Decker, 1990. — P. 47.

Полный список литературы находится в редакции

Поступила 10.10.2018

Координаты для связи с авторами:
119991, г. Москва, ул. Большая Пироговская, д. 19, стр. 1
E-mail: mmachildstom@mail.ru

ФОРМУЛА ЗДОРОВЫХ ЗУБОВ БЕЗ КАРИЕСА

Fissurit

Семейство герметиков Фиссурит

- Фиссурит: текучий герметик для неинвазивного запечатывания фиссур
- Фиссурит FX: высоконаполненный (55 % по весу) герметик с очень малой усадкой для отпрепарированных фиссур, а также для лечения начальных форм кариеса
- Фиссурит F: герметик со фтором для неинвазивного запечатывания фиссур

THE DENTAL ADVISOR ++++½

MADE IN GERMANY 100%

Официальные дистрибьюторы в России:
Агама · Арекс · Витал · Дентекс · Мегальянс
Рокада-Мед · Сириус · Стома-Денталь · ТС-Дента

VOCO THE DENTALISTS

VOCO GmbH · Anton-Flettner-Straße 1-3 · 27472 Cuxhaven · Германия · Тел. +49 4721 719-0 · Интернет: воко.рф