



# Применение авторского способа лечения односторонней экзookклюзии со смещением нижней челюсти: клинический случай

Е.З. Хелашвили\*, А.С. Шишмарева, Ю.С. Зарембо, Е.С. Бимбас

Уральский государственный медицинский университет, Екатеринбург, Российская Федерация

## АННОТАЦИЯ

**Актуальность.** Частота перекрестного прикуса у детей и взрослых в разных популяциях варьирует от 4 до 23%. В период временного и сменного прикуса наиболее часто встречается односторонняя экзookклюзия со смещением нижней челюсти в сторону, что приводит к нарушению миодинамического равновесия и асимметричному росту нижней челюсти. Принято считать, что для лечения экзookклюзии необходимо применять аппараты, направленные на расширение верхней челюсти, при этом недостаточное внимание уделяется вопросу коррекции положения нижней челюсти. **Описание клинического случая.** В статье представлен клинический случай лечения пациента с односторонней экзookклюзией и смещением нижней челюсти с использованием авторского способа, который заключается в одновременном расширении верхней челюсти и нормализации положения нижней челюсти. **Заключение.** Применение авторского способа ортодонтического лечения односторонней экзookклюзии со смещением нижней челюсти в сторону позволяет в короткие сроки достичь физиологического соотношения зубных рядов, что восстанавливает симметричное развитие нижней челюсти и позволяет профилировать челюстно-лицевую асимметрию.

**Ключевые слова:** ортодонтическое лечение, перекрестная окклюзия, экзookклюзия, смещение нижней челюсти, расширение верхней челюсти, нормализация положения нижней челюсти, челюстно-лицевая асимметрия

**Для цитирования:** Хелашвили ЕЗ, Шишмарева АС, Зарембо ЮС, Бимбас ЕС. Применение авторского способа лечения односторонней экзookклюзии со смещением нижней челюсти: клинический случай. *Стоматология детского возраста и профилактика*. 2025;25(4):433-439. <https://doi.org/10.33925/1683-3031-2025-976>

\***Автор, ответственный за связь с редакцией:** Хелашвили Елизавета Зурабовна, кафедра стоматологии детского возраста и ортодонтии Уральского государственного медицинского университета, 620146, ул. Академика Бардина, д. 38А, Екатеринбург, Российская Федерация. Для переписки: [elizabethkhelashvili@ya.ru](mailto:elizabethkhelashvili@ya.ru)

**Конфликт интересов:** Авторы декларируют отсутствие конфликта интересов.

**Благодарности:** Авторы заявляют об отсутствии внешнего финансирования при проведении исследования. Индивидуальные благодарности для декларирования отсутствуют.

## Application of an author-developed treatment approach for unilateral posterior crossbite with functional mandibular shift: a clinical case

E.Z. Khelashvili\*, A.S. Shishmareva, Yu.S. Zarembo, E.S. Bimbas

Ural State Medical University, Yekaterinburg, Russian Federation

## ABSTRACT

**Relevance.** The prevalence of crossbite in children and adults across different populations ranges from 4% to 23%. During the primary and mixed dentition periods, unilateral posterior crossbite accompanied by a functional mandibular shift is most frequently observed. This condition may result in altered neuromuscular equilibrium and asymmetric mandibular growth. Conventional orthodontic management is primarily focused on maxillary expansion, whereas insufficient attention is often paid to correction of mandibular position. **Case presentation.** This article presents a clinical case of orthodontic treatment in a patient with unilateral posterior crossbite associated with a functional mandibular shift. The proposed author-developed treatment approach involves simultaneous maxillary expansion and mandibular repositioning, enabling functional correction at an early stage of occlusal development. **Conclusion.** Application of this

orthodontic treatment method allows rapid establishment of normal occlusal relationships. The approach promotes symmetrical mandibular growth and contributes to the prevention of dentofacial asymmetry.

**Keywords:** orthodontic treatment, unilateral posterior crossbite, functional crossbite, functional mandibular shift, maxillary expansion, mandibular repositioning, dentofacial asymmetry

**For citation:** Khelashvili E.Z., Shishmareva A.S., Zarembo Yu.S., Bimbas E.S. Application of an author-developed treatment approach for unilateral posterior crossbite with functional mandibular shift: a clinical case. *Pediatric dentistry and dental prophylaxis*. 2025; 25(4):433-439. (In Russ.). <https://doi.org/10.33925/1683-3031-2025-976>

**\*Corresponding author:** Elizaveta Z. Khelashvili, Department of Pediatric Dentistry and Orthodontics, Ural State Medical University, Yekaterinburg, Russian Federation. For correspondence: [elizabethkhelashvili@ya.ru](mailto:elizabethkhelashvili@ya.ru)

**Conflict of interests:** The authors declare no conflict of interests.

**Acknowledgments:** The authors declare that there was no external funding for the study. There are no individual acknowledgments to declare.

### ВВЕДЕНИЕ

По данным литературы, распространенность перекрестного прикуса достигает 23% [1-5]. Наиболее часто (от 77 до 97% от всех случаев перекрестной окклюзии) у детей наблюдается односторонняя экзоокклюзия со смещением нижней челюсти (НЧ) в сторону [3, 6, 7]. Смещение НЧ в сторону сопровождается асимметричным положением суставных отростков, приводит к ее асимметричному росту и к формированию челюстно-лицевой асимметрии [8].

В зарубежных исследованиях, посвященных лечению односторонней экзоокклюзии у детей, приоритет отдан расширению верхнего зубного ряда, тогда как нормализации положения НЧ уделяется недостаточно внимания [9, 10]. Для расширения применяются общеизвестные аппараты, такие как аппарат Марко Роса, Макнамара, аппараты Naas и Quad Helix, а также съемные базисные аппараты с винтом. Однако ряд авторов утверждают, что только расширение верхнего зубного ряда не обеспечивает нормализацию положения НЧ вследствие асимметричной работы мышц, особенно в случаях ее длительного смещения. Описывается двухэтапный метод лечения односторонней экзоокклюзии со смещением НЧ: первый этап – нормализация трансверзальных размеров зубных рядов, второй этап – коррекция положения НЧ с применением двухчелюстных аппаратов [11].

Таким образом, вопросы коррекции положения НЧ при односторонней экзоокклюзии со смещением НЧ требуют дальнейшего изучения и совершенствования.

**Цель исследования** – представить результат ортодонтического лечения пациента с односторонней экзоокклюзией и смещением нижней челюсти в сторону с использованием авторского способа.

### ОПИСАНИЕ КЛИНИЧЕСКОГО СЛУЧАЯ

В стоматологическую клинику обратилась пациентка Е., 9 лет, с жалобами на неправильное положение зубов, неудовлетворенность эстетикой улыбки. Из анамнеза было выяснено, что к врачу-ортодонт обратились впервые. Смещение нижней челюсти наблюдается в течение 7-8 месяцев. Для определения

тактики лечения проведено комплексное обследование, которое включало:

1. Клинические методы исследования: опрос, внешний осмотр пациента, осмотр полости рта.

2. Клиническая функциональная проба Ильиной-Маркосян на опускание нижней челюсти.

3. Анализ фотографий лица и внутриротовых фотографий.

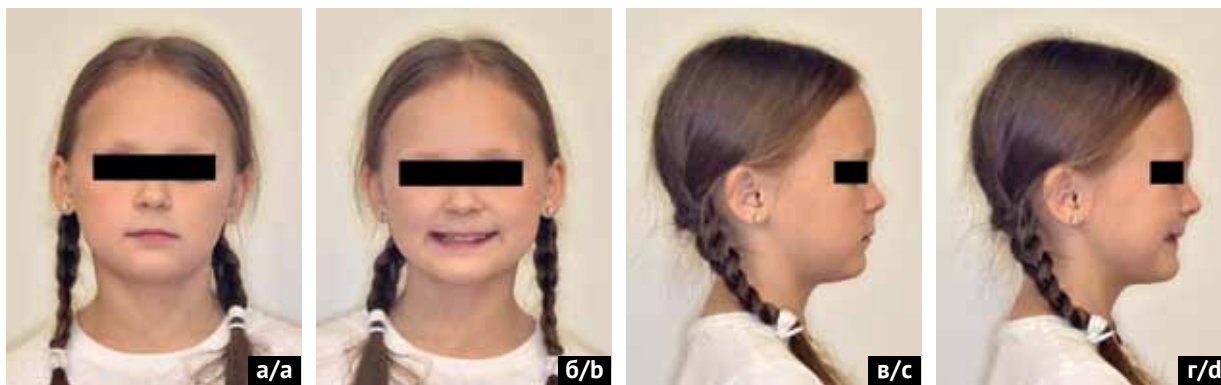4. Рентгенологическое исследование: конусно-лучевая компьютерная томография челюстей (КЛКТ), ортопантомография (ОПТГ), телерентгенография головы в боковой проекции (ТРГ).

5. Анализ контрольно-диагностических моделей (КДМ).

При внешнем осмотре выявлено: лицо асимметричное, смещение подбородка вправо, умеренно выпуклый профиль лица, соотношение третей лица пропорционально, носогубные и надподбородочная складки умеренно выражены, положение верхней губы правильное, красная кайма губ без патологических изменений (рис. 1а-г). Открывание рта свободное, безболезненное, в полном объеме.

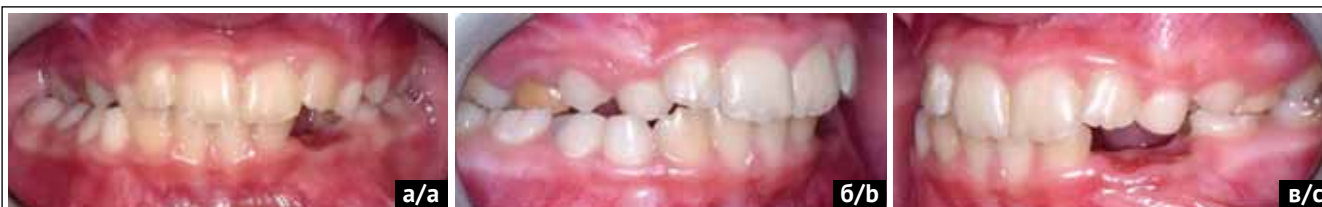При осмотре полости рта и зубных рядов: слизистая оболочка бледно-розового цвета, гладкая, блестящая, умеренно увлажнена, без видимых патологических изменений. Индекс КПУ + кп = 5. Соотношение моляров справа по II классу Энгля, слева по I классу, сагиттальная щель 1 мм, вертикальное перекрытие 3 мм, справа щечные бугры нижних моляров перекрывают щечные бугры верхних моляров, слева щечные бугры верхних моляров перекрывают щечные бугры нижних моляров, обратное перекрытие в области зубов 5.3/8.3, средняя линия верхнего зубного ряда совпадает со средней линией лица, средние линии зубных рядов не совпадают, смещение нижней челюсти вправо на 4 мм, выраженные бугры зубов 5.3, 8.3 (рис. 2а-в). При проведении пробы Ильиной-Маркосян установлено совпадение средних линий зубных рядов при открывании рта, что подтверждает наличие смещения НЧ.

При анализе КЛКТ обнаружено скелетное несоответствие трансверзальных размеров челюстей, которое определялось по методике Penn CBCT Transverse Analysis [12]. Трансверзальный размер верхней челюсти составил 53,0 мм, нижней челюсти – 63,0 мм



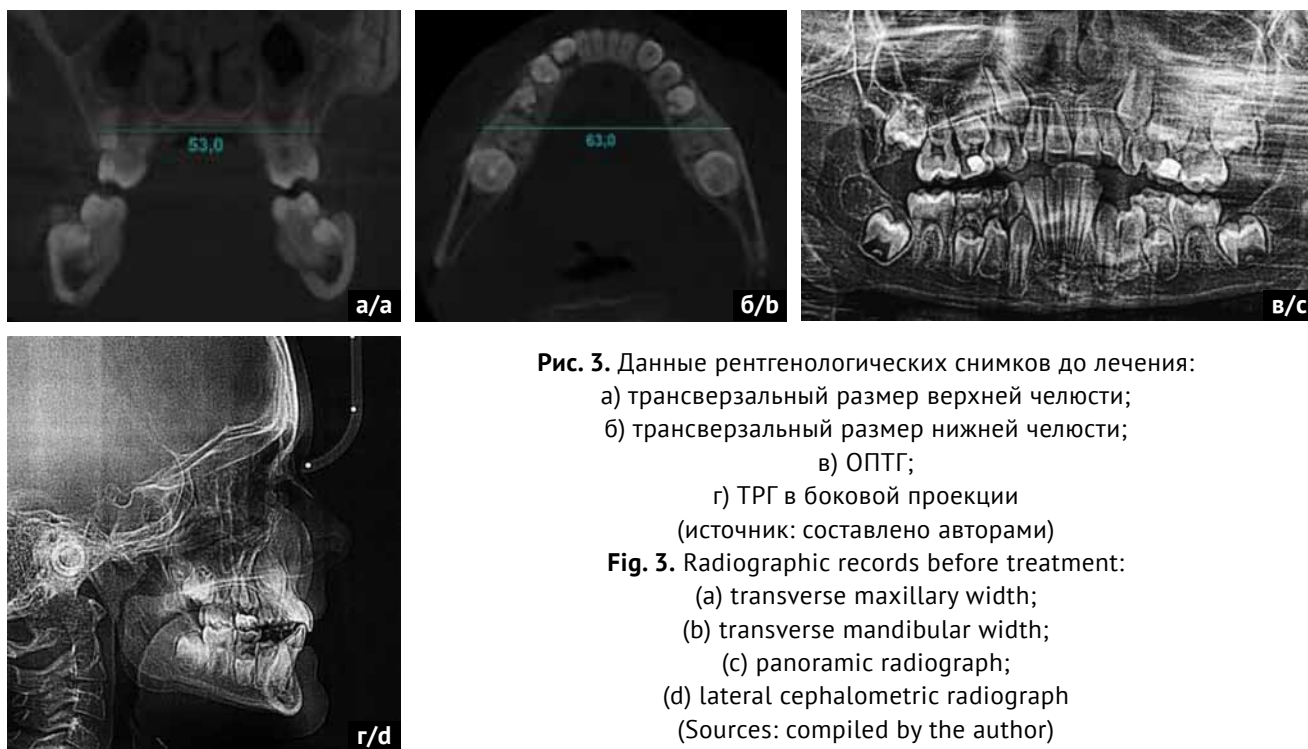
**Рис. 1.** Фотографии лица пациента до начала лечения: а) фотография лица пациента анфас без улыбки; б) фотография лица пациента анфас с улыбкой; в) фотография лица пациента в профиль без улыбки; г) фотография лица пациента в профиль с улыбкой (источник: составлено авторами)

**Fig. 1.** Extraoral facial photographs of the patient before treatment: (a) frontal view at rest; (b) frontal view smiling; (c) profile view at rest; (d) profile view smiling (Sources: compiled by the author)



**Рис. 2.** Внутриротовые фотографии пациента до начала лечения: а) фотография окклюзии во фронтальном отделе; б) фотография окклюзии в боковом отделе справа; в) фотография окклюзии в боковом отделе слева (источник: составлено авторами)

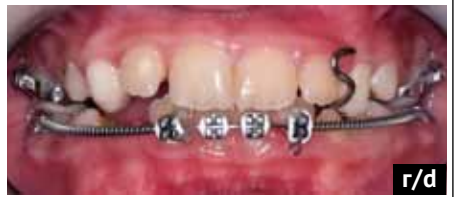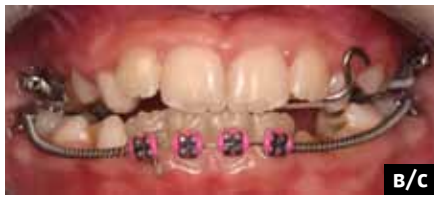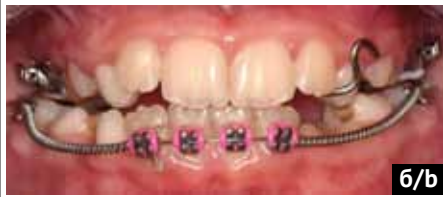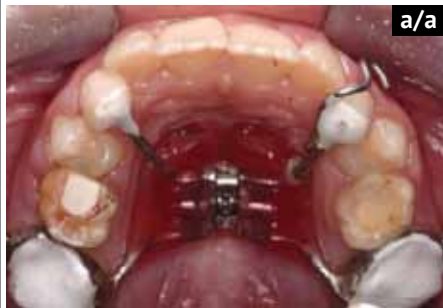**Fig. 2.** Intraoral photographs before treatment: (a) anterior occlusion; (b) right posterior occlusion; (c) left posterior occlusion (Sources: compiled by the author)



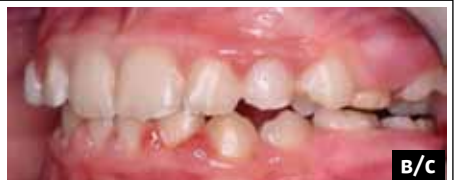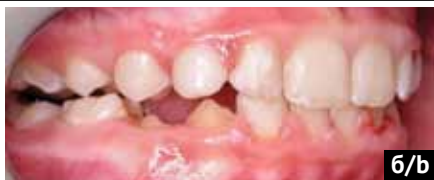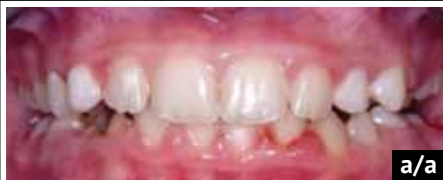**Рис. 3.** Данные рентгенологических снимков до лечения: а) трансверзальный размер верхней челюсти; б) трансверзальный размер нижней челюсти; в) ОПТГ; г) ТРГ в боковой проекции (источник: составлено авторами)

**Fig. 3.** Radiographic records before treatment: (a) transverse maxillary width; (b) transverse mandibular width; (c) panoramic radiograph; (d) lateral cephalometric radiograph (Sources: compiled by the author)

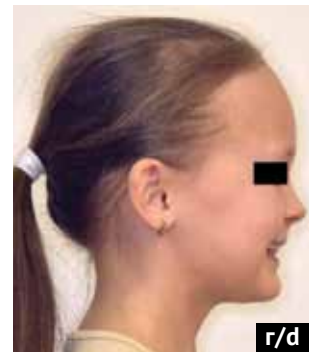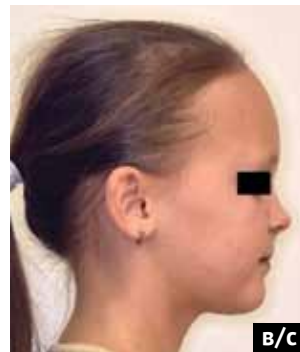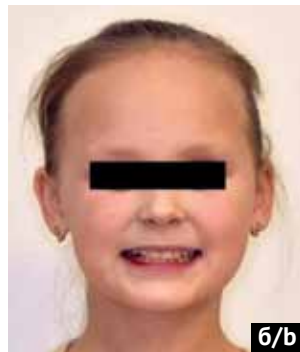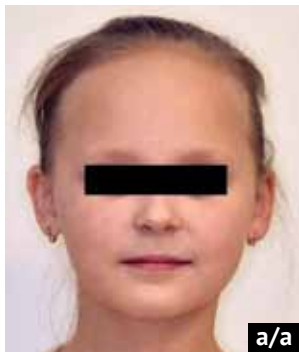- Рис. 4.** Внутриротовые фотографии пациента на этапах лечения:  
 а) несъемный аппарат для расширения верхнего зубного ряда; б) частичная брекет-система на нижней челюсти;  
 в) фотография окклюзии во фронтальном отделе с наложенной эластичной тягой от крючка Kobayashi  
 в области зуба 4.2 к крючку верхнечелюстного аппарата в области зуба 6.3;  
 г) фотография окклюзии во фронтальном отделе через 4 месяца лечения – смещение нижней челюсти устранено  
 (источник: составлено авторами)



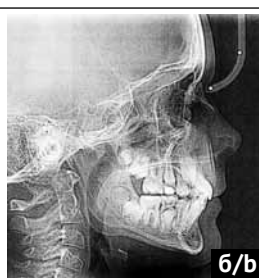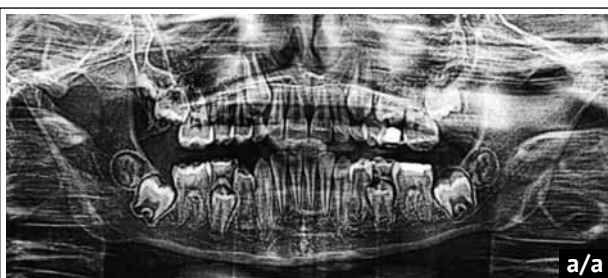**Fig. 4.** Intraoral photographs during treatment:  
 (a) fixed maxillary expansion appliance;  
 (b) partial fixed orthodontic appliance on the mandible;  
 (c) anterior occlusion with elastic traction from a Kobayashi hook in the region  
 of tooth 4.2 to the maxillary appliance hook in the region of tooth 6.3;  
 (d) anterior occlusion after 4 months of treatment,  
 with elimination of the functional mandibular shift  
 (Sources: compiled by the author)



**Рис. 5.** Фотографии окклюзии и зубных рядов пациента после лечения:  
 а) фотография окклюзии во фронтальном отделе; б) фотография окклюзии в боковом отделе справа;  
 в) фотография окклюзии в боковом отделе слева (источник: составлено авторами)  
**Fig. 5.** Intraoral photographs of the occlusion and dental arches after treatment: (a) anterior occlusion;  
 (b) right posterior occlusion; (c) left posterior occlusion (Sources: compiled by the author)



**Рис. 6.** Фотографии лица пациента после лечения: а) фотография лица пациента анфас без улыбки;  
 б) фотография лица пациента анфас с улыбкой; в) фотография лица пациента в профиль без улыбки;  
 г) фотография лица пациента в профиль с улыбкой (источник: составлено авторами)  
**Fig. 6.** Extraoral facial photographs of the patient after treatment: (a) frontal view at rest;  
 (b) frontal view smiling; (c) profile view at rest; (d) profile view smiling (Sources: compiled by the author)



**Рис. 7.** Данные рентгенологических снимков после лечения:  
 а) ОПТГ; б) ТРГ в боковой проекции (источник: составлено авторами)  
**Fig. 7.** Posttreatment radiographic data:  
 a) panoramic radiograph;  
 b) lateral cephalometric radiograph  
 (Sources: compiled by the author)

(рис. 3а, б), таким образом несоответствие ширины верхней и нижней челюстей составило 15 мм. Сужение верхней челюсти симметричное.

На ОПТГ (рис. 3в) определяются физиологическая резорбция корней временных зубов, зачатки всех постоянных зубов, мезиальная ангуляция коронок зубов 1.5, 1.3, 2.3, 2.5, отсутствие зубов 7.4, 7.3.

На ТРГ в боковой проекции (рис. 3г) выявлено: I скелетный класс ( $\angle ANB = 0,8$ ), гиподивергентный тип строения лица ( $\angle NL/ML = 21,4$ ), положение резцов верхней челюсти в пределах нормы ( $\angle ILs/NL = 115,5$ ), протрузия нижних резцов ( $\angle ILi/ML = 103$ ), несоответствие контуров половин тела и ветвей нижней челюсти.

По КДМ проводилось измерение ширины верхнего и нижнего зубных рядов в области первых постоянных моляров по общеизвестной методике Pont. Ширина верхнего зубного ряда составила 41 мм, нижнего зубного ряда – 49 мм, таким образом несоответствие трансверзальных размеров зубных рядов составило 8 мм. Сужение верхнего зубного ряда симметричное.

На основании диагностических данных поставлен диагноз: нейтральная окклюзия, экзooksлюзия справа, симметричное сужение верхнего зубного ряда, аномалии положения отдельных зубов, смещение нижней челюсти вправо на 4 мм, нарушение (задержка) физиологической стираемости зубов 5.3, 8.3, челюстно-лицевая асимметрия. Диагноз по МКБ-10: K07.25, K07.26, K07.28, K07.3, K07.10.

На основании поставленного диагноза был составлен план ортодонтического лечения:

I этап: устранение окклюзионных интерференций: избирательное пришлифовывание зубов 5.3, 8.3.

II этап: разобщение окклюзии, расширение верхнего зубного ряда, нормализация положения НЧ с использованием авторского способа лечения.

III этап: динамическое наблюдение.

Авторский способ лечения представляет собой несъемные ортодонтические аппараты – аппарат для расширения верхнего зубного ряда и частичная брекет-система (техника 2 x 4) на нижний зубной ряд (патент на изобретение RU №2846214 С1, МПК А61С 7/00 от 02.12.2024 г. «Способ лечения перекрестной окклюзии с сужением верхней челюсти и смещением нижней челюсти в сторону у детей в период сменного прикуса»). Расширение верхней челюсти и верхнего зубного ряда медленное. Разобщение прикуса на окклюзионных накладках исключает супраконтакты, что создает возможность перемещения НЧ. Брекеты на резцы НЧ фиксируются по дуге для возможности установки полноразмерной стальной дуги для профилактики смещения зубов при использовании межчелюстной тяги. В аппаратах расположены крючки для наложения косой межчелюстной тяги (далее МЧТ): на верхней челюсти – на стороне противоположной от смещения НЧ, на НЧ – на стороне смещения. Сила МЧТ составляет 50–60 г, регулярная замена эластичной тяги позволяет постоянно поддерживать силу для смещения НЧ в среднюю позицию. Сила МЧТ 50–60 г

минимизирует риски для ВНЧС. Кроме того, лечение не продолжительно – 4 месяца.

План лечения согласован с пациентом и его законным представителем, было получено информированное добровольное согласие на медицинское вмешательство. Перед фиксацией аппаратов проведена профессиональная гигиена полости рта, обучение индивидуальной гигиене при использовании аппаратуры, выдана в письменном виде инструкция по уходу за аппаратами и полостью рта.

На рисунке 4 представлены внутриротовые фотографии пациента на этапах лечения.

Срок лечения до нормализации положения НЧ составил 4 месяца, общий срок ортодонтического лечения составил 6 месяцев, что связано с необходимостью ретенции полученного результата.

## ОБСУЖДЕНИЕ

В результате ортодонтического лечения одновременно достигнута достаточная ширина верхнего зубного ряда, нормализовано соотношение зубных рядов в трансверзальной плоскости, устранено смещение НЧ в сторону (рис. 5а-в).

На фотографиях видно, что за счет устраненного смещения НЧ лицо в пределах физиологической асимметрии, смещение подбородка отсутствует (рис. 6а-г).

На ОПТГ (рис. 7а) определяются физиологическая резорбция корней временных зубов, зачатки всех постоянных зубов, улучшено положение зачатков зубов 1.3, 2.3, 2.5. На ТРГ в боковой проекции после лечения (рис. 7б) значительных изменений в размерах НЧ не было в связи с коротким периодом лечения. В отдаленные сроки ожидается более симметричное развитие НЧ.

Таким образом, применение авторского способа лечения позволяет восстановить симметрию развития лица за счет одновременного расширения верхнего зубного ряда и устранения смещения нижней челюсти в сторону в раннем возрасте. Одновременное расширение верхнего зубного ряда и коррекция положения НЧ позволило сократить сроки лечения, что уменьшило его стоимость, тогда как при двухэтапном лечении затраты увеличиваются.

## ЗАКЛЮЧЕНИЕ

Описанный клинический случай демонстрирует способ лечения односторонней экзooksлюзии со смещением НЧ в сторону, который позволяет наряду с расширением верхнего зубного ряда и достижением соответствия трансверзальных размеров зубных рядов одновременно устранить смещение нижней челюсти в сторону в короткие сроки, что обеспечивает гармоничный рост челюстно-лицевой области и предотвращение развития тяжелых форм перекрестной окклюзии и челюстно-лицевой асимметрии.

## СПИСОК ЛИТЕРАТУРЫ

1. Thilander B, Bjerklin K. Posterior crossbite and temporomandibular disorders (TMDs): need for orthodontic treatment? *European Journal of Orthodontics*. 2012;34(6):667–673.  
<https://doi.org/10.1093/ejo/cjr095>
2. Petrén S, Bjerklin K, Bondemark L. Stability of unilateral posterior crossbite correction in the mixed dentition: A randomized clinical trial with a 3-year follow-up. *American Journal of Orthodontics and Dentofacial Orthopedics*. 2011;139(1):e73–e81.  
<https://doi.org/10.1016/j.ajodo.2010.06.018>
3. Kennedy DB, Osepchok M. Unilateral posterior crossbite with mandibular shift: a review. *Journal of the Canadian Dental Association*. 2005;71(8):569–573. Режим доступа:  
<https://pubmed.ncbi.nlm.nih.gov/16202196>
4. Agostino P, Ugolini A, Signori A, Silvestrini-Biavati A, Harrison JE, Riley P. Orthodontic treatment for posterior crossbites. *Cochrane Database of Systematic Reviews*. 2014:8.  
<https://doi.org/10.1002/14651858.CD000979.pub2>
5. Шишмарева АС, Бимбас ЕС, Хелашвили ЕЗ, Меньшикова ЕВ, Плотников АС, Шишмарева ЮС, и др. Распространенность зубочелюстных аномалий у детей Свердловской области. *Проблемы стоматологии*. 2023;19(1):110–120.  
<https://doi.org/10.18481/2077-7566-2023-19-1-110-120>
6. Alsawaf DH, Almaasarani SG, Hajeer MY, Rajeh N. The effectiveness of the early orthodontic correction of functional unilateral posterior crossbite in the mixed dentition period: a systematic review and meta-analysis. *Progress in Orthodontics*. 2022;23(1):5.  
<https://doi.org/10.1186/s40510-022-00398-4>
7. Гиззатуллина ФВ, Маннанова ФФ, Чудинова ТА. Частота встречаемости перекрестной окклюзии и ее разновидностей у детей и подростков г. Уфы. *Медицинский вестник Башкортостана*. 2014;9(3):69–71. Режим доступа:  
<https://elibrary.ru/sziedv>
8. Lippold C, Stamm T, Meyer U, Végh A, Moiseenko T, Danesh G. Early treatment of posterior crossbite – a randomised clinical trial. *Trials*. 2013;14:20.  
<https://doi.org/10.1186/1745-6215-14-20>
9. Kecik D, Kocadereli I, Saatci I. Evaluation of the treatment changes of functional posterior crossbite in the mixed dentition. *American journal of orthodontics and dentofacial orthopedics*. 2007;131(2):202–215.  
<https://doi.org/10.1016/j.ajodo.2005.03.030>
10. Thilander B, Lennartsson B. A study of children with unilateral posterior crossbite, treated and untreated, in the deciduous dentition – occlusal and skeletal characteristics of significance in predicting the long-term outcome. *Journal of orofacial orthopedics*. 2002;63(5):371–83.  
<https://doi.org/10.1007/s00056-002-0210-6>
11. Асташина НБ, Мартюшева МВ, Щеколова НБ, Кадьрова ЕВ. Механизмы формирования функциональной асимметрии лица у пациентов с дисфункциональным состоянием височно-нижнечелюстного сустава. *Пермский медицинский журнал*. 2024; 41(4):30–41.  
<https://doi.org/10.17816/pmj41430-41>
12. Tamburrino RK, Boucher NS, Vanarsdall RL, Secchi A. The transverse dimension: Diagnosis and relevance to functional occlusion. *Roth Williams International Society Orthodont Journal*. 2010;2(1):13–22. Режим доступа:  
<https://studyres.com/doc/3638288/the-transverse-dimension--diagnosis-and?ysclid=mhaytqlu8a292862889>

## REFERENCES

1. Thilander B, Bjerklin K. Posterior crossbite and temporomandibular disorders (TMDs): need for orthodontic treatment? *European Journal of Orthodontics*. 2012;34(6):667–673.  
<https://doi.org/10.1093/ejo/cjr095>
2. Petrén S, Bjerklin K, Bondemark L. Stability of unilateral posterior crossbite correction in the mixed dentition: A randomized clinical trial with a 3-year follow-up. *American Journal of Orthodontics and Dentofacial Orthopedics*. 2011;139(1):e73–e81.  
<https://doi.org/10.1016/j.ajodo.2010.06.018>
3. Kennedy DB, Osepchok M. Unilateral posterior crossbite with mandibular shift: a review. *Journal of the Canadian Dental Association*. 2005;71(8):569–573. Available from:  
<https://pubmed.ncbi.nlm.nih.gov/16202196>
4. Agostino P, Ugolini A, Signori A, Silvestrini-Biavati A, Harrison JE, Riley P. Orthodontic treatment for posterior crossbites. *Cochrane Database of Systematic Reviews*. 2014:8.  
<https://doi.org/10.1002/14651858.CD000979.pub2>
5. Shishmareva A.S., Bimbas E.S., Khelashvili E.Z., Menshikova E.V., Plotnikov A.S., Shishmareva I.S., et al. The prevalence of dentofacial abnormalities of children in the Sverdlovsk region. *Actual Problems in Dentistry*. 2023;19(1):110–120 (In Russ.).  
<https://doi.org/10.18481/2077-7566-2023-19-1-110-120>
6. Alsawaf DH, Almaasarani SG, Hajeer MY, Rajeh N. The effectiveness of the early orthodontic correction of functional unilateral posterior crossbite in the mixed dentition period: a systematic review and meta-analysis. *Progress in Orthodontics*. 2022;23(1):5.  
<https://doi.org/10.1186/s40510-022-00398-4>
7. Gizzatullina F.V., Mannanova F.F., Chudinova T.A. The incidence of cross-bite and its types in Ufa children and adolescents. *Bashkortostan medical newsletter*. 2014; 9(3):69–71 (In Russ.). Available from:  
<https://elibrary.ru/sziedv>
8. Lippold C, Stamm T, Meyer U, Végh A, Moiseenko T, Danesh G. Early treatment of posterior crossbite – a randomised clinical trial. *Trials*. 2013;14:20.  
<https://doi.org/10.1186/1745-6215-14-20>

9. Kecik D, Kocadereli I, Saatci I. Evaluation of the treatment changes of functional posterior crossbite in the mixed dentition. *American journal of orthodontics and dentofacial orthopedics*. 2007;131(2):202-215.

<https://doi.org/10.1016/j.ajodo.2005.03.030>

10. Thilander B, Lennartsson B. A study of children with unilateral posterior crossbite, treated and untreated, in the deciduous dentition – occlusal and skeletal characteristics of significance in predicting the long-term outcome. *Journal of orofacial orthopedics*. 2002;63(5):371-83.

<https://doi.org/10.1007/s00056-002-0210-6>

11. Astashina N.B., Martyusheva M.V., Shchekolova N.B., Kadyrova E.V. Mechanisms of functional asymmetry of the face formation in patients with dysfunctional condition of temporomandibular joint. *Perm Medical Journal*. 2024;41(4):30-41 (In Russ.).

<https://doi.org/10.17816/pmj41430-41>

12. Tamburrino RK, Boucher NS, Vanarsdall RL, Secchi A. The transverse dimension: Diagnosis and relevance to functional occlusion. *Roth Williams International Society Orthodont Journal*. 2010;2(1):13-22. Available from:

<https://studyres.com/doc/3638288/the-transverse-dimension--diagnosis-and?ysclid=mhaytqlu8a292862889>

## СВЕДЕНИЯ ОБ АВТОРАХ

### Автор, ответственный за связь с редакцией

**Хелашвили Елизавета Зурабовна**, ассистент кафедры стоматологии детского возраста и ортодонтии Уральского государственного медицинского университета, Екатеринбург, Российская Федерация

Для переписки: [elizabethkhelashvili@ya.ru](mailto:elizabethkhelashvili@ya.ru)

ORCID: <https://orcid.org/0000-0002-7329-1908>

**Шишмарева Анастасия Сергеевна**, доктор медицинских наук, доцент, заведующая кафедрой стоматологии детского возраста и ортодонтии Уральского государственного медицинского университета, Екатеринбург, Российская Федерация

Для переписки: [dolphy2007@yandex.ru](mailto:dolphy2007@yandex.ru)

ORCID: <https://orcid.org/0000-0001-8641-9088>

**Зарембо Юлия Сергеевна**, ассистент кафедры стоматологии детского возраста и ортодонтии Уральского государственного медицинского университета, Екатеринбург, Российская Федерация

Для переписки: [julyshy@mail.ru](mailto:julyshy@mail.ru)

ORCID: <https://orcid.org/0000-0003-2975-2014>

**Бимбас Евгения Сергеевна**, доктор медицинских наук, профессор, профессор кафедры стоматологии детского возраста и ортодонтии Уральского государственного медицинского университета, Екатеринбург, Российская Федерация

Для переписки: [bimbases@gmail.com](mailto:bimbases@gmail.com)

ORCID: <https://orcid.org/0000-0003-4122-2518>

## INFORMATION ABOUT THE AUTHORS

### Corresponding author:

**Elizaveta Z. Khelashvili**, DMD, Assistant Professor, Department of the Pediatric Dentistry and Orthodontics, Ural State Medical University, Yekaterinburg, Russian Federation

For correspondence: [elizabethkhelashvili@ya.ru](mailto:elizabethkhelashvili@ya.ru)

ORCID: <https://orcid.org/0000-0002-7329-1908>

**Anastasia S. Shishmareva**, DMD, PhD, DSc, Docent, Head of the Department of Pediatric Dentistry and Orthodontics of Ural State Medical University, Yekaterinburg, Russian Federation

Для переписки: [dolphy2007@yandex.ru](mailto:dolphy2007@yandex.ru)

ORCID: <https://orcid.org/0000-0001-8641-9088>

**Yulia S. Zarembo**, DMD, Assistant Professor, Department of the Pediatric Dentistry and Orthodontics, Ural State Medical University, Yekaterinburg, Russian Federation

For correspondence: [JulyShy@mail.ru](mailto:JulyShy@mail.ru)

ORCID: <https://orcid.org/0000-0003-2975-2014>

**Evgenia S. Bimbas**, DMD, PhD, DSc, Professor, Department of Pediatric Dentistry and Orthodontics of Ural State Medical University, Yekaterinburg, Russian Federation

For correspondence: [bimbases@gmail.com](mailto:bimbases@gmail.com)

ORCID: <https://orcid.org/0000-0003-4122-2518>

**Поступила / Article received 06.11.2025**

**Поступила после рецензирования / Revised 02.12.2025**

**Принята к публикации / Accepted 25.12.2025**

**Вклад авторов в работу.** Все авторы подтверждают соответствие своего авторства международным критериям ICMJE, а также согласны принять на себя ответственность за все аспекты работы: Хелашвили Е.З. – проведение исследования, предоставление ресурсов, визуализация, написание черновика рукописи; Шишмарева А.С. – научное руководство, рецензирование и редактирование; Зарембо Ю.С. – написание черновика рукописи; Бимбас Е.С. – научное руководство, рецензирование и редактирование.

**Authors' contribution.** All authors confirm that their contributions comply with the international ICMJE criteria and agree to take responsibility for all aspects of the work: E.Z. Khelashvili – investigation, resources, visualization, writing – original draft preparation; A.S. Shishmareva – supervision, writing - review and editing; Y. S. Zarembo - writing – original draft preparation; E.S. Bimbas – supervision, writing - review and editing.