



Устройство антиглоссоптозное с рельефом рисунка твердого неба и специальным выступом в полость расщелины для ортодонтического лечения новорожденных с синдромом Пьера Робена

И.Д. Ушницкий^{1*}, Н.В. Корякина², Т.В. Алексеева³,
Е.Ю. Никифорова¹, Л.С. Унусян¹, М.М. Давыдова¹

¹Северо-Восточный федеральный университет имени М. К. Аммосова, Якутск, Российская Федерация

²Республиканская больница №1 – Национальный центр медицины имени М. Е. Николаева, Якутск, Российская Федерация

³Якутский специализированный стоматологический центр, Якутск, Российская Федерация

АННОТАЦИЯ

Актуальность. На сегодняшний день, несмотря на широкое изучение синдрома Пьера Робена, определенные трудности возникают при лечении и реабилитации детей с врожденной расщелиной верхней губы, альвеолярного отростка, твердого и мягкого неба верхней челюсти (ВРГН) в трансверсальной, вертикальной и сагиттальной плоскостях. При этом сочетание ВРГН с синдромом Пьера Робена значительно усложняет проведение ортодонтического лечения на различных этапах и сроках оказания медицинской помощи младенцу. При синдроме Пьера Робена врожденные расщелины неба с глоссоптозом и микроретрогенией требуют неотложной специализированной ортодонтической медицинской помощи в роддомах в первые сутки после рождения. **Материалы и методы.** Для выполнения задач исследовательской работы было разработано устройство (заявка на патент №2025101519 от 25.01.2025), которое применялось у пяти новорожденных с синдромом Пьера Робена легкой и средней степени тяжести в возрасте нескольких дней в качестве неотложной медицинской помощи. Применение разработанного устройства осуществлялось на базе Перинатального центра отделения патологии новорожденных и стоматологического отделения Клинико-диагностического центра ГАУ РС(Я) «Республиканская больница №1 – Национальный центр медицины имени М. Е. Николаева», (Якутск). **Результаты.** Адаптация новорожденных к устройству происходит в первые трое суток с восстановлением дыхательной и сосательной функций, а также самостоятельного питания через ротовую полость, где назогастральный зонд по клиническим показаниям вынимается. Режим ношения аппарата круглосуточный с промыванием аппарата один раз в сутки с детским мылом. Планируется смена аппарата через 1,5-2 месяца с учетом роста, веса после контрольного эндоскопического осмотра. **Заключение.** Применение устройства антиглоссоптозного с рельефом рисунка твердого неба и специальным выступом в полость расщелины для ортодонтического лечения новорожденных с синдромом Пьера Робена позволяет эффективно устранять острое нарушение дыхания и питания в первые дни после рождения.

Ключевые слова: синдром Пьера Робена, врожденная расщелина неба, глоссоптоз, микроретрогения, дыхательная недостаточность, ортодонтический аппарат

Для цитирования: Ушницкий ИД, Корякина НВ, Алексеева ТВ, Никифорова ЕЮ, Унусян ЛС, Давыдова ММ. Устройство антиглоссоптозное с рельефом рисунка твердого неба и специальным выступом в полость расщелины для ортодонтического лечения новорожденных с синдромом Пьера Робена. *Стоматология детского возраста и профилактика.* 2025;25(4):345-351. <https://doi.org/10.33925/1683-3031-2025-969>

***Автор, ответственный за связь с редакцией:** Ушницкий Иннокентий Дмитриевич, кафедра терапевтической, хирургической, ортопедической стоматологии и стоматологии детского возраста Северо-Восточного федерального университета имени М. К. Аммосова, 677013, ул. Кулаковского, д. 42, г. Якутск, Российская Федерация. Для переписки: incadim@mail.ru

Конфликт интересов: Авторы декларируют отсутствие конфликта интересов.

Благодарности: Авторы заявляют об отсутствии внешнего финансирования при проведении исследования. Индивидуальные благодарности для декларирования отсутствуют.

An anti-glossoptosis orthodontic appliance with a contoured palatal surface and an intra-cleft extension for the management of newborns with Pierre Robin sequence

I.D. Ushnitsky^{1*}, N.V. Koryakina², T.V. Alekseeva³,
E.Y. Nikiforova¹, L.S. Unusyan¹, M.M. Davydova¹

¹M. K. Ammosov North-Eastern Federal University, Yakutsk, Russian Federation

²Republican Hospital No. 1 – M. E. Nikolaev National Center of Medicine, Yakutsk, Russian Federation

³Yakut Specialized Dental Center, Yakutsk, Russian Federation

ABSTRACT

Relevance. Despite extensive investigation of Pierre Robin sequence (PRS), significant challenges remain in the treatment and rehabilitation of infants with congenital cleft lip and palate, including alveolar and palatal clefts affecting craniofacial development across the transverse, vertical, and sagittal planes. The coexistence of cleft palate and Pierre Robin sequence substantially complicates orthodontic management at different stages of neonatal care. In PRS, cleft palate associated with glossoptosis and micrognathia frequently results in acute airway obstruction and feeding difficulties, necessitating urgent specialized orthodontic care within the first 24 hours after birth. **Materials and methods.** To achieve the study objectives, a novel orthodontic appliance was developed (patent application No. 2025101519, January 25, 2025). The appliance was used as an emergency intervention in five newborns with mild to moderate Pierre Robin sequence during the first days of life. Clinical use was carried out at the Perinatal Center (Neonatal Pathology Unit) and the Dental Department of the Clinical Diagnostic Center of Republican Hospital No. 1 – National Center of Medicine named after M. E. Nikolaev (Yakutsk, Russian Federation). **Results.** Newborns adapted to the appliance within the first three days, with restoration of airway patency and sucking function, allowing independent oral feeding and subsequent removal of the nasogastric tube when clinically indicated. The appliance was worn continuously and cleaned once daily using infant soap. Replacement of the appliance was planned after 1.5–2 months, based on the infant's growth and weight gain and following endoscopic reassessment. **Conclusion.** Use of an anti-glossoptosis orthodontic appliance with a contoured palatal surface and a targeted intra-cleft extension enables effective early management of acute respiratory compromise and feeding difficulties in newborns with Pierre Robin sequence during the first days of life.

Keywords: Pierre Robin sequence, congenital cleft palate, glossoptosis, micrognathia, airway obstruction, orthodontic appliance

For citation: Ushnitsky I.D., Koryakina N.V., Alekseeva T.V., Nikiforova I.M., Unusyan L.S., Davydova M.M. An anti-glossoptosis orthodontic appliance with a contoured palatal surface and an intra-cleft extension for the management of newborns with Pierre Robin sequence. *Pediatric dentistry and dental prophylaxis*. 2025;25(4):345-351. (In Russ.). <https://doi.org/10.33925/1683-3031-2025-969>

***Corresponding author:** Innokenty D. Ushnitsky, Department of the Restorative Dentistry, Oral Surgery, Prosthodontics and Pediatric Dentistry, M. K. Ammosov North-Eastern Federal University, 42 Kulakovskogo Str., Yakutsk, Russian Federation, 677013. For correspondence: incadim@mail.ru

Conflict of interests: The authors declare no conflict of interests

Acknowledgments: The authors declare that there was no external funding for the study. There are no individual acknowledgments to declare.

ВВЕДЕНИЕ

Врожденная расщелина верхней губы и неба является сложным видом врожденных пороков развития челюстно-лицевой области, где частота выявляемости достигает 26% случаев в структуре других анатомо-топографических изменений лица [1, 2]. При этом их сочетание с синдромом Пьера Робена значительно усложняет проведение ортодонтического лечения на различных этапах и сроках оказания медицинской помощи. Синдром Пьера Робена, как правило, сопрово-

ждается врожденной расщелиной неба, глоссоптозом и микроретрогенией, которые требуют неотложной специализированной ортодонтической медицинской помощи в условиях роддомов многофункциональных центров в первые сутки после рождения [3, 4]. В настоящее время проблема неотложной специализированной ортодонтической медицинской помощи в первые сутки после рождения остается до конца не решенной [1-9]. В этой связи исследования, направленные на решение вышеуказанных проблем, являются актуальными для клинической стоматологии.

Цель исследования – повышение эффективности ортодонтического лечения и реабилитации новорожденных с синдромом Пьера Робена и разработать практические рекомендации.

МАТЕРИАЛЫ И МЕТОДЫ

Для выполнения задач исследовательской работы было разработано устройство (заявка на патент №2025101519 от 25.01.2025), которое применялось у пяти новорожденных с синдромом Пьера Робена легкой и средней степени тяжести в возрасте от нескольких дней в качестве неотложной медицинской помощи. Применение разработанного устройства осуществлялось на базе отделения патологии новорожденных Перинатального центра и стоматологического отделения Клинико-диагностического центра ГАУ РС(Я) «Республиканская больница №1 – Национальный центр медицины имени М. Е. Николаева» (Якутск). У новорожденных отмечались признаки дыхательной недостаточности за счет глоссоптоза, микрогении, ретрогении и врожденной расщелины неба, которые способствовали нарушению самостоятельного питания, сосания и глотания. При этом питание у всех новорожденных осуществлялось через назогастральный зонд.

Новорожденным проводились цефалометрические измерения и снимались оттиски с верхней челюсти для изготовления аппарата. Для устранения вышеуказанных функциональных нарушений органов и тканей полости рта использовалось устройство антиглоссоптозное с рельефом рисунка твердого неба и специальным выступом в полость расщелины для ортодонтического лечения новорожденных с синдромом Пьера Робена, которое изготавливали в зуботехнической лаборатории из пластмассы Villacryl ortho Mix и металлической проволоки Lewa Dental с диаметром 1,0 мм.

РЕЗУЛЬТАТЫ

Новорожденные до изготовления ортодонтического аппарата находились на зондовом питании (рис. 1. а, б). Практическая реализация применения разработанного устройства начинается со снятия двуслойного оттиска с верхней челюсти новорожденного с применением слепочного силиконового материала Speedex Coltene (рис. 2) в присутствии неонатолога в положении на животе. Далее изготавливали рабочую диагностическую гипсовую модель верхней челюсти для устройства (рис. 3). Для изготовления устройства нужного размера проводили измерения расстояния от точки subnasalis (Sn) до mentalis (Me). При этом оптимальная длина заднего пелота больше на 5 мм, чем размер верхней челюсти (рис. 4), что соответствует длине заднего пелота. Далее производили измерения длины и ширины врожденной расщелины твердого неба для определения углубления

специального пластмассового выступа в полость расщелины. Затем измерялись расстояния между углами рта и на этом расстоянии крепили проволочные дуги в переднем отделе устройства, где длина дуг варьирует от линии смыкания губ до середины щек новорожденного. В зуботехнической лаборатории техником изготовлен восковой шаблон аппарата с использованием металлической ортодонтической проволоки с диаметром 1,0 мм с задненебным пелотом и направляющими проволочными внеротовыми фиксаторами (рис. 5). При этом формировали специальный пластмассовый выступ в полость расщелины (рис. 6: а) – вид сбоку; б) – вид сзади), где его края на 2 мм не достают слизистой твердого неба, способствующий улучшению фиксации и повышению функциональной активности внутриротовой части устройства. После чего наносили рельеф складок твердого неба в области базиса со стороны полости рта (имитация естественных складок слизистой твердого неба) (рис. 7) с целью увеличения сцепления языка новорожденного и придания переднего положения языка в период ортодонтического лечения, что способствует нормализации физиологических механизмов при акте сосания и глотания. После полимеризации в водяном полимеризаторе Omec проводили обработку и полировку готового аппарата, коррекцию специального пластмассового выступа в полость расщелины и рельефа складок твердого неба верхней челюсти. При правильном положении устройства в полости рта у новорожденных (рис. 8) разработанный специальный пластмассовый выступ не травмирует слизистую оболочку твердого неба, а поверхность устройства, направленная в сторону полости рта, имеет рельеф, имитирующий естественные складки слизистой оболочки твердого неба.

Обязательным является проведение ревизии с помощью назофарингоскопии с использованием тонкого гибкого эндоскопа риноларингофиброскопа 2,7 мм в аппарате Karl Storz, через полость носа с видеообзором и пульсоксиметрии для оценки положения заднего пелота относительно задней стенки глотки и надгортанника, где особое внимание обращается на изменение дыхания новорожденных и положения языка в полости рта, отсутствие признаков ишемии языка «слизистая языка должна оставаться розовой». При помощи пульсоксиметра фиксируется показатель сатурации кислорода в крови. Устройство зафиксировали вне полости рта с помощью гипоаллергенных пластырей к коже щек и лба. Адаптация новорожденных к устройству происходит в первые трое суток с восстановлением дыхательной и сосательной функций, а также самостоятельного питания через ротовую полость, где назогастральный зонд по клиническим показаниям вынимается. Режим ношения аппарата круглосуточный с промыванием аппарата один раз в сутки с детским мылом. Планируется смена аппарата через 1,5-2 месяца с учетом роста, веса после контрольного эндоскопического осмотра.

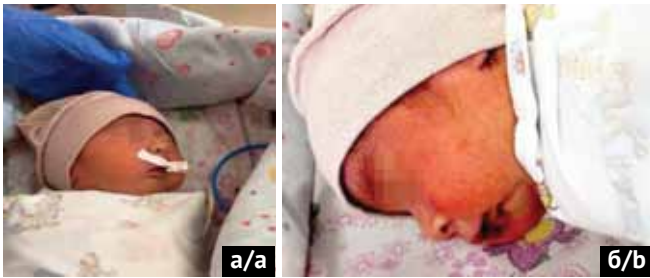

Рис. 1. Новорожденный с синдромом Пьера Робена до фиксации аппарата находится на зондовом питании: а – внешний вид новорожденного; б – новорожденный с микроретрогенией, глоссоптозом и врожденной расщелиной неба (источник: составлено авторами)

Fig. 1. Newborn with Pierre Robin sequence prior to appliance fixation and receiving nasogastric feeding: (a) general appearance of the newborn; (b) newborn with micrognathia, glossoptosis, and congenital cleft palate (Sources: compiled by the author)

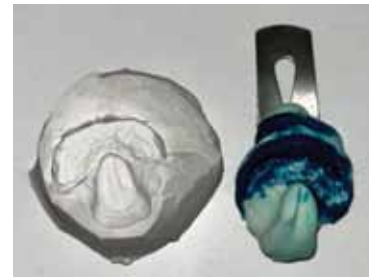


Рис. 2. Снятие двуслойного оттиска с верхней челюсти новорожденного с применением слепочного силиконового материала (источник: составлено авторами)

Fig. 2. Taking a two-layer impression of the newborn's maxilla using silicone impression material (Sources: compiled by the author)



Рис. 3. Изготовление рабочей диагностической гипсовой модели верхней челюсти для антиглоссоптозного ортодонтического аппарата (источник: составлено авторами)

Fig. 3. Fabrication of a working diagnostic plaster model of the maxilla for the anti-glossoptosis orthodontic appliance (Sources: compiled by the author)



Рис. 4. Длина заднего пелота больше на 5 мм, чем размер верхней челюсти (источник: составлено авторами)

Fig. 4. Posterior extension length exceeding the maxillary length by 5 mm (Sources: compiled by the author)



Рис. 5. Восковой шаблон аппарата с использованием металлической ортодонтической проволоки с диаметром 0,8 мм (источник: составлено авторами)

Fig. 5. Wax pattern of the appliance incorporating a metal orthodontic wire with a diameter of 0.8 mm (Sources: compiled by the author)




Рис. 6. Специальный пластмассовый выступ в полость расщелины в область базиса (а – вид сбоку; б – вид сзади), где его края на 2 мм не достают слизистой твердого неба (источник: составлено авторами)

Fig. 6. Specialized intra-cleft extension of the orthodontic appliance: (a) lateral view; (b) posterior view; the margins of the extension are positioned 2 mm short of the hard-palate mucosa (Sources: compiled by the author)



Рис. 7. Рельеф складок твердого неба в области базиса со стороны полости рта (имитация естественных складок слизистой твердого неба) (источник: составлено авторами)

Fig. 7. Contoured palatal rugae reproduced on the oral surface of the appliance base, simulating the natural folds of the hard-palate mucosa (Sources: compiled by the author)

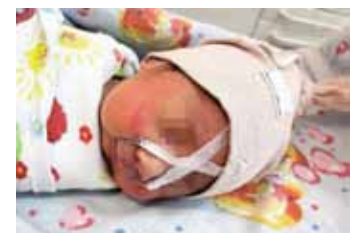

Рис. 8. Новорожденный после фиксации аппарата (источник: составлено авторами)

Fig. 8. Newborn after fixing the device (Sources: compiled by the author)

ЗАКЛЮЧЕНИЕ

Применение устройства антиглоссоптозного с рельефом рисунка твердого неба и специальным выступом в полость расщелины для ортодонтического лечения новорожденных с синдромом Пьера Робена позволяет эффективно устранять острое нарушение дыхания, сосания и питания в первые дни после рождения. Преимуществами устройства являются простая методика изготовления устройства, что не требует дорогостоящих материалов. Практическое применение разработанного устройства является альтернативой метода хирургической коррекции нижней челюсти при легкой и средней степени тяжести синдрома Пьера Робена. При использовании устройства сразу устраняется обструкция дыхательных путей, восстанавливаются дыхательные и сосательные функции, а также

самостоятельное питание через ротовую полость. Кроме того, устройство является более удобным в применении и простым для адаптации у новорожденных, где его применение значительно повышает качество жизни у новорожденных, что способствует нормализации физического развития ребенка.

Таким образом, использование предложенного технического решения, как неинвазивного метода, способствует быстрому восстановлению дыхательных и сосательных функций, а также самостоятельному питанию через ротовую полость, более оперативной реализации комплексных медико-социальных мероприятий, направленных на восстановление жизненно важных функций организма ребенка без проведения сложных инвазивных хирургических вмешательств, что определенно повышает качество жизни детей.

СПИСОК ЛИТЕРАТУРЫ

1. Дубин СА, Комелягин ДЮ, Злыгарева НВ, Строганов ИА, Рогинский ВВ, Полуэктов МГ. Хирургическое лечение новорожденных и грудных детей с синдромом Пьера-Робена. *Российский вестник детской хирургии, анестезиологии и реаниматологии*. 2011;(2):33-39. Режим доступа:

<https://elibrary.ru/item.asp?id=17355475>

2. Шибельгут НМ, Литовченко ЕВ, Горбунова ЕЮ, Мозес ВГ, Крюков ПМ, Лучанкина ЛА, и др. Синдром Пьера Робена у новорожденного – клинический случай. *Мать и дитя в Кузбассе*. 2014;(3):64-66. Режим доступа:

<https://www.elibrary.ru/item.asp?id=22307054>

3. Немец ВД, Ильющенко СН, Копцева АА, Заржевская ГН, Котов ПВ. Глоссопексия у ребенка с синдромом Пьера-Робена. *Тихоокеанский медицинский журнал*. 2011;(43):77-78. Режим доступа:

<https://www.tmj-vgm.ru/jour/article/view/1063/1019>

4. Горячкина ЮА, Горячкин АМ. Лечение младенцев с синдромом Пьера-Робена с применением ортодонтического аппарата «РЕВР» (pre-epiglottic baton plate). *Стоматология*. 2020;99(6-2):29-32.

<https://doi.org/10.17116/stomat20209906229>

5. Рогинский ВВ, Дубин СА, Комелягин ДЮ, Злыгарева НВ, Строганов ИА, Полуэктов МГ. Устранение синдрома обструктивного апноэ во сне у детей с деформациями лицевого скелета методом компрессионно-дистракционного остеосинтеза. *Стоматология детского возраста и профилактика*. 2006;5:(1-2)3. Режим доступа:

<https://elibrary.ru/item.asp?id=9286838>

6. Федотов РН, Топольницкий ОЗ, Шуба МИ, Яколвев СВ, Зангиева ОТ, Епифанов СА. Ортогнатическая хирургия, дистракционный остеогенез и цифровое планирование у пациентов с двусторонней расщелиной губы и неба. *Вестник национального медико-хирургического центра им. Н.И. Пирогова*. 2021;16(4):88-92.

https://doi.org/10.25881/20728255_2021j6_4_88

7. Naros A, Steiner-Wilke I, Kaiser N, Bacher M, Koos B, Blumenstock G, et al. Neurocognitive development in isolated Robin sequence treated with the Tuebingen palatal plate. *Clin Oral Investig*. 2022;26(7):4817-4823.

<https://doi.org/10.1007/s00784-022-04448-3>

8. Poets CF, Maas C, Buchenau W, Arand J, Vierzig A, Braumann B, et al. Multicenter study on the effectiveness of the pre-epiglottic baton plate for airway obstruction and feeding problems in Robin sequence. *Orphanet J Rare Dis*. 2017;12(1):46.

<https://doi.org/10.1186/s13023-017-0602-8>

9. Müller-Hagedorn S, Buchenau W, Arand J, Bacher M, Poets CF. Treatment of infants with Syndromic Robin sequence with modified palatal plates: a minimally invasive treatment option. *Head Face Med*. 2017;13(1):4. *Head Face Med*. 2017;13(1):4.

<https://doi.org/10.1186/s13005-017-0137-1>

10. Evans KN, Sie KC, Hopper RA, Glass RP, Hing AV, Cunningham ML. Robin sequence: from diagnosis to development of an effective management plan. *Pediatrics*. 2011;127(5):936-948.

<https://doi.org/10.1542/peds.2010-2615>

REFERENCES

1. Dubin S.A., Komelyagin D.U., Zlygareva N.V., Stroganov I.A., Roginsky V.V., Poluektov M.G. Surgical treatment of neonates and babies with Pierre-Robin Syndrome. *Russian journal of pediatric surgery, anesthesia and intensive care*. 2011;(2):33-39. Access mode:

<https://elibrary.ru/item.asp?id=17355475>

2. Shibelgut N.M., Litovchenko E.V., Gorbunova E.J., Mozes V.G., Krukov P.M., Luchankina L.A., et al. Clinical case of Pierre Robin's syndrome in a newborn child. *Mother and baby in Kuzbass*. 2014;(3):64-66. Access mode:

<https://www.elibrary.ru/item.asp?id=22307054>

3. Nemets V.D., Iliuschenkov S.N., Koptseva A.A., Zarzhevskaya G.N., Kotov P.V. Glossopeksia in a child with Pierre Robin syndrome. *Pacific Medical Journal*. 2011;(1):77-78 (In Russ.). Access mode:

<https://www.tmj-vgmu.ru/jour/article/view/1063/1019>

4. Goryachkina Yu.A., Goryachkin A.M. Treatment of infants with Pierre-Robin syndrome using the orthodontic device PEBP (pre-epiglottic baton plate). *Stomatologiya*. 2020;99(6-2):29-32.

<https://doi.org/10.17116/stomat20209906229>

5. Roginskiy V.V., Dubin S.A., Komelyagin D.Y., Zlygarova N.V., Stroganov I.A., Poluektov M.G. Elimination of obstructive apnoe syndrome in sleeping children with facial skeletal deformations by compression-distraction osteosynthesis method. *Pediatric dentistry and dental prophylaxis*. 2006;5:(1-2)3-5. Access mode:

<https://elibrary.ru/item.asp?id=9286838>

6. Fedotov R.N., Topol'nickij O.Z., Shuba M.I., Yakovlev S.V., Zangieva O.T., Epifanov S.A. Orthognathic surgery, distraction osteogenesis and digital planning in patients with bilateral cleft lip and palate. *Bulletin of Pirogov National Medical & Surgical Center*. 2021;16(4):88-92 (In Russ.).

https://doi.org/10.25881/20728255_2021j6_4_88

7. Naros A, Steiner-Wilke I, Kaiser N, Bacher M, Koos B, Blumenstock G, et al. Neurocognitive development in isolated Robin sequence treated with the Tuebingen palatal plate. *Clin Oral Investig*. 2022;26(7):4817-4823.

<https://doi.org/10.1007/s00784-022-04448-3>

8. Poets CF, Maas C, Buchenau W, Arand J, Vierzig A, Braumann B, et al. Multicenter study on the effectiveness of the pre-epiglottic baton plate for airway obstruction and feeding problems in Robin sequence. *Orphanet J Rare Dis*. 2017;12(1):46.

<https://doi.org/10.1186/s13023-017-0602-8>

9. Müller-Hagedorn S, Buchenau W, Arand J, Bacher M, Poets CF. Treatment of infants with Syndromic Robin sequence with modified palatal plates: a minimally invasive treatment option. *Head Face Med*. 2017;13(1):4.

<https://doi.org/10.1186/s13005-017-0137-1>

10. Evans KN, Sie KC, Hopper RA, Glass RP, Hing AV, Cunningham ML. Robin sequence: from diagnosis to development of an effective management plan. *Pediatrics*. 2011;127(5):936-948.

<https://doi.org/10.1542/peds.2010-2615>

СВЕДЕНИЯ ОБ АВТОРАХ

Автор, ответственный за связь с редакцией:

Ушницкий Иннокентий Дмитриевич, доктор медицинских наук, профессор, заведующий кафедрой терапевтической, хирургической, ортопедической стоматологии и стоматологии детского возраста Северо-Восточного федерального университета имени М. К. Аммосова, Якутск, Российская Федерация

Для переписки: incadim@mail.ru

ORCID: <https://orcid.org/0000-0002-4044-3004>

Корякина Наталья Викторовна, врач-ортодонт стоматологического отделения Республиканской больницы №1 – Национальный центр медицины имени М. Е. Николаева, Якутск, Российская Федерация

Для переписки: orthokor@mail.ru

ORCID: <https://orcid.org/0009-0007-4603-4280>

Алексеева Татьяна Васильевна, кандидат медицинских наук, заведующая детским отделением Якутского специализированного стоматологического центра, Якутск, Российская Федерация

Для переписки: alekstatvas@mail.ru

ORCID: <https://orcid.org/0000-0001-5860-2029>

Никифорова Екатерина Юрьевна, кандидат медицинских наук, доцент кафедры терапевтической, хирургической, ортопедической стоматологии и стоматологии детского возраста Северо-Восточного федерального университета имени М. К. Аммосова, Якутск, Российская Федерация

Для переписки: feay88@mail.ru

ORCID: <https://orcid.org/0000-0002-7383-5995>

Унусян Лариса Саркисовна, ассистент кафедры терапевтической, хирургической, ортопедической стоматологии и стоматологии детского возраста Северо-Восточного федерального университета имени М. К. Аммосова, Якутск, Российская Федерация

Для переписки: lara.unusyan77@gmail.com

ORCID: <https://orcid.org/0009-0002-6506-1077>

Давыдова Майя Максимовна, старший преподаватель кафедры терапевтической, хирургической, ортопедической стоматологии и стоматологии детского возраста Северо-Восточного федерального университета имени М. К. Аммосова, Якутск, Российская Федерация

Для переписки: davidovamayya@mail.ru

ORCID: <https://orcid.org/0009-0005-4519-8721>

INFORMATION ABOUT THE AUTHORS

Corresponding author:

Innokenty D. Ushnitsky, DMD, PhD, DSc, Professor, Head of the Department Restorative Dentistry, Oral Surgery, Prosthodontics and Pediatric Dentistry, M. K. Ammosov North-Eastern Federal University, Yakutsk, Russian Federation

For correspondence: incadim@mail.ru

ORCID: <https://orcid.org/0000-0002-4044-3004>

Natalya V. Koryakina, DMD, Orthodontist, Dental Department, Republican Hospital No. 1 – M. E. Nikolaev National Center of Medicine, Yakutsk, Russian Federation

For correspondence: orthokor@mail.ru

ORCID: <https://orcid.org/0009-0007-4603-4280>

Tatyana V. Alekseeva, DMD, PhD, Head of the Pediatric Department, Yakutsk Specialized Dental Center, Yakutsk, Russian Federation

For correspondence: alekstatvas@mail.ru

ORCID: <https://orcid.org/0000-0001-5860-2029>

Ekaterina Yu. Nikiforova, DMD, PhD, Associate Professor, Department of the Restorative Dentistry, Oral Surgery, Prosthodontics and Pediatric Dentistry, M. K. Ammosov North-Eastern Federal University, Yakutsk, Russian Federation

For correspondence: feay88@mail.ru

ORCID: <https://orcid.org/0000-0002-7383-5995>

Larisa S. Unusyan, DMD, Assistant Professor, Department of the Restorative Dentistry, Oral Surgery, Prosthodontics and Pediatric Dentistry, M. K. Ammosov North-Eastern Federal University, Yakutsk, Russian Federation

sov North-Eastern Federal University, Yakutsk, Russian Federation

For correspondence: lara.unusyan77@gmail.com

ORCID: <https://orcid.org/0009-0002-6505-1077>

Maya M. Davydova, DMD, Senior Lecturer, Department of the Restorative Dentistry, Oral Surgery, Prosthodontics and Pediatric Dentistry, M. K. Ammosov North-Eastern Federal University, Yakutsk, Russian Federation

For correspondence: davidovamayya@mail.ru

ORCID: <https://orcid.org/0009-0005-4519-8721>


Поступила / Article received 20.10.2025

Поступила после рецензирования / Revised 29.11.2025

Принята к публикации / Accepted 29.11.2025

Вклад авторов в работу. Все авторы подтверждают соответствие своего авторства международным критериям ICMJE, а также согласны принять на себя ответственность за все аспекты работы: Ушницкий И.Д. – административное руководство исследовательским проектом, научное руководство; Корякина Н.В. – написание черновика рукописи, разработка методологии, проведение исследования, предоставление ресурсов; Алексеева Т.В. – визуализация, написание – рецензирование и редактирование; Никифорова Е.Ю. – написание – редактирование и рецензирование рукописи; Унусян Л.С. – курирование данных, Давыдова М.М. – формальный анализ.

The authors' contribution to the work. All authors confirm that their authorship meets the international ICMJE criteria, and they also agree to take responsibility for all aspects of the work: I.D. Ushnitsky – project administration, supervision; N.V. Koryakina – writing – original draft preparation, methodology, investigation, resources; T.V. Alekseeva – visualization, writing – review and editing; E.Yu. Nikiforova – writing – editing and reviewing of the manuscript; L.S. Unusyan – data curation; M.M. Davydova – formal analysis.



ЖУРНАЛЫ ИЗДАТЕЛЬСКОЙ ГРУППЫ РПА

Журнал «Пародонтология»

Стоимость годовой подписки в печатном виде на 2025 год по России – 5000 рублей

Подписной индекс в каталоге «Урал-Пресс» – ВН018904

Электронная версия в открытом доступе

www.parodont.ru

PubMed NLM ID: 101535619

Импакт-фактор: 1.8